

DOI: 10.17238/issn2226-2016.2018.3.46-52

УДК 617-089.844

© Солод Э.И., Лазарев А.Ф., Овчаренко А.В., 2018

ВОЗМОЖНОСТИ ЛЕЧЕНИЯ БОЛЬНЫХ ПРИ ПОВРЕЖДЕНИЯХ ТАЗОВОГО КОЛЬЦА

Э.И. СОЛОД^{1,а}, А.Ф. ЛАЗАРЕВ^{1,б}, А.В. ОВЧАРЕНКО^{2,с}¹ФГБУ НМИЦ ТО им. Н.Н. Приорова, Москва, 127299, Россия²БСМП им. Шевченко, Калуга, 248000, Россия

Резюме: В работе авторами представлен опыт использования малоинвазивных технологий при остеосинтезе переломов вертлужной впадины и таза у 84 больных в период с 2003 по 2016 год. Возраст пациентов составлял от 17 до 70 лет. Для остеосинтеза авторы использовали канюлированные винты и спицы с нарезкой. Авторами определены показания для использования малоинвазивного остеосинтеза переломов костей таза. Малоинвазивная фиксация переломов вертлужной впадины в ранние сроки с момента травмы является технически менее сложным и травматичным, обеспечивает профилактику асептического некроза головки бедренной кости и создает благоприятные условия для сращения переломов.

Ключевые слова: малоинвазивный остеосинтез; переломы вертлужной впадины; переломы костей таза; канюлированный винт; спица с нарезкой; асептической некроз головки бедренной кости.

THE POSSIBILITIES OF TREATING PATIENTS WITH PELVIC INJURIES

SOLOD E.I.^{1,а}, LAZAREV A.F.^{1,б}, OVCHARENKO A.V.^{2,с}¹National Medical Research Center of Traumatology and Orthopedics, Moscow, 127299, Russia²Center for Traumatology and Orthopedics, Kaluga, 248000, Russia

Summary: In the work the authors presented the experience of using minimally invasive technologies in the osteosynthesis of acetabular and pelvic fractures in 84 patients between 2003 and 2016. The age of the patients ranged from 17 to 70 years. For the osteosynthesis the authors used cannulated screws and cutting threads. The authors defined indications for the use of minimally invasive osteosynthesis of pelvic fractures. Minimally invasive fixation of acetabular fractures in early terms from the moment of trauma is technically less complicated and traumatic, it provides prevention of aseptic necrosis of the femoral head and creates favorable conditions for healing of fractures.

Key words: minimally invasive osteosynthesis; acetabular fractures; fractures of pelvic bones; cannulated screw; cutting thread; aseptic necrosis of the head of the femur.

До настоящего времени актуальной проблемой травматологии остается лечение переломов костей таза. Наиболее частой причиной тяжелых переломов костей таза являются дорожно-транспортные происшествия (57%), наезды на пешеходов (18%), аварии на мотоциклах (9%) и кататравмы (4%). В связи с постоянным ростом числа транспортных средств, возрастания скорости движения, урбанизации жизни меняется характер травм с ежегодным увеличением доли множественных и сочетанных повреждений, при этом имеет место абсолютный рост числа пострадавших с нестабильными повреждениями таза и вертлужной впадины.

В русскоязычной литературе, за редким исключением, термин "таз" означает единую структуру. В ортопедо-травматологической литературе Запада в понятие таз выделено два анатомо-физиологических образования – тазовое кольцо и вертлужная впадина, поскольку они отличаются друг от друга механизмом травмы, особенностями клинической и лучевой диагностики, степенью тяжести сочетанных повреждений, выживаемостью

и ортопедическим прогнозом. Только последний критерий при повреждениях вертлужной впадины серьезнее, чем при травмах тазового кольца, ибо здесь нарушается аппарат скольжения, который после травмы не имеет тенденции к обратному развитию. Именно поэтому можно выделить в отдельную область хирургию вертлужной впадины.

При оценке результатов оперативного лечения отмечено, что большая доля отличных и хороших результатов выявлена после оперативного лечения пациентов с повреждениями тазового кольца (81,2%), при переломах вертлужной впадины хороших результатов достоверно меньше и они наблюдаются у 57,1% пациентов. Многие авторы в отдаленном периоде после открытой репозиции и остеосинтеза вертлужной впадины отмечают такие проблемы, как асептический некроз головки бедренной кости, лизис отломков или гетеротопическая оссификация, деформирующий артроз тазобедренного сустава, проявляющийся уже в течение года после операции. Если учесть, что при открытой репозиции переломов вертлужной впадины часто бывают такие

^а E-mail: doctorsolod@mail.ru^б E-mail: lazan55@mail.ru^с E-mail: antovcharenko@yandex.ru

осложнения, как значительная кровопотеря, невралгия седалищного нерва и воспалительный процесс, то актуальность этой проблемы становится однозначной.

Такая ситуация приводит к необходимости поиска новых способов оперативного лечения вертлужной впадины и таза, открывающих возможность уменьшения вероятности возникновения перечисленных проблем и осложнений.

В период с 2003 по 2016 гг. в первом травматологическом отделении ФГБУ ЦИТО им. Н.Н. Приорова выполнено 84 операции малоинвазивного остеосинтеза переломов вертлужной впадины. Возраст пациентов составлял от 17 до 70 лет. Остеосинтез задней колонны вертлужной впадины выполнен 9 пациентам (14 %), передней колонны 12 пациентам (19 %), обеих колонн 43 пациентам (67 %). Среди них количество пациентов с изолированной травмой вертлужной впадины составило 21 (33%), множественной 23 (36 %), сочетанной 20 (31%). Первичные операции по поводу восстановления вертлужной впадины производились в срок от 1 до 3 недель после травмы.

Применялись клинические, рентгенологические, электрофизиологические, биомеханические и статистические методы исследования.

Оценка отдаленных результатов лечения производилась по шкале Харриса, включающая в себя оценку боли, функции, деформации, объема движений.

При перкутанном остеосинтезе вертлужной впадины в качестве фиксаторов переломов использовали канюлированные винты «Synthes» АО 7,3 мм с неполной резьбой 16 мм., тазовые винты «Synthes» АО 4,5 мм, а также спицы диаметром 2 мм с резьбовым концом.

Остеосинтез производили после закрытой репозиции отломков или репозиции через минимальные технологические доступы с использованием тазового набора репонирующих инструментов. Металлофиксаторы проводили под контролем рентгеновского электронного оптического преобразователя (ЭОП) через проколы кожи. Отсутствие кровопотери обеспечило возможность проведения симультанного остеосинтеза внетазовых повреждений. В послеоперационном периоде не отмечено ни одного случая воспалительных осложнений и развития невралгии седалищного нерва. Длительность операции зависела от сложности репозиции и составляла от 20 до 40 мин.

Перкутанный остеосинтез обеих колонн вертлужной впадины производили следующим образом: после достижения удовлетворительного контакта отломков, под контролем ЭОПа (в смешанном режиме графии и скопии) из верхушки седалищного бугра через нисходящую ветвь седалищной кости, через линию перелома вне полости тазобедренного сустава проводили 2 мм спицу с резьбовым концом в тело подвздошной кости. По спице определяли необходимую длину компрессирующего винта. После прокола кожи (до 1 см) по спице канюлированным сверлом формировали канал. По спице закручивали винт (диаметром 7,3 мм с неполной резьбой) ранее определенной длины до достижения межотломковой компрессии, что рентгенологически определяли по устранению диастаза и смыканию костных отломков.

Следующим этапом также закрыто под контролем ЭОПа из точки на 2 см выше уровня вертлужной впадины через тело под-

вздошной кости и линию перелома проводили 2 мм спицу с нарезкой в тело горизонтальной ветви лобковой кости. Производили измерение необходимой длины винта. Через прокол кожи (до 1 см) проводили самонарезающий винт диаметром 4,5 мм в тело лобковой кости по каналу, сформированному спицей. Винт закручивали до достижения межотломковой компрессии, что рентгенологически определяется устранением диастаза со смыканием костных отломков.

Контроль проведения спиц и винтов, оценку качества репозиции и фиксации проводили с использованием стандартных (прямая, каудальная, запирающая, подвздошная) и модифицированных комбинированных проекций.

На следующий день после операции больные присаживались в кровати, начинали активизацию с костылями без полной осевой нагрузки на нижнюю конечность. Послеоперационное ведение - активное с первого дня, единственным ограничением при полном объеме активных движений была нагрузка на оперированную конечность при изолированной травме вертлужной впадины, при наличии внетазовых повреждений скелета ортопедический режим подбирали индивидуально.

Пациент С. 48 лет, получил травму в ДТП 10.04.2011 г. Перелом обеих колонн правой вертлужной впадины со смещением. Перелом крыла левой подвздошной кости. (рис. 1-2)

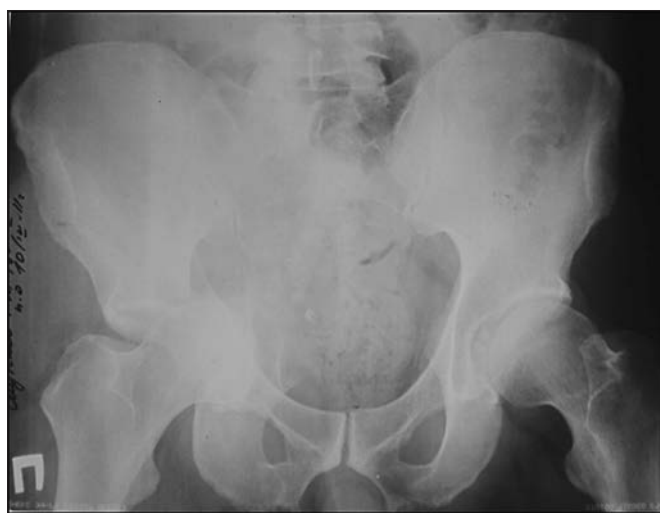

Рис. 1 Обзорная рентгенограмма таза

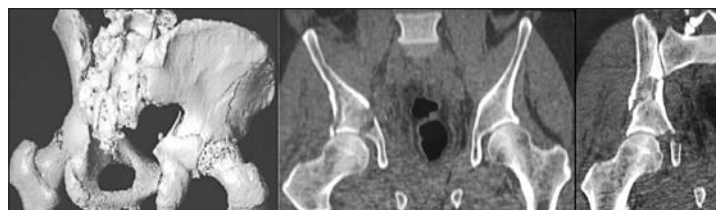


Рис. 2 КТ перед операцией

На 5-е сутки после травмы выполнен перкутанный остеосинтез правой вертлужной впадины канюлированным винтом, спицей с нарезкой и крыла левой подвздошной кости спицей с нарезкой (рис. 3-4). Пациент активизирован на первые сутки после операции (рис. 5).

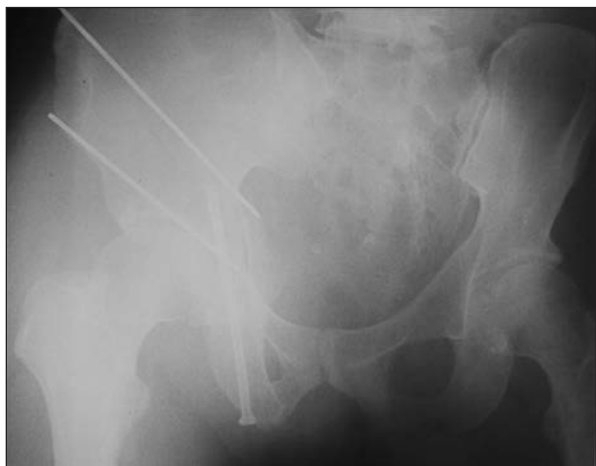


Рис. 3 Рентгенограмма после операции

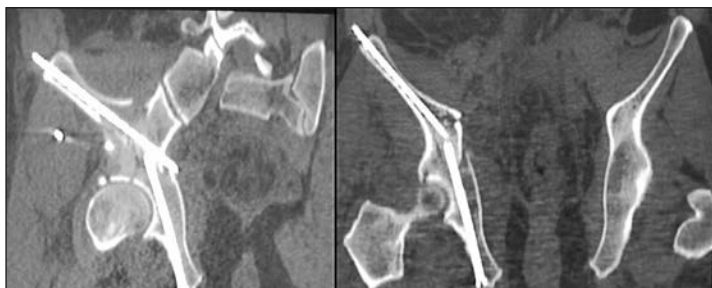


Рис. 4 КТ после операции

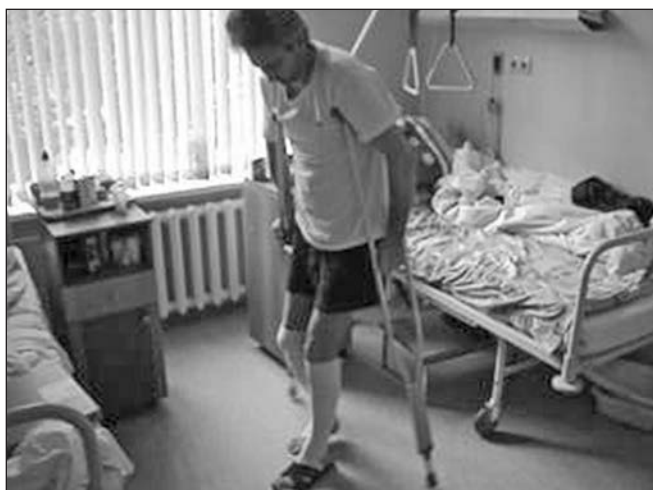

Рис. 5 Активизация на костылях без полной нагрузки на правую нижнюю конечность

С первого дня после операции назначена ЛФК для сохранения объема движений в правом тазобедренном суставе и тонуса мышц конечности. Через 12 дней после операции раны зажили первичным натяжением, больной выписан на амбулаторное лечение. Дозированная нагрузка разрешена через 6 месяцев, полная через – 8 месяцев после операции.

Через 2 года после операции на контрольных снимках полное сращение переломов, восстановление конгруэнтности вертлужной впадины, признаков асептического некроза головки не выявлено.

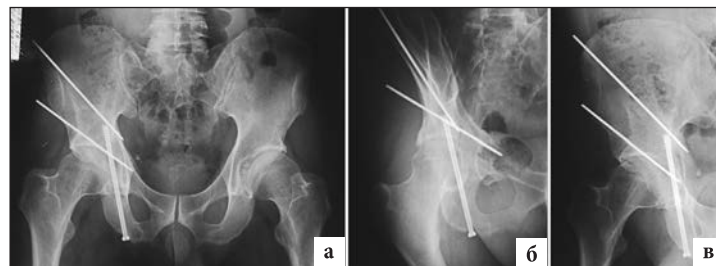


Рис.6: а - прямая проекция; б - запиральная проекция; в- подвздошная проекция

После удаления металлофиксаторов (рис. 7) пациент ходит с полной нагрузкой с первого дня после операции, объем движений в правом тазобедренном суставе полный(рис. 8-9).

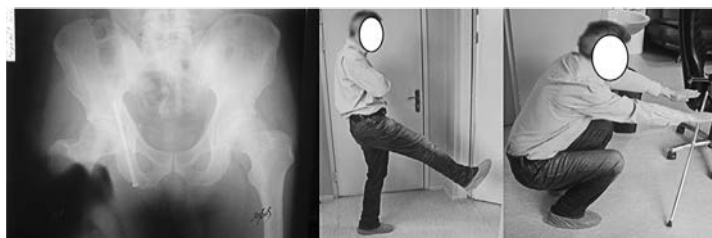

Рис. 7 Rg после удаления спиц

Рис. 8

Рис. 9

Пациент С. 21 год, травму получил в ДТП 13.06.07 г. Сочетанная травма. ЗЧМТ. СГМ, субдуральная гематома, гемоторакс слева. Перелом обеих колон левой вертлужной впадины (рис. 10-11).

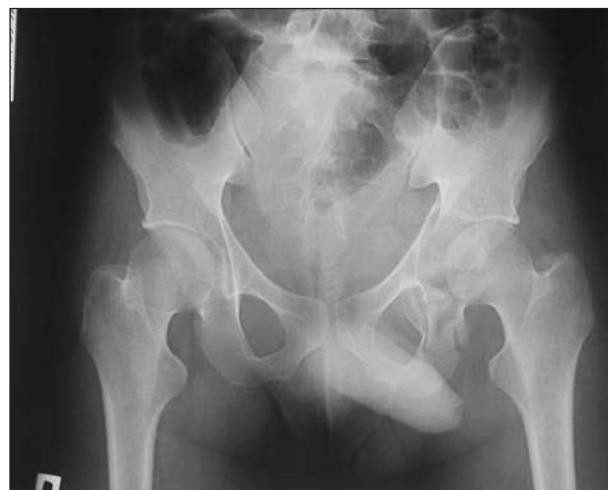

Рис. 10 Rg таза в прямой проекции

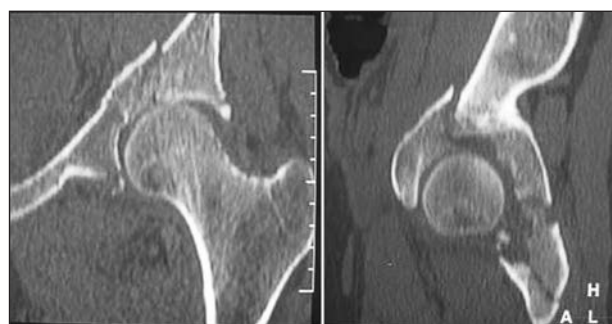


Рис. 11 КТ при поступлении

На 14 сутки с момента травмы, после стабилизации состояния, выполнен перкутанный остеосинтез обеих колонн левой вертлужной впадины описанным выше способом (рис. 12). Активизирован на первые сутки после операции без осевой нагрузки на левую нижнюю конечность (рис. 13).

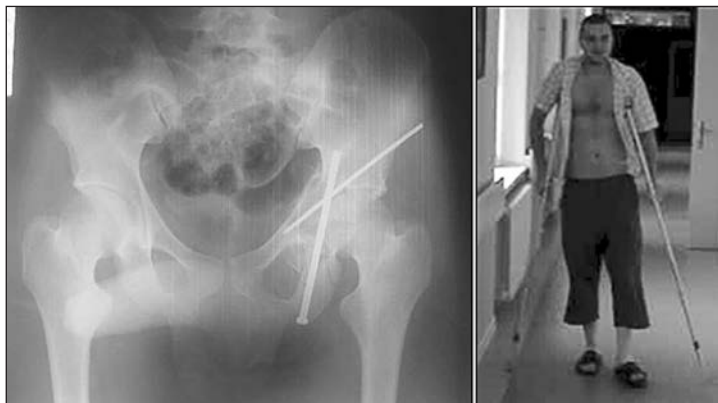


Рис. 12 Rg в прямой проекции.

Рис. 13. Внешний вид

На 12 сутки после операции сняты швы, в удовлетворительном состоянии выписан на амбулаторное лечение. Ходьба с костылями без нагрузки на оперированный сустав длилась 6 месяцев после операции, полная нагрузка без дополнительной опоры разрешена через 8 месяцев. Дозированное увеличение нагрузки в течение 2-х месяцев способствует постепенной структурной адаптации костно-хрящевых образований тазобедренного сустава к физиологическим нагрузкам после сращения переломов.

Через год после операции пациент ходит с полной нагрузкой, без дополнительной опоры, объем движений в левом тазобедренном суставе полный рентгенологические признаки сросшихся переломов (рис. 14-15).

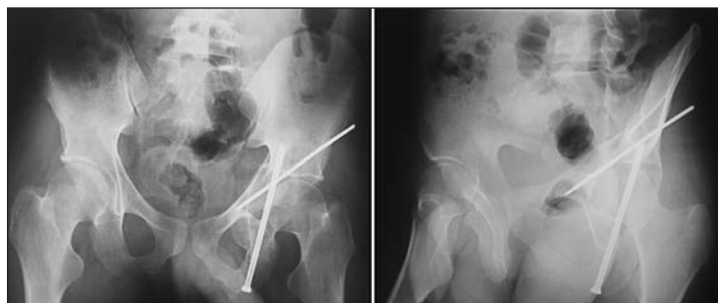

Рис. 14 Прямая проекция.

Рис. 14 Запирательная проекция.

Наличие металлоконструкции пациента никак не беспокоило, функции сустава не мешало. Через 4 года попал в отделение с переломом локтевой кости (опять ДТП), и, одновременно с остеосинтезом локтевой кости, произвели удаление металлоконструкции из вертлужной впадины (рис. 15,16).

Достигнута полная медико-социальная реабилитация пациента, ходит с полной нагрузкой, движения в левом тазобедренном суставе в полном объеме, жалоб нет.

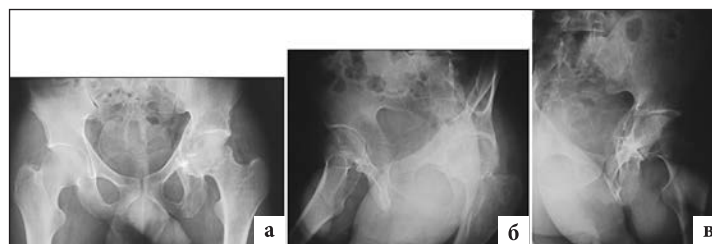


Рис.15 а - прямая проекция; б - запирательная проекция; в- подвздошная проекция

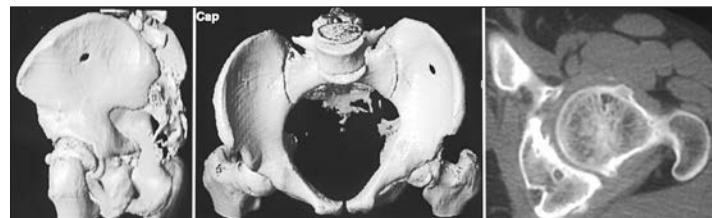


Рис. 16 КТ с 3-D реконструкцией после удаления металлоконструкции

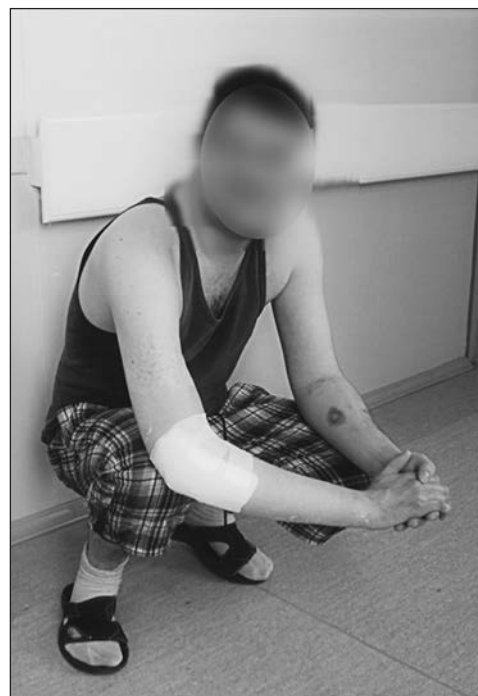

Рис. 17 Внешний вид

Результаты

При оценке результатов лечения пострадавших оценивали степень восстановления функции тазобедренного сустава и конечностей, количество ранних осложнений и отдаленных последствий. В процессе динамического наблюдения мы выделяли три периода: ранний послеоперационный – до 14 дней с момента операции, среднесрочный - 6 месяцев и более с момента операции и отдаленный – от года и больше. В раннем периоде использование малоинвазивных технологий позволило активизировать пациентов исследуемой группы на 1-2 сутки после

операции и начать ЛФК, вне зависимости от тяжести переломов. В двух случаях тяжелой сочетанной травмы возникли воспалительные осложнения, очаги которых не были связаны с послеоперационными ранами от перкутанного остеосинтеза.

Отдаленные результаты в сроки от 1 до 10 лет были прослежены у 42 пациентов. Оценка результатов производилась по шкале Харриса, средняя ее оценка составила 85,5 баллов. Болевой синдром не беспокоил, пациенты были медико-социально реабилитированы. Асептический некроз головки бедренной кости, в сроках после 5 лет выявлен у 4 больных, что составило 19 % случаев. Всем этим больным было выполнено эндопротезирование тазобедренного сустава. При этом операция выполнялась без технических трудностей, так как анатомия вертлужной впадины была минимально изменена и металлоконструкции не мешали хирургическим манипуляциям, в отличие от случаев эндопротезирования после открытого остеосинтеза.

Во всех случаях в результате лечения достигнута функциональная пригодность нижних конечностей. Отличные и хорошие результаты перкутанного остеосинтеза при переломах вертлужной впадины сохраняются в среднесрочной перспективе до 10 лет.

Обсуждение

Учет анатомо-биомеханических особенностей повреждений вертлужной впадины имеет объективное влияние на формирование тактики лечения, которая способствует более быстрому и полному восстановлению после травмы и улучшению качества жизни в дальнейшем. Первым пунктом классификации является разделение всех больных на две большие группы: А – изолированные повреждения вертлужной впадины (62-й сегмент по Международной классификации переломов АО) и В – в сочетании с повреждением тазового кольца (с 61-м сегментом). Это имеет существенное значение в определении объема и сроках лечебных мероприятий [10,11].

Основным критерием выбора хирургической тактики является сохранность кровоснабжения головки бедренной кости и вертлужной впадины, а так же возможность восстановления конгруэнтности тазобедренного сустава без чрессуставного доступа.

Очень важно оценить сколько процентов интактной части крыши осталось, чтобы понять степень стабильности положения головки бедра в вертлужной впадине (12). По мнению Matta et al., если угол арки крыши вертлужной впадины менее 45 градусов, то больного необходимо оперировать, чтобы восстановить стабильность положения головки бедра.

К факторам влияющим на судьбу сустава относится сублюксация головки бедра, степень разрушения хрящевых поверхностей вертлужной впадины и головки бедра, наличие внутрисуставных фрагментов.

Переломы в нагружаемой зоне подлежат обязательному оперативному лечению. Единственным исключением могут служить многооскольчатые переломы обеих колонн. В таких ситуациях конгруэнтность в суставе можно восстанавливать вторично. Очень незначительное число переломов крыши впадины можно лечить консервативно. Большие фрагменты задней стенки ведут к нестабильности положения головки бедра и требуют фиксации. Разрушение более половины задней стенки вертлужной впадины создаёт новые условия для нестабильности [13,14].

Calkins et al. по данным компьютерной томографии выявили, что если интактной остается 34% суставной поверхности задней стенки вертлужной впадины, сустав становится нестабильным. Если сохраняется 55% задней стенки – сустав остается стабильным. Tornetta в эксперименте показал, что относительно стабильные варианты при осевой нагрузке становятся нестабильными.

На косых проекциях через запирающее отверстие хорошо видна степень смещения. Тест на смещение легче проверять при согнутом под углом в 90 градусов в тазобедренном суставе под контролем ЭОПа.

Все случаи неврвавшихся переломо-вывихов при консервативном лечении, переломы заднего края с крупным (более 2 см) отломком, интерпозиции отломков в суставе, Т-образные переломы дна вертлужной впадины подлежат оперативному лечению.

Открытая репозиция и внутренняя фиксация является общепринятой тактикой лечения переломов вертлужной впадины со смещением. Однако, не все пациенты являются хорошими кандидатами для этой процедуры. Tile отмечает – "если пациент относится к числу пожилых людей, имеет плохие кости, которые вряд ли удержат винт, имеет измельчения, и в сомнительном медицинском состоянии, проведение открытой операции было бы безумием" [15]. В том же духе, прокомментировал Letoune, что "для свежих переломов, показания к оперативному лечению ясны: все свежие переломы вертлужной впадины со смещением, в пределах первых 3 недель после травмы, должны быть прооперированы, за исключением пациентов, у которых существует выраженные медицинские противопоказания, и, несомненно, пациенты с явной остеопенией подвздошной кости" [16].

J.L. Gary et al в своем исследовании показали, что в 20% случаев после открытых операций на вертлужной впадине, потребовались ревизионные операции по поводу асептического остеолиза вокруг металлоконструкции, вторичной девитализации, инфекционных осложнений. У пациентов, прооперированных закрытым методом, ревизионные операции не потребовались [17].

Малоинвазивность остеосинтеза вертлужной впадины позволяет одновременно фиксировать и другие переломы при сочетанной и политравме. Обычно уже на вторые сутки после операции больных можно активизировать с костылями без нагрузки на оперированную конечность с возможностью разработки движений в тазобедренном суставе. Через 12 дней снимаются швы и больные продолжают лечение в амбулаторных условиях.

Отсутствие при закрытом остеосинтезе проблем с операционной раной, сохранение мышечного компонента стабилизации тазобедренного сустава и кровоснабжения отломков в зоне перелома создают условия для более ранней активизации больных. Сокращается время пребывания в стационаре за счет исключения воспалительных осложнений, больные к моменту выписки могут самостоятельно присаживаться и ходить с костылями без осевой нагрузки на поврежденную конечность. Такой подход оказывает влияние и на сроки сращения переломов костей таза в сторону их уменьшения.

В попытке преодолеть осложнения традиционных хирургических подходов, учитывая отличные результаты лечения [8,18,19], метод чрескожной фиксации винтами выступает за лечение переломов вертлужной впадины без смещения или с минимальным

смещением отломков. Хотя рентгеноскопия и трехмерная реконструкция КТ может улучшить безопасность и точность ретроградного введения винта, все же сохраняются риски кортикальной пенетрации при фиксации передней колонны [20].

К тому же, результаты различных исследований показывают целесообразность уменьшения диаметра вводимого винта в переднюю колонну. Например, Routt [21], Attias и др. [22] обнаружили, что невозможно использовать 6,5 мм винтов при чрескожной ретроградной фиксации переломов передней колонны в некоторых случаях. При таком виде остеосинтеза они рекомендовали применять винты меньшего диаметра, 3,5-4,5 мм.

Chen et al. [23] обращают внимание на два сужения интрамедуллярного пространства передней колонны, находящиеся между лонной костью и подвздошно-гребешковым возвышением, а так же, между передне-нижней подвздошной остью и eminentia ilioprestinea соответственно. Что несомненно затрудняет точное проведение канюлированных винтов 7,3 мм., особенно при смещенных переломах. Кроме того, сообщается, что фиксация передней колонны 6,5 мм винтом имеет больше биомеханической стабильности.

В своих исследованиях Chen et al. обнаружили в 19 случаях у женщин, уменьшенное внутрикостное пространство передней колонны, не позволяющее провести винт, диаметром 6,5 мм, поэтому использовались 4,5 мм. винты. Это поддерживает рекомендации Routt, что для чрескожного ретроградного остеосинтеза передней колонны должны использоваться только винты диаметром 3,5-4,5 мм. [21]. Они считают, что безопаснее использовать меньший по диаметру винт.

Точка ввода винта при чрескожной ретроградной фиксации передней колонны отличается между мужчиной и женщиной из-за разной структуры анатомии таза, что также подтверждается Rommens P.M.(24).

Gau et al предположили, что чрескожный способ фиксации переломов вертлужной впадины выгоден в случаях с небольшим смещением крыши вертлужной впадины и задней колонны не более 1 см. Starr et al [25] выступают за стабилизацию переломов вертлужной впадины винтами PSF диаметром 7,3 мм. у больных, чьи переломы имеют минимальное смещение (<2 мм) или не имели смещения вовсе.

Независимо от выбранного метода очевидно, что ни одна из хирургических тактик не обходится без осложнений. Тотальное эндопротезирование тазобедренного сустава в связи с посттравматическим коксартрозом, вероятно, будет необходимо примерно в 20-30% случаях [17,26]. Эндопротезирование тазобедренного сустава после открытой репозиции и внутренней фиксации переломов вертлужной впадины может быть осложнено рубцами, гетеротопической оссификацией, и вросшей металлоконструкцией. Bellabarba et al. сравнили результаты тотального эндопротезирования тазобедренного сустава, выполняемого у людей, прооперированных по открытой методике по поводу перелома вертлужной впадины, с результатами аналогичной операции, проводимой после чрескожного остеосинтеза вертлужной впадины. В первых случаях операции занимали значительно большее время, кровопотерю и более высокую гемотрансфузию, чем те, в которых переломы лечили по закрытой методике [27].

Заключение

Рассматриваемый метод хирургического лечения переломов вертлужной впадины позволяет свести на нет интраоперационную травму внутрисуставных элементов сустава, капсулы и головки бедренной кости, сохраняет кровоснабжение мягких тканей в области переломов и предотвращает развитие асептического некроза головки бедренной кости.

Закрытая репозиция за счет биотаксиса возможна в сроках до 3 недель после травмы. Перкутанный остеосинтез вертлужной впадины возможен при отсутствии костных отломков в полости сустава. Условия, в которых более 1/3 задней стенки сохраняется интактной, отсутствует вывих головки бедренной кости, угол арки крыши вертлужной впадины более 45 градусов, при остеосинтезе данной методикой, делают сустав стабильным что обеспечивает благоприятные условия для сращения перелома. Наличие флотации вертлужной впадины при двухколонных оскольчатых переломах является противопоказанием для перкутанного остеосинтеза. А сохранение сурсила (наиболее нагружаемой части вертлужной впадины) невредимым, при чрезвертлужных переломах со смещением, после армирования впадины по данной методике, позволяет восстановить конгруэнтность за счет формообразующих свойств ранней активизации движений в суставе.

Малоинвазивное лечение переломов вертлужной впадины в ранние сроки с момента травмы является технически менее сложным и травматичным и дает более благоприятный исход чем при классическом открытом остеосинтезе.

Такой метод хирургического лечения позволяет синтезировать уни- и билатеральные переломы при ротационно и вертикально-нестабильных полифокальных повреждениях костей таза, хорошо зарекомендовал себя в симультанном остеосинтезе, особенно у ослабленных больных при сочетанной травме.

Список литературы / References

1. **Каплан А.В.** Повреждения тазобедренного сустава// Ортопедия, травматология и протезирование. 1981; № 4. С. 12-17. [*Kaplan A.V. Povrezhdeniya tazobedrennogo sustava// Ortopediya, travmatologiya i protezirovaniye. 1981; № 4. P. 12-17.*]
2. Травматология и ортопедия: рук. для врачей: в 4 т./ под общ. ред. Н.В. Корнилова. СПб.: Гиппократ, 2005. Т.2 Переломы костей таза. 896 с. [*Travmatologiya i ortopediya: ruk. dlya vrachei: v 4 t./ pod obshch. red. N.V. Kornilova. SPb.: Gippokrat, 2005. T.2 Perelomy kostei taza. 896 p.*]
3. **В.П. Волошин, Г.А. Оноприенко, В.С. Зубиков, Д.В. Мартыненко.** Хирургическое лечение чрезвертлужных переломов тазовой кости. Альманах клинической медицины. 2008. № 19. с.37-42 [*V.P. Voloshin, G.A. Onoprienko, V.S. Zubikov, D.V. Martynenko.// Khirurgicheskoe lechenie chrezvertluzhnykh perelomov tazovoi kosti. Al'manakh klinicheskoi meditsiny. 2008. № 19. p.37-42*]
4. **Judet R., Judet J. Leturnel E.** Fracture of Acetabulum classification and surgical approaches for open reduction// J. Bone and Joint Surg.-1964.-46(8) P.1615-1646.
5. **А.Б.Казанцев, А.А.Тер-Григорян, С.М.Путятин, С.И.Макарова.** Эндопротезирование после переломов вертлужной впадины// Вестник экспериментальной и клинической хирургии 2011. том IV, №4. С. 845-847. [*A.B.Kazancev, A.A.Ter-Grigoryan, S.M.Putyatyn, S.I.Makarova, M.G.Enikeev Hip replacement after acetabular fractures, 2011, V.4, P. 845-847*]

6. *Филатов О.М.* Оперативное лечение застарелых и неправильно сросшихся переломов вертлужной впадины. Автореф. дис. ... канд. мед. наук. Москва. 1992; с. 21. [*Filatov O.M.* Operativnoe lechenie zastarelykh i nepravil'no srosshikhysya perelomov vertluzhnoi vpadiny. dis. phd. Moscow. 1992; p. 21.]
7. *Лазарев А.Ф.* Оперативное лечение повреждений таза. Автореф. дис. ... д-ра мед. наук. Москва. 1992; с. 38. [*Lazarev A.F.* Operativnoe lechenie povrezhdenii taza. dis. md. Moscow. 1992; p. 38.]
8. *Зоря В.И., Проклова Е.В.* Посттравматический протрузионный коксартроз // Вестник травматологии и ортопедии им. Приорова. 2001. № 4. С. 38-41. [*Zorya V.I., Proklova E.V.* Posttravmaticheskii protruzionnyi koksartroz // Vestnik travmatologii i ortopedii im. Priorova. 2001. № 4. P. 38-41.]
9. *Солод Э.И., Лазарев А.Ф., Лазарев А.А., Гудушаури Я.Г., Какабадзе М.Г., Роскидайло А.С., Дан И.М.* Возможности оперативного лечения переломов вертлужной впадины с использованием малоинвазивных технологий // Вестник травматологии и ортопедии имени Н.Н. Приорова 2009. № 2. С. 3-9. [*Solod E.I., Lazarev A.F., Lazarev A.A., Gudushauri Ya.G., Kakabadze M.G., Roskidailo A.S., Dan I.M.* Vozmozhnosti operativnogo lecheniya perelomov vertluzhnoi vpadiny s ispol'zovaniem maloinvazivnykh tekhnologii // Vestnik travmatologii i ortopedii imeni N.N. Priorova 2009. № 2. P. 3-9.]
10. *Милуков А.Ю.* Артроскопия при заболеваниях и повреждениях тазобедренного сустава // А.Ю. Милуков, А.А. Пронских, В.В. Агаджанян // Материалы VIII съезда травматологов-ортопедов России. 2010. С. 38 [*Milyukov A. Yu.* Artroskopiya pri zabolevaniyakh i povrezhdeniyakh tazobedrennogo sustava // A.Yu. Milyukov, A.A. Pronskikh, V.V. Agadzhanyan // Materialy VIII "ezda travmatologov-ortopedov Rossii. 2010. P. 38]
11. *Zamzam M.M.* Unstable pelvic ring injuries. Outcome and timing of surgical treatment by internal fixation / M.M. Zamzan // Saudi Med.J. – 2004. – Vol. 25, N 11. – P. 1670 – 1674.
12. *Matta JM, Anderson LM, Epstein HC, et al:* Fractures of the acetabulum. A retrospective analysis. // Clin Orthop Relat Res 205:230-40, 1986.
13. *Giannoudis PV, Grotz MR, Papakostidis C, Dinopoulos H.* Operative treatment of displaced fractures of the acetabulum: a meta-analysis // J Bone Joint Surg [Br] 2005;87:2-9.
14. *Matta JM, Mehne DK, Roffi R.* Fractures of the acetabulum: early results of a prospective study // Clin Orthop 1986;205:241-50
15. *Tile M, Helfet D, Kellam J.* Fractures of the pelvis and acetabulum // 3rd ed., Baltimore: Lippincott, Wilkins and Williams; 2003 [chapters 27 and 30].
16. *Letounel E, Judet R.* Fractures of the acetabulum // 2nd ed., Berlin: Springer Verlag; 1993.
17. *J.L. Gary et al.* Survivorship of the native hip joint after percutaneous repair of acetabular fractures in the elderly. // Injury, Int. J. Care Injured 42 (2011) 1144–1151 DOI: 10.1016/j.injury.2010.08.035
18. *Mouhsine E, Garofalo R, Borens O, et al.* Percutaneous retrograde screwing for stabilisation of acetabular fractures // Injury 2005;36:1330–6. DOI: 10.1016/j.injury.2004.09.016
19. *Starr AJ, Jones AL, Reinert CM, Borer DS.* Preliminary results and complications following limited open reduction and percutaneous screw fixation of displaced fractures of the acetabulum // Injury 2001;32:45–50.
20. *Gay SB, Sistrom C, Wang GJ et al.* Percutaneous screw fixation of acetabular fractures with CT guidance: preliminary results of a new technique // AJR Am J Roentgenol 1992;158:819–22. DOI: 10.2214/ajr.158.4.1546599
21. *Routt ML, Simonia PT, Grujic L.* The retrograde medullary superior pubic ramus screw for the treatment of anterior pelvic ring disruptions: a new technique // J Orthop Trauma 1995;9:35–44.
22. *Attias N, Lindsey RW, Starr AJ et al.* The use of a virtual three-dimensional model to evaluate the intraosseous space available for percutaneous screw fixation of acetabular fractures // J Bone Joint Surg [Br] 2005;87:1520–3. DOI: 10.1302/0301-620X.87B11.16614
23. *Chen et al.* Differences of percutaneous retrograde screw fixation of anterior column acetabular fractures between male and female: A study of 164 virtual three-dimensional models // Injury, Int. J. Care Injured 40 (2009) 1067–1072 DOI: 10.1016/j.injury.2009.01.014
24. *Rommens PM.* Is there a role for percutaneous pelvic and acetabular reconstruction // Injury 2007;38:463–77 DOI: 10.1016/j.injury.2007.01.025
25. *Starr AJ, Reinert CM, Jones AL.* Percutaneous fixation of the columns of the acetabulum: a new technique // J Orthop Trauma 1998;12(1):51-8.
26. *Mears D.S., Velyvis J.H.* Primary total hip arthroplasty after acetabular fracture // J. Bone Jt Surgery. – 2000. – V. 82. – P. 1328.
27. *Bellabarba C, Berger RA, Bentley CD, et al.* Cementless acetabular reconstruction after acetabular fracture // J Bone Joint Surg Am 2001;83:868–76.

Информация об авторах

Солод Эдуард Иванович – д.м.н., в.н.с. первого отделения НМИЦ ТО им. Н.Н. Приорова. Тел. 89037485782, E-mail: doctorsolod@mail.ru

г. Москва улица Приорова дом 10, индекс 123480

Лазарев Анатолий Федорович – д.м.н., проф. зав. первым отделением НМИЦ ТО им. Приорова. E-mail: lazan55@mail.ru

Овчаренко Антон Васильевич – руководитель Центра травматологии и ортопедии, БСМП им. Шевченко г. Калуга.

E-mail: antovcharenko@yandex.ru

Information about authors

Solod E.I. – MD, resercher of First Department of National Medical Research Center of Traumatology and Orthopedics, Moscow.

Lazarev A.F., – MD, professor of the Department of Trauma of National Medical Research Center of Traumatology and Orthopedics, Moscow.

Ovcharenko A.V. – Head of Center for Traumatology and Orthopedics, Kaluga.

Финансирование: Исследование не имело спонсорской поддержки.

Funding: The study had no sponsorship.

Конфликт интересов: Авторы заявляют об отсутствии конфликта интересов.

Conflict of interests: The authors declare no conflict of interest.

Для цитирования:

Солод Э.И., Лазарев А.Ф., Овчаренко А.В., ВОЗМОЖНОСТИ ЛЕЧЕНИЯ БОЛЬНЫХ ПРИ ПОВРЕЖДЕНИЯХ ТАЗОВОГО КОЛЬЦА // Кафедра травматологии и ортопедии. 2018.№3(33). с. 46-52. [Solod E.I., Lazarev A.F., Ovcharenko A.V., THE POSSIBILITIES OF TREATING PATIENTS WITH PELVIC INJURIES // The Department of Traumatology and Orthopedics. 2018.№3(33). p. 46-52. In Russ]