

DOI: 10.17238/issn2226-2016.2018.4.51-58

УДК 616.727.2-001-08

© Даниленко О.А., Макаревич Е.Р., 2018

## ПОВРЕЖДЕНИЯ РОТАТОРНО-БИЦЕПИТАЛЬНОГО КОМПЛЕКСА ПРИ ХРОНИЧЕСКОЙ ПОСТТРАВМАТИЧЕСКОЙ НЕСТАБИЛЬНОСТИ ПЛЕЧЕВОГО СУСТАВА

О.А. ДАНИЛЕНКО<sup>1,а</sup>, Е.Р. МАКАРЕВИЧ<sup>2,б</sup><sup>1</sup>Городской клинический центр травматологии и ортопедии, УЗ «Минская городская клиническая больница № 6», Минск, 220037, Республика Беларусь<sup>2</sup>Кафедра травматологии и ортопедии, УО «Белорусский государственный медицинский университет», Минск, 220116, Республика Беларусь

**Резюме:** **Обоснование:** На травматическую нестабильность плечевого сустава приходится до 1,7% от всех травм, при этом 50% рецидивов дислокации приходится на молодой возраст, а результаты лечения далеко не всегда соответствуют ожиданиям как врача, так и пациента.

**Цель:** Оценить виды повреждений ротаторно-бицепитального комплекса, выявляемые у пациентов с хронической посттравматической нестабильностью плечевого сустава. На основе изучения данных предоперационной диагностики и результатов артроскопического исследования описать повреждения со стороны ротаторно-бицепитального комплекса (вращательная манжета плеча, сухожилие длинной головки бицепса, ворот), выявляемые у пациентов с хронической посттравматической нестабильностью.

**Метод:** Нами был произведен анализ результатов обследования 290 пациентов, обратившихся на прием за период с 2006 по 2017 годы. Исследование было согласовано с комиссиями по этике на базе лечебных учреждений и носило сплошной открытый характер. В соответствии с поставленной целью авторами выделены 3 клинических варианта посттравматической нестабильности в зависимости от преобладающего направления дислокации. Авторами изучен их морфогенез повреждений при различных вариантах посттравматической нестабильности плеча.

**Результаты:** При диагностике повреждений мягкотканых структур плечевого сустава изменения со стороны ротаторно-бицепитального комплекса выявлены во всех случаях.

**Выводы:** Механогенез, лежащий в основе возникновения повреждений, позволяет выделить 3 основных клинических типа посттравматической нестабильности плечевого сустава с характерными для них анатомо-морфологическими проявлениями.

**Ключевые слова:** ротаторно-бицепитальный комплекс, нестабильность плечевого сустава, повреждения вращательной манжеты плеча, патология длинной головки бицепса, патология ворота.

## DAMAGES OF THE ROTATOR AND WICKET COMPLEX IN CHRONIC POST-TRAUMATIC OF THE SHOULDER

DANILENKA A.A.<sup>1,а</sup>, MAKAREVICH E.R.<sup>2,б</sup><sup>1</sup>City Clinical Center for Traumatology and Orthopedics, Minsk City Clinical Hospital № 6, Minsk, 220037, Republic of Belarus<sup>2</sup>Department of Traumatology and Orthopedics, EE "Belarusian State Medical University", Minsk, 220116, Republic of Belarus

**Summary:** **Justification:** Traumatic instability of a shoulder joint accounts up to 1,7 % of all injuries herewith 50 % of recurrence of dislocation fall for young people and the results of treatment do not always correspond to neither doctors' nor patients' expectations.

**Objective:** To assess the types of damages of a rotator- bicipital complex detected at patients with chronic post-traumatic instability of a shoulder joint. Based on the study of preoperative diagnostic data and the results of arthroscopic examination, to describe the damage of the rotator- bicipital complex (rotator cuff of the shoulder, tendon of the long biceps head, pulley) at patients with chronic post-traumatic instability.

**Method:** We analyzed the results of a survey of 290 patients who applied for admission at the period from 2006 till 2017. The study was agreed with the ethics commissions on the basis of medical institutions and it was absolutely open-minded. Following the goal set, the authors identified 3 clinical variants of post-traumatic instability, depending on the prevailing direction of the dislocation. The authors studied their morphogenesis of lesions in different variants of post-traumatic instability of the shoulder.

**Results:** While diagnosing the damages of soft-bone structures of a shoulder joint there were detected the changes in all the cases.

**Conclusions:** Mechanogenesis, underlying the occurrence of the damage, allows us to identify 3 main clinical types of posttraumatic instability of a shoulder joint with characteristic for them anatomomorphological manifestations.

**Key words:** rotator- bicipital complex, shoulder joint instability, shoulder rotator cuff damage, pathology of the long biceps head, pathology of the gates.

<sup>а</sup> E-mail: danilenkoo@mail.ru<sup>б</sup> E-mail: makarevicher@mail.ru

## Цель

Оценить виды повреждений ротаторно-бицепитального комплекса, выявляемые у пациентов с хронической посттравматической нестабильностью плечевого сустава.

## Задача

На основе изучения данных предоперационной диагностики и результатов артроскопического исследования описать повреждения со стороны ротаторно-бицепитального комплекса, выявляемые у пациентов с хронической посттравматической нестабильностью.

## Введение

На вывихи плечевого сустава по данным различных авторов в популяции приходится от 8,2 до 44 случаев на 100 000 человеко-лет [1, 2, 3]. При этом на травматические вывихи плечевого сустава приходится до 1,7% от всех травм скелета [1,2,3]. Некоторые из авторов указывают на то, что хроническая посттравматическая нестабильность чаще отмечается у лиц мужского пола (2,55:1), при этом в более молодом возрасте от 15 до 29 лет отмечают по данным отдельных исследований до 50% рецидивов дислокации [1, 3]. Чаще страдают данным заболеванием спортсмены, занимающиеся контактными видами спорта, военнослужащие и лица тяжелого физического труда [1,4,5,6]. Отдельные авторы указывают на то, что в группе с хронической нестабильностью плечевого сустава пациенты моложе 40 лет составляют до 96% [7, 8]. Таким образом, заболевание поражает наиболее трудоспособный и социально активный контингент популяции, что определяет его практическую, экономическую и социальную значимость.

Согласно современным биомеханическим представлениям стабильность плечевого сустава обеспечивается статическими (форма и ориентация гленоида, суставная губа и т.д.) и динамическими (элементы ротаторного аппарата и сухожилия длинной головки бицепса) стабилизаторами [9,10]. На сегодняшний день накопилось достаточно много исследований, свидетельствующих о тесной взаимосвязи в обеспечении функции и стабильности плечевого сустава таких анатомических образований, как сухожилие длинной головки бицепса (СДГБ) и вращательная манжета плеча (ВМП) [9,10,13]. Эти мягкотканые элементы, по мнению многих авторов, относятся к ведущим динамическим стабилизаторам. Несмотря на полученные данные о биомеханике плечевого сустава, практикующие ортопеды часто не учитывают результаты этих исследований при анализе причин возникновения посттравматической нестабильности, планировании и осуществлении оперативных вмешательств. Даже при своевременной диагностике повреждений в случае оперативного лечения их не устраняют, а используют методики, разработанные в начале и середине XX века, например, такие как операция Банкарта и Лятарже, что определяет, на наш взгляд, большой процент неудач при лечении нестабильности плечевого сустава, достигающих в ряде случаев 67% [11, 12]. Этот факт связан, на наш взгляд, с трудностями, возникающими у практических врачей в понимании взаимосвязи ведущих движителей и стабилизаторов плечевого сустава. Сложившаяся ситуация отчасти обусловлена

многообразием клинических диагностических приемов, не упорядоченных в виде логичной топической схемы, что определяет отсутствие должного качества ортопедического осмотра пациентов, неполную диагностику всех имеющихся повреждений и, соответственно, неполноценное лечение.

Патология плечевого сустава, связанная с поражением ВМП и его сочетанием с изменениями со стороны СДГБ, служит предметом проведения активных исследований как у нас, так и за рубежом [11,12,16,17]. Описание этих повреждений является темой многих исследований, публикуемых в современной литературе. Однако их систематизация и взаимосвязь в рамках современных взглядов на биомеханику стабильности и функции сустава отражены, на наш взгляд, недостаточно.

Данная работа отражает опыт авторов в осуществлении комплексной диагностики повреждений элементов ротаторно-бицепитального комплекса (РБК) при хронической посттравматической нестабильности плечевого сустава.

## Материалы и методы

Нами был произведен анализ результатов обследования 290 пациентов, обратившихся на прием за период с 2006 по 2017 годы. Исследование было согласовано с комиссиями по этике на базе лечебных учреждений и носило сплошной открытый характер. Был произведен проспективный и ретроспективный анализ данных.

Критериями исключения из исследования были следующие:

- размеры импрессионного дефекта 2 типа и более по классификации Rowe;
- синдром дисплазии соединительной ткани;
- доказанные психические и поведенческие расстройства у пациентов, констатированные специалистом психиатром;
- беременность независимо от сроков;
- констатированный синдром зависимости от алкоголя и наркотических веществ;
- симптоматическая и первичная эпилепсия с наличием судорог и припадков;
- сопутствующие заболевания в стадии декомпенсации.

В структуре пациентов преобладали мужчины – 187 (64,48%). В исследуемой группе минимальный возраст составил 16 лет, а максимальный – 88. Средний возраст исследуемой группы – 46,1 [27; 62] год, Me [Q25; Q75]. Распределение по возрасту выглядело следующим образом: от 16 до 65 лет – 235 (81,03%), старше 65 лет – 55 (18,97%). Нами был разработан и использовался алгоритм предоперационного обследования у пациентов с посттравматической нестабильностью плечевого сустава, состоящий из следующих этапов:

I. Скрининговый этап: тщательный сбор анамнеза, ортопедический осмотр, секторальный клинический осмотр плечевого сустава, оценка клинических симптомов повреждения.

II. Этап первичного инструментального обследования: рентгенография плечевого сустава, стандартное УЗИ плечевого сустава, оценка данных первичного инструментального обследования.

III. Этап углубленного обследования: УЗИ плечевого сустава с проведением специальных проб, МРТ плечевого сустава, РКТ

плечевого сустава, артроскопия плечевого сустава, оценка данных углубленного обследования.

При формировании подходов к диагностике и описанию повреждений, возникающих при нестабильности, с позиции РБК мы разделили её на 3 вида: горизонтальная, вертикальная, комбинированная. Для уточнения степени и характера поражения элементов РБК и оценки размеров дефекта при предоперационном обследовании выполнены рентгенография и МРТ всем пациентам (100%), УЗИ – 59 (20,3%). МРТ позволила не только уточнить диагноз, размеры импрессии, но и спланировать объем предстоящего оперативного вмешательства. Ультрасонография проведена у пациентов с подозрением на сопутствующую нестабильность СДГБ.

По результатам проведенных диагностических мероприятий все пациенты были разделены на 3 подгруппы: 1 подгруппа (n=15) – пациенты с превалирующим вертикальным компонентом нестабильности, 2 подгруппа (n=62) – с превалирующим горизонтальным компонентом и 3 подгруппа (n=213) – с комбинированным вариантом нестабильности. Каждый вариант нестабильности сопровождался характерными изменениями в определенных зонах плечевого сустава, распределенных нами по секторам по аналогии с классификацией Habermeyer P. (2006) (рис. 1).

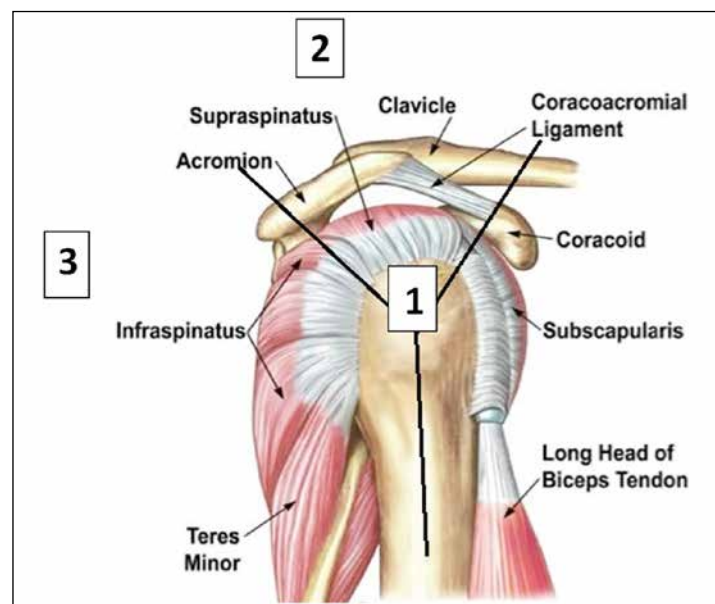


Рис. 1. Деление плечевого сустава по секторам в соответствии с классификацией Habermeyer P. (2006): сектор 1 – сухожилие подлопаточной мышцы, внесуставная часть сухожилия бицепса, бицепсальная борозда; сектор 2 – межротаторный интервал, суставная часть сухожилия длинной головки бицепса, сухожилие надостной мышцы; сектор 3 – сухожилия подостной и малой круглой мышц.

Таблица 1

Повреждения РБК, выявленные у пациентов 1 подгруппы (n=15)

Наименование показателей	Повреждения ротаторного аппарата 1 сектор, n (%)	Повреждения ротаторного аппарата 2 сектор, n (%)	Повреждения ротаторного аппарата 3 сектор, n (%)	Повреждения бицепсально-го элемента 1 сектор, n (%)	Повреждения бицепсально-го элемента 2 сектор, n (%)	Повреждения pulley, n (%)	Повреждения межротаторного интервала, n (%)	Повреждения Банкарта, n (%)
Клинический осмотр (n=15)	9 (60)	11 (73,3)	2 (13,3)	2 (13,3)	12 (80)	2 (13,3)	4 (26,7)	0
МРТ (n=15)	15 (100)	15 (100)	15 (100)	6 (40)	12 (80)	15 (100)	5 (33,3)	15 (100)
УЗИ (n=15)	15 (100)	13 (86,7)	11 (73,3)	0	12 (80)	10 (66,7)	5 (33,3)	3 (20)
Артроскопия (n=12)	12 (100)	12 (100)	12 (100)	4 (33,3)	12 (100)	12 (100)	6 (50)	12 (100)

### Результаты и их обсуждение

При анализе данных МРТ и последующей артроскопии сустава у пациентов 1 подгруппы выявлены повреждения ротаторной манжеты плеча, бицепсального элемента и импрессионный дефект головки плечевой кости, локализующийся в области верхней фасетки большого бугорка, не превышающий по размерам 1 тип по классификации Rowe во всех случаях (табл. 1).

Как видно из таблицы наиболее чувствительными в отношении диагностики травм ротаторного и внутрисуставных повреждений бицепсального элемента являются методы МРТ и артроскопии. При диагностике внесуставных изменений со стороны бицепса наиболее ценны в диагностическом плане МРТ и ультрасонография (позволяет произвести динамическое исследование на нестабильность).

При обследовании у пациентов 1 подгруппы выявлялись повреждения SLAP (табл. 2), признаки латеральной нестабильности сухожилия длинной головки бицепса, повреждения ротаторного элемента и pulley во всех случаях.

Таблица 2

Повреждения SLAP по Snyder у пациентов 1 подгруппы с превалирующим вертикальным компонентом нестабильности по данным артроскопии (n=12)

Наименование показателей	Тип 1	Тип 2	Тип 3	Тип 4
Количество случаев (n=6)	1 (16,7%)	4 (66,7%)	1 (16,7%)	0

Таким образом, повреждение выявлено у 6 пациентов и наиболее часто встречалось повреждение 2 типа по классификации Snyder.

Изменения со стороны ротаторного элемента в 1 подгруппе представляли собой полный или частичный отрыв от площадки крепления в зоне надостной мышцы и растяжение сухожилий подлопаточной и подостной мышц в нижней части. Повреждения внесуставной части бицепса в секторе 1 носили у 4 пациентов характер латеральной нестабильности (табл. 3).

Таблица 3

Повреждения вращательной манжеты плеча у пациентов 1 подгруппы с превалирующим вертикальным компонентом нестабильности по данным МРТ (n=15)

Наименование показателей	Повреждение ротаторной манжеты плеча 1 сектор (подлопаточная мышца), n (%)	Повреждение ротаторной манжеты плеча 2 сектор (надостная мышца), n (%)	Повреждение ротаторной манжеты плеча 3 сектор (подостная мышца), n (%)	Повреждение ротаторной манжеты плеча 3 сектор (малая круглая мышца), n (%)
Полное	0	1 (6,7)	0	0
Частичное	15 (100)	14 (93,3)	10 (66,7)	2 (13,3)

Таблица 4

Повреждения бицепитального ворота (pulley) у пациентов 1 подгруппы с превалирующим вертикальным компонентом нестабильности по данным МРТ (n=15)

Наименование показателей	Тип 1	Тип 2	Тип 3	Тип 4
Количество случаев, n (%)	2 (13,3)	3 (20,0)	0	10 (66,7)

У пациентов 1 подгруппы изменения выявлялись в 3 секторах и представляли собой рубцовое удлинение нижней части сухожилий подлопаточной, подостной и малой круглой мышц, частичный отрыв (зачастую чрезкостный) на протяжении от верхней фасетки большого бугорка сухожилия надостной мышцы. Импрессионный дефект локализовался в области верхней фасетки большого бугорка, натяжение сухожилия длинной головки бицепса зачастую сопровождалось частичным надрывом с рубцовым удлинением последнего и латеральной дислокацией, отрыв суставной губы приходился на нижний сегмент суставной поверхности лопатки (рис. 2, 3).

Факторами, предрасполагающими к развитию нестабильности, является неприращение сухожилия надостной мышцы к площадке своей инсерции, рубцевание с удлинением со стороны

нижних отделов сухожилий подлопаточной, подостной и малой круглой мышц. Перечисленные повреждения, не восстановленные в результате вправления и иммобилизации, становятся факторами развития нестабильности.

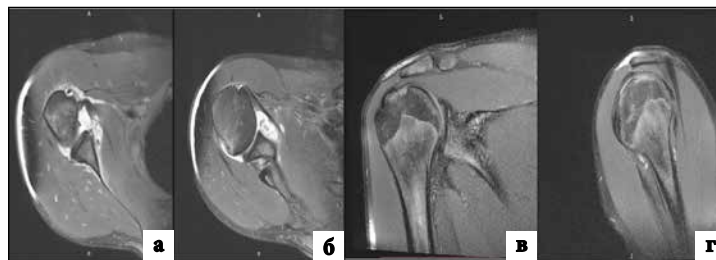


Рис. 2. МРТ картина повреждений у пациентов при вертикальной нестабильности плеча: а – определяется перерастянутая нижняя часть сухожилия подлопаточной мышцы и повреждение передненижнего отдела суставной губы (Банкарта); б – в верхнем отделе целостность и тонус сухожилия подлопаточной мышцы сохранены; в – на корональном срезе импрессионный дефект в области верхнего отдела головки, частичное повреждение сухожилия надостной мышцы в зоне крепления к верхней фасетке большого бугорка, г – импрессионный дефект в области верхнего отдела головки, частичное повреждение сухожилия надостной мышцы.

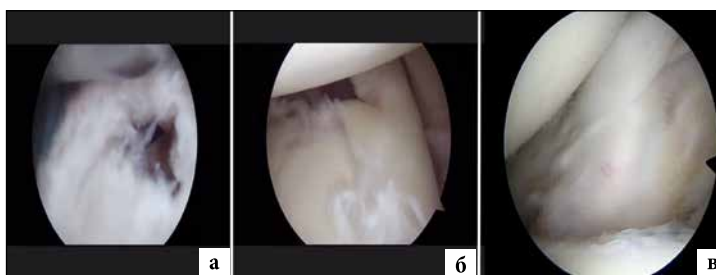

Рис. 3. Артроскопическая картина повреждений у пациентов при вертикальной нестабильности плеча: а – повреждение сухожилия надостной мышцы; б – повреждение внутрисуставной части бицепса; в – повреждение подлопаточной мышцы со снижением тонуса в нижнем отделе.

Картина выявленных повреждений у пациентов 2 подгруппы имела существенные отличия от 1 подгруппы (табл. 5).

Таблица 5

Повреждения, выявленные при применении диагностического алгоритма у пациентов 2 подгруппы (n=62)

Наименование показателей	Повреждения ротаторного аппарата 1 сектор, n (%)	Повреждения ротаторного аппарата 2 сектор, n (%)	Повреждения ротаторного аппарата 3 сектор, n (%)	Повреждения бицепитального элемента 1 сектор, n (%)	Повреждения бицепитального элемента 2 сектор, n (%)	Повреждения pulley, n (%)	Повреждения межротаторного интервала, n (%)	Повреждения Банкарта, n (%)
Клинический осмотр (n=62)	56 (90,3)	26 (41,9)	56 (90,3)	42 (67,7)	44 (71,0)	0	15 (24,2)	0
МРТ (n=62)	62 (100)	32 (51,6)	62 (100)	43 (69,4)	51 (82,3)	52 (83,9)	15 (24,2)	62 (100)
УЗИ (n=19)	18 (94,7)	6 (31,6)	10 (52,6)	12 (63,2)	1 (5,3)	9 (47,4)	15 (78,9)	1 (5,3)
Артроскопия (n=38)	38 (100)	13 (34,2)	38 (100)	5 (13,2)	38 (100)	38 (100)	15 (39,5)	38 (100)

SLAP повреждение по данным МРТ выявлено у 43 (69,4%) пациентов, при этом среди лиц, подвергнутых артроскопии, наиболее часто встречались повреждения 1 и 2 типа по классификации Snyder (табл. 6).

Таблица 6

Повреждения SLAP по Snyder у пациентов 2 подгруппы с превалирующим горизонтальным компонентом нестабильности по данным артроскопии (n=38)

Наименование показателей	Тип 1	Тип 2	Тип 3	Тип 4
Количество случаев, n (%)	10 (38,5)	24 (63,2)	4 (15,4)	0

Существенное отличие наблюдалось и в характере повреждения ротаторного аппарата (табл. 7).

Таблица 7

**Повреждения вращательной манжеты плеча у пациентов 2 подгруппы с превалирующим горизонтальным компонентом нестабильности по данным МРТ (n=62)**

Наименование показателей	Повреждение ротаторной манжеты плеча 1 сектор (подлопаточная мышца), n (%)	Повреждение ротаторной манжеты плеча 2 сектор (надостная мышца), n (%)	Повреждение ротаторной манжеты плеча 3 сектор (подостная мышца), n (%)	Повреждение ротаторной манжеты плеча 3 сектор (малая круглая мышца), n (%)
Полное	4 (6,5)	0	0	0
Частичное	58 (93,5)	10 (16,1)	62 (100)	2 (3,2)

МРТ и артроскопическая картина выявляли у пациентов данной подгруппы частичное или полное повреждение с рубцовым удлинением сухожилия подлопаточной мышцы, отрыв от головки плечевой кости в зоне большого бугорка подостной мышцы и частичное повреждение передних отделов надостной мышцы, нестабильность СДГБ разных типов с разрывом pulley, а в 15 случаях – разрыв межротаторного интервала.

Изменения, наиболее характерные для нестабильности плечевого сустава с превалирующим горизонтальным компонентом, локализовались в 1-м и 3-м секторах по Habermeyer.

Таблица 8

**Повреждения бицепитального ворота (pulley) у пациентов 2 подгруппы с превалирующим вертикальным компонентом нестабильности по данным МРТ (n=62)**

Наименование показателей	Тип 1	Тип 2	Тип 3	Тип 4
Количество случаев, n (%)	5 (8,1)	11 (17,7)	23 (37,1)	23 (37,1)

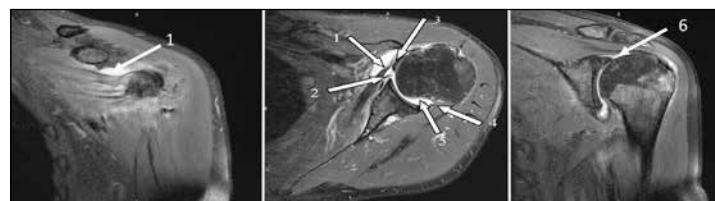

Рис. 4. МРТ пациента с горизонтальным передним вариантом хронической посттравматической нестабильности: 1 – перерастянутое сухожилие подлопаточной мышцы; 2 – повреждение Банкарта; 3 – сухожилие длинной головки двуглавой мышцы плеча в состоянии вывиха; 4 – зависание коротких наружных ротаторов над импрессионным дефектом; 5 – импрессионный дефект головки плечевой кости; 6 – SLAP.

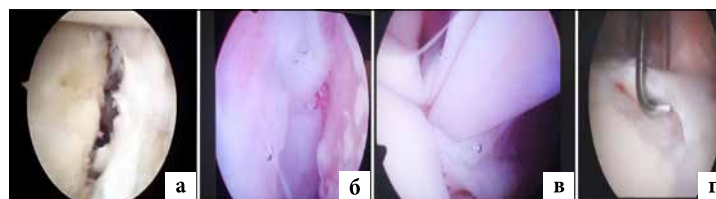


Рис. 5. Артроскопическая картина повреждений у пациентов при горизонтальной нестабильности плеча: а – отрыв суставной губы и отслойка подлопаточной мышцы в переднем отделе сустава; б – импрессионный дефект головки плечевой кости локализован в заднем отделе; в – нестабильность сухожилия длинной головки бицепса и повреждение pulley; г – надрыв суставной губы в месте прикрепления сухожилия длинной головки бицепса.

При горизонтальном типе нестабильности (переднем его варианте) выявлялись повреждение и рубцовое удлинение сухожилия подлопаточной мышцы, отрыв в зоне большого бугорка подостной мышцы и перерастяжение передних отделов подлопаточной мышцы, нестабильность СДГБ разных типов, а в ряде случаев разрыв межротаторного интервала, повреждение суставной губы в переднем отделе, SLAP-повреждение. При переднем варианте формируется частичный отрыв передней порции сухожилия подлопаточной мышцы и разрыв pulley, SLAP-повреждение, нестабильность СДГБ латеральная, повреждение Банкарта в переднем отделе сустава, импрессионный дефект локализуется в зоне большого бугорка по задней поверхности.

Таблица 9

**Повреждения, выявленные при применении диагностического алгоритма у пациентов 3 подгруппы (n=213)**

Наименование показателей	Повреждения ротаторного аппарата 1 сектор, n (%)	Повреждения ротаторного аппарата 2 сектор, n (%)	Повреждения ротаторного аппарата 3 сектор, n (%)	Повреждения бицепитального элемента 1 сектор, n (%)	Повреждения бицепитального элемента 2 сектор, n (%)	Повреждения pulley, n (%)	Повреждения межротаторного интервала, n (%)	Повреждения Банкарта, n (%)
Клинический осмотр (n=213)	121 (56,8)	126 (59,2)	89 (41,8)	55 (25,8)	122 (57,3)	0	15 (7,0)	0
МРТ (n=213)	213 (100)	213 (100)	213 (100)	188 (88,3)	156 (73,2)	134 (62,9)	48 (22,5)	213 (100)
УЗИ (n=25)	25 (100)	12 (48)	20 (80)	25 (100)	11 (44)	4 (16)	5 (20)	5 (20)
Артроскопия (n=123)	123 (100)	123 (100)	123 (100)	15 (12,2)	123 (100)	123 (100)	51 (41,5)	123 (100)

У большинства пациентов частичные повреждения надостной мышцы и разрывы pulley после иммобилизации рубцевались в поврежденном отделе на этапе иммобилизации и не требовали реконструкции. При заднем варианте – перерастяжение подостной мышцы с рубцовым его удлинением, повреждение и отрыв от фасетки малого бугорка сухожилия подлопаточной мышцы,

нестабильность СДГБ с разрывом медиального удерживателя СДГБ вплоть до полного медиального вывиха сухожилия, разрывы суставной губы преимущественно в заднем отделе сустава.

Наиболее многочисленной была 3 группа пациентов с комбинированной нестабильностью плечевого сустава, где выявлялись комбинации повреждений по секторам в зависимости от пре-

валирования вертикального или горизонтального компонентов нестабильности (табл. 9, 10, 11).

Таблица 10

**Повреждения SLAP по Snyder у пациентов 3 подгруппы с комбинированной хронической посттравматической нестабильностью плечевого сустава по данным МРТ**

Наименование показателей	Тип 1	Тип 2	Тип 3	Тип 4
Количество случаев (n=156)	58 (37,2%)	30 (19,2%)	44 (28,2%)	24 (15,4%)

Существенное отличие наблюдалось и в характере повреждения ротаторного аппарата (табл. 11).

Таблица 11

**Повреждения вращательной манжеты плеча у пациентов 3 подгруппы с комбинированной хронической посттравматической нестабильностью плечевого сустава по данным МРТ (n=213)**

Наименование показателей	Повреждение ротаторной манжеты плеча 1 сектор (подлопаточная мышца), n (%)	Повреждение ротаторной манжеты плеча 2 сектор (надостная мышца), n (%)	Повреждение ротаторной манжеты плеча 3 сектор (подостная мышца), n (%)	Повреждение ротаторной манжеты плеча 3 сектор (малая круглая мышца), n (%)
Полное	16 (7,5)	14 (6,6)	4 (1,9)	0
Частичное	197 (92,5)	36 (16,9)	209 (98,1)	7 (3,3)

МРТ и артроскопическая картина выявляли у этих пациентов частичное с рубцовым удлинением или полное повреждение сухожилия подлопаточной мышцы, отрыв от головки плечевой кости в зоне большого бугорка подостной мышцы и частичное повреждение передних отделов надостной мышцы, нестабильность СДГБ разных типов с разрывом pulley, а в также в ряде случаев разрыв межротаторного интервала. Повреждения pulley отмечены во всех случаях (табл. 12).

Таблица 12

**Повреждения бицепитального ворот (pulley) у пациентов 3 подгруппы с превалирующим вертикальным компонентом нестабильности по данным МРТ (n=213)**

Наименование показателей	Тип 1	Тип 2	Тип 3	Тип 4
Количество случаев, n (%)	18 (8,5)	14 (6,6)	138 (64,8)	43 (20,2)

Пациенты с комбинированной нестабильностью плечевого сустава встречаются наиболее часто. Механогенез возникновения повреждений обуславливается направлением дислокации и представляет собой комбинацию повреждений по секторам в зависимости от выраженности вертикального или горизонтального компонентов нестабильности. Импрессионный дефект головки плечевой кости при этом, как правило, располагался в задневерхнем отделе большого бугорка. При наиболее частом варианте передненижней дислокации отмечали повреждение сухожилия подлопаточной мышцы в ее нижнем отделе, однако оно чаще менее выражено, чем при вертикальной нестабильности, сухожилие надостной и подостной мышцы повреждалось в зоне прикрепления к верхней фасетке большого бугорка с переходом на ее заднюю часть.

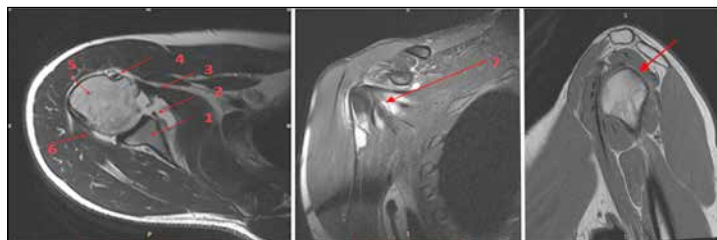


Рис. 6. МРТ плечевого сустава с комбинированным вариантом хронической посттравматической нестабильности: 1 – суставная впадина лопатки; 2 – повреждение Банкарта; 3 – перерастянутое сухожилие подлопаточной мышцы в нижнем отделе; 4 – сухожилие длинной головки двуглавой мышцы плеча; 5 – головка плечевой кости; 6 – подостная мышца; 7 – подлопаточная мышца (вид в корональной проекции); 8 – импрессионный дефект головки в задневерхнем сегменте и неприращение коротких наружных ротаторов над ним.

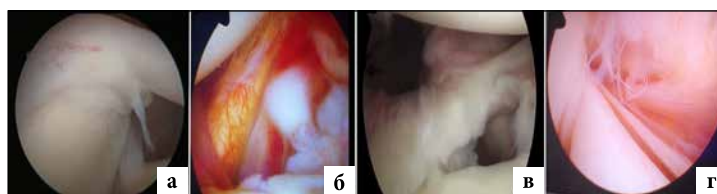


Рис. 7. Артроскопическая картина повреждений у пациентов при комбинированной нестабильности плеча. а - SLAP; б - уменьшение тонуса подлопаточной мышцы в нижней части; в - отрыв суставной губы; г - нестабильность сухожилия длинной головки бицепса с расщеплением последнего и разрывом pulley

Таким образом, согласно нашим представлениям, которые подтверждаются биомеханическими исследованиями последних лет, вращательная манжета плеча и СДГБ оказывают стабилизирующее влияние как на вертикальный, так и на горизонтальный компонент стабильности плечевого сустава, изменяясь в зависимости от положения конечности, в большей степени от её ротации и отведения. При наиболее частом варианте комбинированной (передненижней дислокации) нестабильности происходит повреждение сухожилия подлопаточной мышцы в её нижнем отделе, однако оно менее выражено по нашим наблюдениям, чем при изолированном вертикальном компоненте нестабильности, сухожилие надостной мышцы отрывается в зоне прикрепления к верхней фасетке большого бугорка с переходом на её заднюю часть. СДГБ при данном варианте дислокации испытывает максимальную нагрузку у зоны своего прикрепления и, натянувшись, достаточно часто надрывает удерживающий аппарат в латеральном отделе и медиальную порцию сухожилия надостной мышцы, что приводит к латеральной нестабильности СДГБ.

При варианте нестабильности с превалирующим вертикальным компонентом характерен комплекс повреждений: рубцовое удлинение нижней части сухожилий подлопаточной, подостной и малой круглой мышц, частичный отрыв на протяжении от верхней фасетки большого бугорка сухожилия надостной мышцы, импрессионный дефект в этой зоне сухожилия длинной головки бицепса, частичный надрыв с рубцовым удлинением и латеральной дислокацией последнего, отрыв суставной губы в нижнем сегменте.

Для варианта нестабильности с превалирующим горизонтальным компонентом характерно: при переднем варианте – частичный отрыв передней порции сухожилия под-

лопаточной мышцы, разрыв бицепитального ворота (pulley), SLAP-повреждение, латеральная нестабильность СДГБ, повреждение Банкарта и суставной губы в переднем отделе сустава, импрессионный дефект локализуется в зоне большого бугорка по задней поверхности; при заднем варианте – повреждение сухожилий подостной и малой круглой мышц с рубцовым их удлинением, повреждение и отрыв от фасетки малого бугорка сухожилия подлопаточной мышцы, нестабильность СДГБ с разрывом медиального удерживателя СДГБ вплоть до полного медиального вывиха сухожилия, разрывы суставной губы в заднем отделе сустава.

Пациенты с комбинированной нестабильностью плечевого сустава наиболее часто встречающаяся группа. Механогенез возникновения повреждений обуславливается направлением первичной дислокации и представляет собой комбинацию повреждений структур по секторам в зависимости от выраженности вертикального или горизонтального компонентов нестабильности.

#### Выводы

Хроническая посттравматическая нестабильность плечевого сустава наиболее часто встречается у лиц трудоспособного возраста, что определяет социальную значимость данной проблемы.

При диагностике повреждений мягкотканых структур плечевого сустава изменения со стороны ротаторно-бицепитального комплекса выявлены во всех случаях.

Механогенез, лежащий в основе возникновения повреждений, позволяет выделить 3 основных клинических типа посттравматической нестабильности плечевого сустава с характерными для них анатомо-морфологическими проявлениями.

#### Список литературы / References

1. *Zacchilli M.A., Owens B.D.* Epidemiology of shoulder dislocations presenting to emergency departments in the United States. *J. Bone Joint Surg. (Am)*, 2010, 92 (3), pp. 542-9. doi: 10.2106/JBJS.I.00450.
2. *Emond M., Le Sage N., Lavoie A., Rochette L.* Clinical factors predicting fractures associated with an anterior shoulder dislocation. *Acad Emerg Med*, 2004 Aug, 11 (8), pp. 853-8.
3. Boone J.L., Arciero R.A. Management of failed instability surgery: how to get it right the next time. *Orthop Clin North Am*, 2010, 41 (3), pp. 367-9. doi: 10.1016/j.ocl.2010.02.009.
4. *Kroner K., Lind T., Jensen J.* The epidemiology of shoulder dislocations. *Arch Orthop Trauma Surg*, 1989, 108 (5), pp. 288-90.
5. *Robinson C.M., Dobson R.J.* Anterior instability of the shoulder after trauma. *J. Bone Joint Surg (Br)*, 2004, 86 (4), pp. 469-79.
6. *te Slaa R.L., Wiffels M.P., Brand R., Marti R.K.* The prognosis following acute primary glenohumeral dislocation. *J. Bone Joint Surg (Br)*, 2004 Jan, 86 (1), pp. 58-64.
7. *Скакун П.Г.* Отдаленные результаты лечения привычного вывиха плеча // Травматология и ортопедия: современность и будущее: материалы междунар. конгр. М., 2003. С. 157-8. [*Skakun P.G.* Otdalennyye rezul'taty lecheniya privychnogo vyvikhha plech. *Travmatologiya i ortopediya: sovremennost' i budushcheye: materialy mezhdunar. kongr.* М., 2003. pp. 157-8. [In Russ].
8. *Wang R.Y., Arciero R.A., Mazzocca A.D.* The recognition and treatment of first-time shoulder dislocation in active individuals. *J. Orthop. Sports Phys. Ther*, 2009, 39 (2), pp. 118-23. doi: 10.2519/jospt.2009.2804.
9. *Bigliani L.U., Kelkar R., Flatow E.L., Pollock R.G., Mow V.C.* Glenohumeral stability. Biomechanical properties of passive and active stabilizers. *Clin. Orthop. Relat. Res*, 1996 Sep, (330), pp. 13-30.
10. *Su W.R., Budoff J.E., Luo Z.P.* The effect of posterolateral rotator cuff tears and biceps loading on glenohumeral translation. *Arthroscopy*, 2010, 26 (5), pp. 578-86. doi: 10.1016/j.arthro.2009.09.007. Epub 2010 Feb 20.
11. *Burkhead W.Z., Richie M.F.* Revision of Failed Shoulder Reconstruction. *Contemp. Orthop*, 1992, 24 (2), pp. 126-37. doi: 10.1016/j.jse.2017.06.038. Epub 2017 Jul 24.
12. *Flatow E.L., Miniaci A., Evans P.J., Simonian P.T., Warren R.F.* Instability of the shoulder: complex problems and failed repairs. Part II: Failed repairs. *J. Bone Joint Surg. Am*, 1998, 80 (2), pp. 284-98.
13. *Warner J.J.P., Iannotti J.P., Flatow E.L.* *Complex and Revision Problems in Shoulder Surgery*. Philadelphia: Lippincott Williams and Wilkins, 2005. 669 p.
14. *Shah A.A., Butler R.B., Romanowski J., Goel D., Karadagli D., Warner J.J.* Short-term complications of the Latarjet procedure. *J. Bone Joint Surg Am*, 2012, 94 (6), pp. 495-501, doi: 10.2106/JBJS.J.01830.
15. Операция Bristow-Latarjet: комплексная оценка состояния плечевого сустава и результатов лечения / Д.А. Маланин [и др.] // Вестник ВолГМУ. 2016. Том. 1. № 57. С. 68-75. [D.A. Malanin et al. Operatsiya Bristow-Latarjet: kompleksnaya otsenka sostoyaniya plechevogo sustava i rezul'tatov lecheniya. *Vestnik VolgGMU*, 2016, T. 1, no. 57, pp. 68-75. [In Russ].
16. *Gombera M.M., Sekiya J.K.* Rotator cuff tear and glenohumeral instability: a systematic review. *Clin. Orthop Relat Res*. 2014 Aug, 472 (8), pp. 2448-56. doi: 10.1007/s11999-013-3290-2.
17. *Porcellini G., Caranzano F., Campi F., Paladini P.* Instability and rotator cuff tear. *Med. Sport Sci*, 2012, 57, pp. 41-52. doi: 10.1159/000328876.

#### Сведения об авторах

*Даниленко Олег Анатольевич* – заведующий травматолого-ортопедическим отделением городского клинического центра травматологии и ортопедии 6-ой городской клинической больницы г. Минска, кандидат медицинских наук, ул. Уральская, 5, г. Минск, 220037, Беларусь. E-mail: danilenkooa@yandex.by.

*Макаревич Евгений Реональдович* – профессор кафедры травматологии и ортопедии Белорусского государственного медицинского университета, ул. Уральская, 5, г. Минск, 220037, Беларусь. E-mail: makarevicher@mail.ru.

#### Information about the authors

*Danilenka Aleh* – Head of Trauma and Orthopedic Department of the City Clinical Center for Traumatology and Orthopedics of the 6th City Clinical Hospital in Minsk, PhD, st. Uralskaya, 5, Minsk, 212037, Belarus. E-mail: danilenkooa@yandex.by.

*Makarevich Evgeny* – Professor, Department of Traumatology and Orthopedics, Belarusian State Medical University, MD, st. Uralskaya, 5, Minsk, 220037, Belarus. E-mail: makarevicher@mail.ru.

**Финансирование:** Исследование не имело спонсорской поддержки.

**Funding:** The study had no sponsorship.

**Конфликт интересов:** Авторы заявляют об отсутствии конфликта интересов.

**Conflict of interests:** The authors declare no conflict of interest.

**Для цитирования:**

*Даниленко О.А., Макаревич Е.Р.* ПОВРЕЖДЕНИЯ РОТАТОРНО-БИЦЕПИТАЛЬНОГО КОМПЛЕКСА ПРИ ХРОНИЧЕСКОЙ ПОСТ-

ТРАВМАТИЧЕСКОЙ НЕСТАБИЛЬНОСТИ ПЛЕЧЕВОГО СУСТАВА  
// Кафедра травматологии и ортопедии. №4 (34). с. 51-58.[Danilenka  
A.A., Makarevich E.R., DAMAGES OF THE ROTATOR AND WICKET  
COMPLEX IN CHRONIC POST-TRAUMATIC INSTABILITY OF THE  
SHOULDER// Department of Traumatology and Orthopedics. №4 (34).  
p. 51-58. In Russ].