

DOI: 10.17238/issn2226-2016.2018.2.14-19

УДК 616.7

© Гордянский А.А., Слиняков Л.Ю., Донченко С. В., Блоков М.Ю., 2018

ВЫСОКАЯ ОТКРЫТОУГОЛЬНАЯ ПОДМЫЩЕЛКОВАЯ ОСТЕОТОМИЯ В КОМПЛЕКСНОМ ЛЕЧЕНИИ ГОНАРТРОЗА

А.А. ГОРОДЯНСКИЙ^{1,a}, Л.Ю. СЛИНЯКОВ^{1,b}, С.В. ДОНЧЕНКО^{2,c}, М.Ю. БЛОКОВ^{2,d}¹ФГАОУ ВО Первый МГМУ им. И.М. Сеченова (Сеченовский университет) Минздрава РФ, Москва, 119991, Россия²ГБУЗ ГКБ им. С. П. Боткина Департамента здравоохранения города Москвы, Москва, 125284, Россия

Резюме: В статье представлены результаты клинического исследования применения высокой открытоугольной вальгизирующей подмышечковой остеотомии большеберцовой кости ассоциированной с диагностической артроскопией при деформирующем остеоартрозе коленного сустава.

Задача исследования – оценить эффективность, роль открытоугольной вальгизирующей подмышечковой остеотомии большеберцовой кости с одномоментным применением артроскопии коленного сустава при гонартрозе.

Объектом клинического исследования выступало 15 пациентов с дефектом суставного хряща на одной из сторон коленного сустава, на фоне гонартроза.

Критериями включения в группу являлись суставные повреждения хрящевой поверхности преимущественно на одной из сторон коленного сустава, изменение нагрузочной оси конечности – варусная деформация коленного сустава. К критериями исключения отнеслись пациенты у которых по результатам исследования имелся выраженный артроз коленного сустава с повреждением медиальных и латеральных отделов коленного сустава, пателло-фemorальный артроз, сгибательная контрактура более 15гр., ишемией нижних конечностей. В предоперационном планировании применялось МРТ, КТ с нагрузочными осями. Оперативное лечение выполнялось симультанно: первым этапом санационно-диагностическая артроскопия коленного сустава, вторым открытоугольная подмышечковая остеотомия голени. По результатам хирургического лечения все пациенты отметили значительное улучшение качества жизни и уменьшение болевого синдрома.

Ключевые слова: гонартроз, варусная деформация коленного сустава (genu varum), хондропатия, точка Фуджисавы, хондропластика, остеосинтез.

HIGH TIBIAL OPEN WEDGE OSTEOTOMY IN INTEGRATED TREATMENT OF KNEE OSTEOARTHRITIS

А.А. GORODIANSKY^{1,a}, L.Y. SLINYAKOV^{1,b}, S.V. DONCHENKO^{2,c}, M.Y. BLOKOV^{2,d}¹I.M. Sechenov First Moscow State Medical University (Sechenov University), Ministry of Health of Russia, Moscow, 119991, Russia²GKBU GKB them. S.P. Botkin Department of Health of Moscow, Moscow, 1252841, Russia

Summary: The article presents the results of a clinical study of the use a high tibial open wedge osteotomy of the tibia associated with diagnostic arthroscopy with deforming osteoarthritis of the knee joint. The aim of the study is to evaluate the efficacy, the role of a high tibial open wedge osteotomy of the tibia with simultaneous application of arthroscopy of the knee in gonarthrosis.

The subject of the clinical study was 15 patients with articular cartilage defect on one side of the knee joint, in the background of gonarthrosis.

The criteria for inclusion in the group were joint damage to the cartilaginous surface mainly on one side of the knee joint, a change in the load axis of the limb - varus deformity of the knee joint. The criteria for exclusion were patients who, according to the results of the study, had severe arthrosis of the knee joint with damage to the medial and lateral parts of the knee joint, patello-femoral arthrosis, flexural contracture more than 15g, ischemia of the lower limbs.

In preoperative planning, MRI, CT with loading axes was used. Surgical treatment was carried out simultaneously: the first stage of sanation-diagnostic arthroscopy of the knee joint, the second high tibial open wedge osteotomy. According to the results of surgical treatment, all patients noted a significant improvement in the quality of life and a reduction in pain syndrome.

Key words: gonarthrosis, varus deformity of the knee (genu varum), chondropathy, Fujisawa point, chondroplasty, osteosynthesis.

Введение

В условиях настоящего времени, глобальной урбанизации общества, техногенного загрязнения окружающей среды случаи проявления остеоартроза участились. Одно из самых частых проявлений остеоартроза связано с поражением коленных суставов, или так называемый гонартроз. Отмечается динамика

к более раннему манифестированию гонартроза, что в свою очередь приводит к инвалидизации и как следствие к уменьшению лиц трудоспособного возраста. В молодом возрасте к артрозу коленных суставов склоны больше мужчины от 35 лет, у женщин же гонартроз как правило проявляется позднее. Причиной возникновения гонартроза может быть как следствие травматизации коленных суставов, так и проявление сопутствующих

^a E-mail: anatolij_g@bk.ru^b E-mail: slinyakovleonid@mail.ru^c E-mail: don_03@mail.ru^d E-mail: dr-blokov@yandex.ru

заболеваний, гормональных нарушений и вредных привычек. Опасность гонартроза связана с тем, что на ранних стадиях его сложно диагностировать, так как протекает бессимптомно. Зачастую пациент приходит на прием к врачу уже на более поздних стадиях. В таких ситуациях консервативное лечение не целесообразно. Поэтому в подобных случаях возможно применение корригирующей подмышечковой остеотомии большеберцовой кости, как одного из вариантов радикального лечения. Что касается же протезирования коленного сустава, то его можно рассматривать как запасной метод в будущем. Проксимальная остеотомия большеберцовой кости применяется для коррекции варусной деформации коленного сустава и заключается в вальгизирующей остеотомии, которая может быть выполнена как медиально открывающая клиновидная остеотомия [1,2,3].

Цель

Определить эффективность, роль и место выполнения высокой вальгизирующей открытоугольной подмышечковой остеотомии большеберцовой кости ассоциированной с санационно-диагностической артроскопией коленного сустава при артрозах.

Материал и методы

На базе ГБУЗ ГКБ им.С.П. Боткина в травматологическом секторе было проведено исследование по поводу деформирующего остеоартроза коленного сустава, в которое было включено 15 пациентов (6 мужчин и 9 женщин) в возрасте от 35 до 59 лет. Средний возраст больных составил $52 \pm 4,5$ года. Группа состояла из пациентов с гонартрозом II-III стадии по классификации Косинской [4], локальным дефектом суставного хряща III-IV степени по шкале ICRS и наличием варусной деформации голени не превышающую 20 градусов. Критериями включения в группу являлись:

1. Деформирующий остеоартроз коленного сустава II-III стадии.
2. Ограниченный характер дефекта.
3. Наличие изменения нагрузочной оси конечности (genu varum).
4. Поражение только одного мыщелка бедра на нагружаемой стороне и сохранность суставного хряща на контралатеральной стороне.

К критериям исключения выборки являлись определенные противопоказания:

1. Ишемия дистальных отделов нижних конечностей.
2. Выраженный пателло-фemorальный артроз III-IV стадии.
3. Дефицит костной ткани в области медиальной части плато большеберцовой кости.
4. Сгибательная контрактура более 15гр и сгибание в коленном суставе менее 90гр.
5. Осевая деформация голени более 25градусов.
6. Артрит коленного сустава.
7. Остеопороз [2,3]. Всем пациентам до операции и через 1.5 года с момента операции проводилась бальная оценка функции коленных суставов по шкале KOOS (Knee Injury and Osteoarthritis Outcome Score). Шкала KOOS используется для оценки функции коленного сустава и активности пациента в повседневной и активной спортивной жизни. Сочетает в себе черты шкал WOMAC и SF-36.

Предоперационное планирование

Все пациенты во время осмотра жаловались на локальные боли в области коленных суставов как в покое, так и при статических нагрузках. Во время нагрузочных тестов на область коленного сустава отмечалась боль по внутренней поверхности мыщелков бедра и голени. По рентгенологическим данным определялось сужение суставной щели, субхондральный склероз, краевые остеофиты, асептический некроз кости. По данным МРТ было выявлено: в 47% случаев пателло-фemorальный артроз I-II ст., в 80% случаев хондропатия хрящевых поверхностей мыщелков бедра и голени сопровождающиеся повреждением мягкотканых структур (связок, менисков)[5].

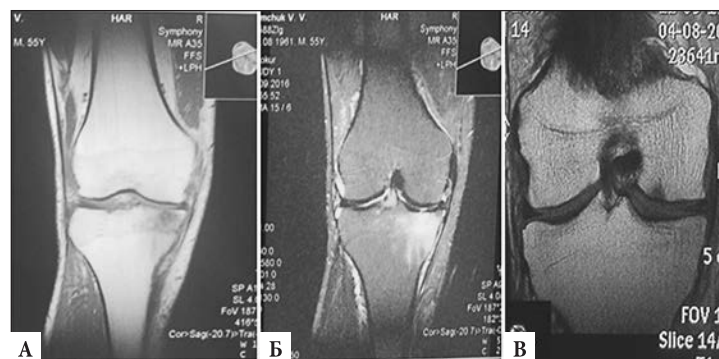


Рис. 1. МРТ коленного сустава во фронтальной проекции: показаны изолированные участки хондропатии III-IV степени внутренних отделов коленного сустава. А - в режиме T1 во фронтальной проекции показан участок хондропатии IV степени внутреннего мыщелка большеберцовой кости, Б - в режиме T2 во фронтальной проекции показан участок хондропатии IV степени внутреннего мыщелка большеберцовой кости, В - в режиме T1 во фронтальной проекции показан участок хондропатии IV степени внутреннего мыщелка бедренной кости.

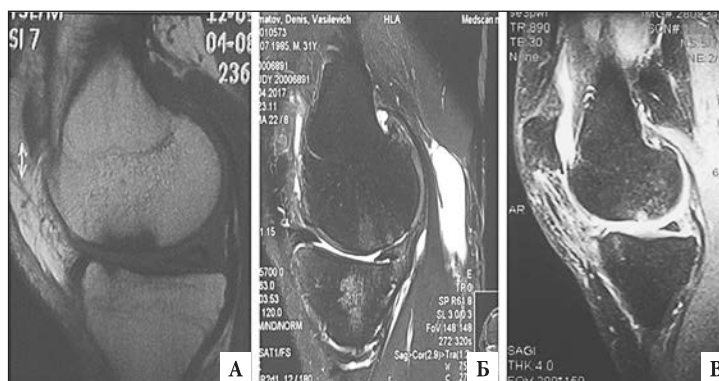


Рис. 2. МРТ коленного сустава в сагиттальной проекции: показаны изолированные участки хондропатии III-IV степени внутренних отделов коленного сустава. А - в режиме T1 в сагиттальной проекции показан участок хондропатии IV степени внутреннего мыщелка бедренной и большеберцовой кости, повреждение заднего рога медиального мениска, Б - в режиме T2 в сагиттальной проекции показан участок хондропатии III-IV степени внутреннего мыщелка бедренной и большеберцовой кости и киста Бейкера, В - в режиме T1 в сагиттальной проекции показан участок хондропатии IV степени внутреннего мыщелка бедренной кости, пателлофemorальный артроз II степени.

Предоперационное планирование также включало в себя измерение необходимого угла коррекции по методике Мениаци с использованием точки Фуджисавы. А. Точка Фуджисавы – анатомический ориентир, расположенный на механической оси нижней конечности на плоскости большеберцовой кости в латераль-

ном мышелке на расстояние 62% от общей ширины тибиаляного плато, что является наилучшим расположением для скорректированной механической оси конечности[2].

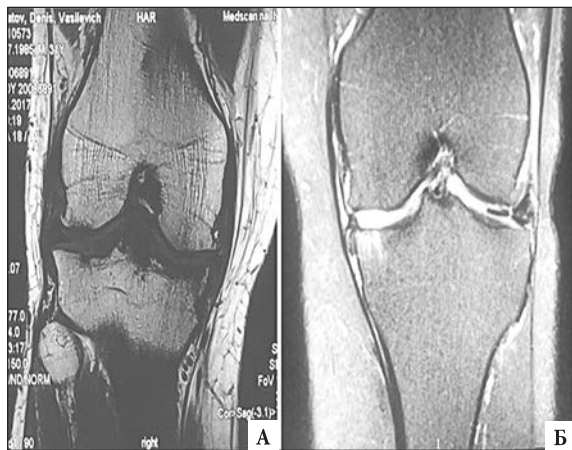


Рис. 3. МРТ коленного сустава во фронтальной проекции: показана хондропатия IV степени как медиальных так и латеральных отделов коленного сустава (от корригирующей остеотомии решено воздержаться). А - в режиме T1 во фронтальной проекции представлены краевые остеофиты мышечков бедренной, большеберцовой кости. Участки хондропатии IV степени медиальных, латеральных мышечков бедренной и большеберцовой кости. Б - в режиме T2 во фронтальной проекции представлены участки хондропатии мышечков бедра и голени IV степени.

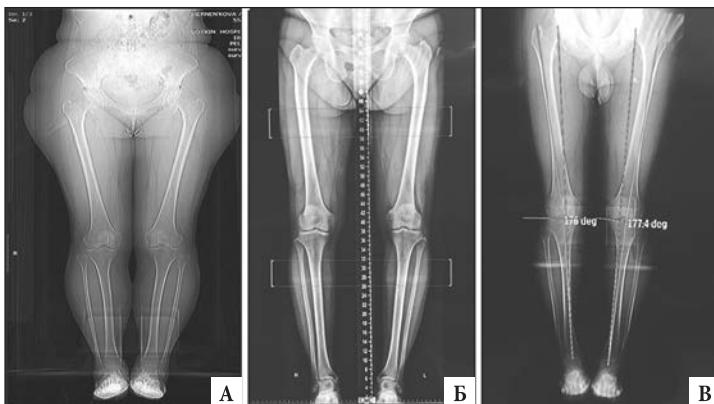


Рис. 4. На рисунках А и Б - КТ нижних конечностей без компьютерного моделирования, В - КТ нижних конечностей с компьютерным моделированием анатомических, механических осей и измеренным анатомическим феморотибиальным углом.

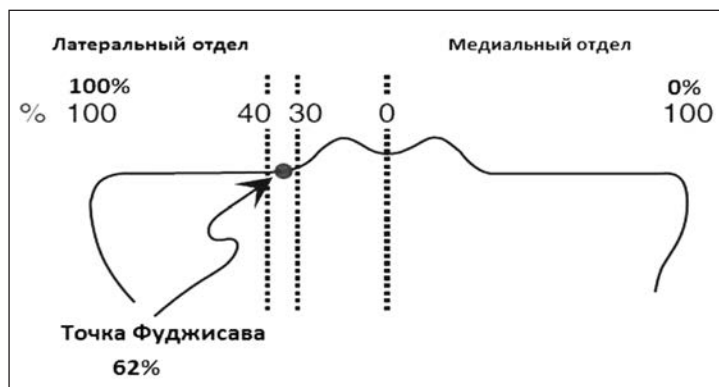


Рис.5. Анатомический ориентир – точка Фуджисава

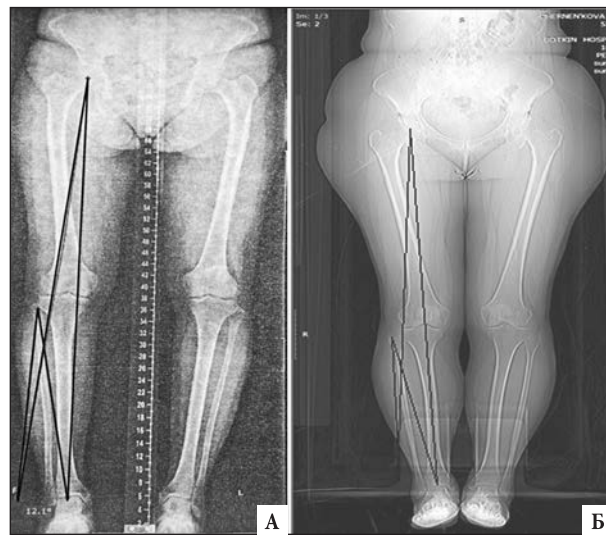


Рис.6. Планирование угла коррекции по методике Мениаци с использованием точки Фуджисава: А - на телерентгенограмме, Б - на КТ нижних конечностей.

Линия 1 проходит от головки бедренной кости (от ее центра) через точку Фуджисавы до центра голеностопного сустава. Эта линия представляет желаемую послеоперационную ось конечности.

Линия 2 начинается из места конечной точки предполагаемой остеотомии – головки малоберцовой кости, и заканчивается центром голеностопного сустава.

Линия 3 начинается от головки малоберцовой кости и соединяется с точкой на линии 1, которая находится на ее пересечении с плоскостью голеностопного сустава.

Открытый угол между линиями 2 и 3 является искомым углом для необходимой коррекции [2,6,7].

Оперативная техника

Пациентам было выполнено одномоментное двухэтапное оперативное лечение: первым этапом выполнялась санационная артроскопия коленного сустава, главной целью которой заключалось уточнения объема и глубины повреждения хрящевой поверхности в медиальных отделах коленного сустава, а также уточнение состояния контрлатеральной стороны сустава. В ходе санационной артроскопии у всех пациентов было подтверждено наличие изолированного повреждения хряща III-IV ст. по шкале ICRS, всем пациентам была выполнена перфоративная хондропластика (Рис.7.). Так же в ходе санации коленного сустава были выявлены синовиальные разрастания капсулы, краевые остеофиты мышечков бедренной кости и различные мягкотканые повреждения: дегенеративные повреждения менисков, дегенеративные изменения передней крестообразной связки – выполнялась абляционная синовэктомия, краевой кюретаж остеофитов, резекция поврежденных участков менисков.

Вторым этапом выполнялась высокая вальгизирующая открытоугольная подмышечковая остеотомия большеберцовой кости, с фиксация пластиной. Целью вальгизирующей подмышечковой остеотомии большеберцовой кости являлась коррекция положения и смещение механической оси на латеральный отдел коленного сустава для разгрузки медиального отдела.

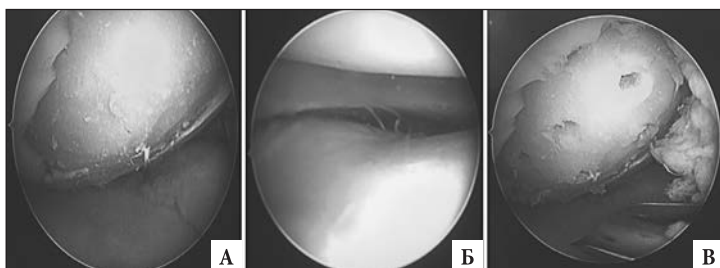


Рис. 7. Во время артроскопии коленного сустава: в медиальном отделе выявлен изолированный дефект хрящевой поверхности, контралатеральная сторона - интактна. А - представлен медиальный отдел коленного сустава с изолированным участком хондропатии IVст. с парциальной резекцией заднего рога медиального мениска, Б - латеральный отдел коленного сустава - интактный, В - перфоративная хондропластика нагружаемой поверхности медиального мыщелка бедренной кости.

Доступ – косой разрез ~7см в проекции переднемедиальной поверхности проксимального отдела голени в области прикрепления "гусиной лапки" на 3 см медиальнее нижнего края бугристости большеберцовой кости. Выделение фасции "гусиной лапки" с отведением ее кзади. Для защиты собственной связки надколенника спереди и подколенных сосудов заводится ретрактор. Выполняем ступенчатую остеотомию за бугристостью большеберцовой кости для гарантии ее целостности и места прикрепления собственной связки надколенника. Под ЭОП контролем заводим две параллельные спицы в плоскости остеотомии, остеотомом по спицам выполняем остеотомию (Рис.8.).

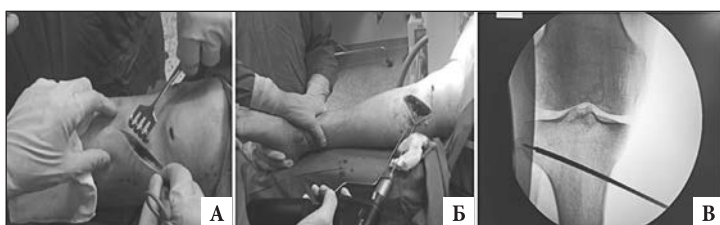

Рис. 8. Подготовка к выполнению корригирующей остеотомии проксимального отдела большеберцовой кости. А - Доступ - косой разрез ~7см в проекции переднемедиальной поверхности проксимального отдела голени в области прикрепления "гусиной лапки" на 3 см медиальнее нижнего края бугристости большеберцовой кости, Б - Заведение двух параллельных спиц в плоскости остеотомии, В - ЭОП контроль заведенных спиц.

Остеотомия должна выполняться бережно, так как есть возможность нарушить целостность латеральной кортикальной пластинки, что в будущем может привести к несращению перелома. При помощи долот расклиниваем перелом на 0.8-1см, область диастаза фиксируем костным дистрактором с необходимым углом коррекции (возможна незначительная гиперкоррекция), который определяется в ходе предоперационного планирования и контролируется интраоперационно при помощи ЭОП. Фиксируем расклиненные кортикалы костных фрагментов анатомически изогнутой –блокируемой -пластиной с угловой стабильностью Tomofix(МНТ) и винтами, гемостаз, послойное ушивание раны (Рис.9.)[3,6,7,9].

В момент планирования оперативного лечения может возникнуть вопрос об использовании костного аутографта либо комбинированного костно-углеродного имплантата. По нашим наблюдениям, если область диастаза на стороне остеотомии более 1 см в таком случае дефект необходимо заполнить

трансплантатом, в противном случае высок риск замедленной консолидации и несращения.



Рис. 9. Выполнение корригирующей остеотомии проксимального отдела большеберцовой кости. А - область остеотомии расклиненная при помощи долот, Б - область диастаза в зоне остеотомии удерживаемая с помощью костного дистрактора, В - остеосинтез большеберцовой кости пластиной и винтами.

Мы предпочитаем использовать аутографт из гребня подвздошной кости, так как по нашему мнению аутокость в зоне дефекта обладает лучшей способностью к остеоинтеграции (Рис.10.). В некоторых ситуациях целесообразно рассмотреть использование альтернативных имплантатов (РЕЕК, костно-углеродного имплантата), с целью уменьшения травматизма, болевого синдрома и объема оперативного вмешательства, а также некоторым пациентам с косметической точки зрения, так как, по нашему опыту, использование многих промышленно изготовленных ксено-трансплантатов имеют неудовлетворительные показатели остеоинтегативности.

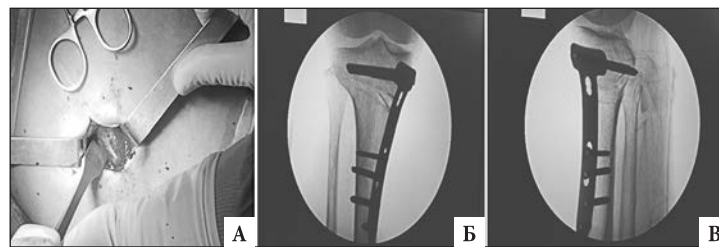


Рис.10. Забор костного аутографта, рентгенологические снимки после корригирующей остеотомии проксимального отдела большеберцовой кости с внедренной аутокостью. А - забор костного аутографта из гребня подвздошной кости при помощи долота, Б и В - рентгеновский снимок в прямой и боковой проекции с выполненной высокой вальгизирующей открытоугольной подмыщелковой остеотомией большеберцовой кости с использованием костного аутографта и фиксации пластиной с винтами.

Послеоперационное ведение

В стационаре пациенты находились в среднем 10 дней. В момент нахождения пациентов в стационаре с целью профилактики ранних послеоперационных осложнений проводилась антибактериальная терапия, профилактика тромбозов при помощи антикоагулянтов и низкомолекулярных гепаринов, для купирования болевого синдрома применялись НПВС, при выраженном болевом синдроме использовались наркотические анальгетики. Регулярные перевязки послеоперационных ран на момент нахождения пациентов в отделении. В первые 3 суток после операции применялась местная локальная гипотермия (при помощи аппарата Hilotherm и аппликационных манжет), а также использовалась шина Беллера с целью минимизации отека конечности. На 3 сутки назначалось УЗДГ вен нижних конечностей с целью исключения тромбоза. Всем пациентам назначена разгрузка опе-

рированной конечности, ходьба при помощи костылей на 8 – 10 недель с момента операции, проводилась комплексная физиотерапия, механотерапия – пассивная разработка движений в коленном суставе при помощи аппарата Артромот К1 и Физиотек (Рис.11.), ЛФК – дыхательная гимнастика, обучающая программа по использованию дополнительной опоры (костылей). На 10 сутки с момента операции пациенты выписываются с дальнейшими рекомендациями на амбулаторное лечение к травматологу по месту жительства. Всем прооперированным пациентам было рекомендовано динамическое наблюдение на протяжении двух лет.

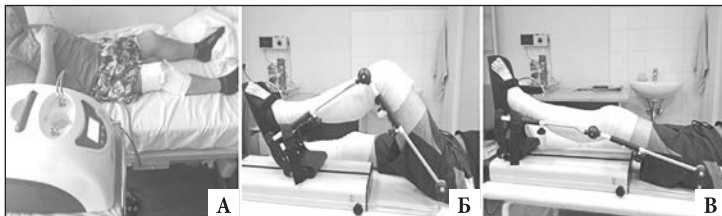

Рис. 11. Управляемая аппликационная гипотермия, механотерапия. А - местная локальная гипотермия с помощью аппарата HiioTerm, Б и В - пассивная разработка движений в коленном суставе при помощи аппарата Артромот К1 и Физиотек.

Результаты

У всех 15 пациентов через 1,5 года с момента операции наблюдалась полная консолидация участка остеотомии, прекращение боли в коленном суставе и отсутствие симптомов отмечено у 13 больных, у оставшихся двух отмечалось уменьшение болевого синдрома, качество жизни улучшилось у всех 15 пациентов. Через 3 месяца с момента операции у 13 пациентов рентгенологически наблюдалась полная консолидация участка остеотомии, у двух замедленная консолидация связанная с возрастом (от 57-59 лет) – консолидация костной ткани достигнута к 5 месяцам с момента операции, амплитуда пассивных и активных движений в оперированном суставе восстановилась в полном объеме. Всем пациентам, через 1,5 года с момента операции было выполнено удаление металлоконструкции ассоциированное с артроскопической санацией коленного сустава. У всех пациентов ранний и поздний послеоперационный период протекал удовлетворительно. Из 15 случаев прооперированных пациентов было диагностировано 2 осложнения: у мужчины 50 лет на первые сутки после операции выявлен тромбоз вен нижних конечностей на прооперированной конечности, и у женщины 58 лет на вторые сутки после операции выявлены фликтены нижней конечности. На момент удаления металлоконструкции у всех пациентов отмечено значительное уменьшение болевого синдрома. У 13 пациентов боли полностью прекратились, у 2 пациентов отмечено выраженное уменьшение болевого синдрома и улучшение качества жизни. Всем пациентам перед удалением металлоконструкции выполнялась оценка функции коленных суставов по шкале KOOS (Knee Injury and Osteoarthritis Outcome Score). Исходя из полученных данных представленных в таблице №1 и диаграмме №1 на момент начала лечения у всех 15 пациентов отмечалась выраженная боль и симптоматика в коленных суставах – по шкале KOOS составляла 4 балла, а так же снижение

ежедневной активности, спортивных нагрузок и качества жизни – общий балл составлял 55,4 балла. Через 1,5 года с момента операции все 15 пациентов отмечают уменьшение болевого синдрома до 0-1 балла по шкале KOOS, увеличение ежедневной, спортивной активности и качества жизни – общий балл составил 80,4. Все пациенты после реабилитации ходят с полной нагрузкой на оперированную ногу без помощи дополнительных приспособлений. На повторной артроскопии (Рис.12.) у всех пациентов обнаружено полное заполнение зоны хрящевого дефекта волокнистой хрящевой тканью (через 18 месяцев с момента хондропластики).

Таблица 1

Сумма баллов по шкале KOOS (0-100)

KOOS (0-100)	До лечения	1,5 года с момента операции
Боль	52,8	86,1
Симптомы	46,4	82,1
Ежедневная активность	73,5	88,2
Спорт	35	50
Качество жизни	25	68,8
Общий балл	55,4	80,4

Диаграмма №1 Сумма баллов по шкале KOOS (0-100)

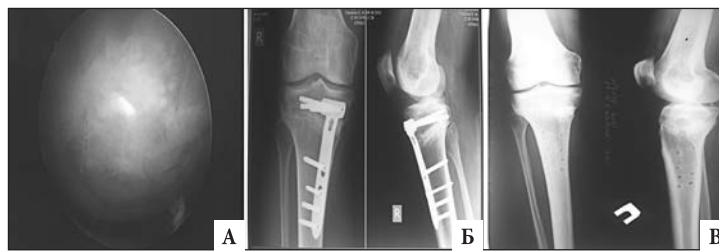
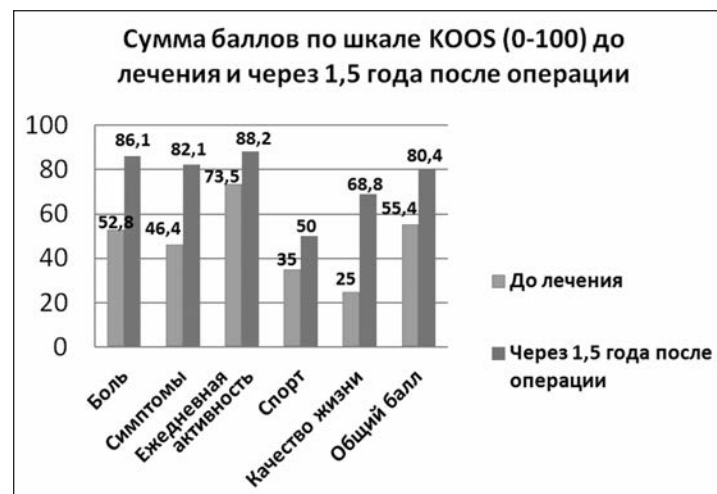
Рис.12. Артроскопия коленного сустава через 18 месяцев, контрольные рентгенологические снимки через 18 месяцев. А - во время артроскопии коленного сустава в медиальном отделе, в зоне дефекта хрящевой поверхности, выявлена волокнистая хрящевая ткань, Б - на контрольных рентгенологических снимках в прямой и боковой проекции костей голени выявлено полное сращение кости в зоне остеотомии, состояние после металлоостеосинтеза, В - на контрольных рентгенологических снимках в прямой и боковой проекции костей голени выявлено полное сращение кости в зоне остеотомии, металлофиксаторы удалены.

Выводы

1. Для предоперационного планирования рекомендовано выполнение МРТ коленного сустава, с целью уточнения объема и локализации поврежденного хряща, рентгенограмм с построением нагрузочных осей, и использованием КТ для получения более информативных и точных данных.

2. Исхода из полученных результатов, корригирующая остеотомия в сочетании с перфоративной хондропластикой является эффективным и перспективным методом комплексного лечения остеоартроза коленного сустава.

3. Корригирующая остеотомия является хорошей альтернативой гемипротезированию и может отсрочить выполнение тотального эндопротезирования у пациентов с гонартрозом.

Список литературы / References

1. Jackson J.P. Osteotomy for osteoarthritis of the knee. *J Bone Joint Surg Br*, 1958, Vol. 40, p. 826.
2. Зыкин А.А., Тенилин Н.А., Малышев Е.Е., Герасимов С.А. Корригирующие остеотомии в лечении гонартроза / Современные проблемы науки и образования. – 2014. – № 4. [Zykin A.A., Tenilin N.A., Malyshev E.E., Gerasimov S.A. Korrigiruyushchie osteotomii v lechenii gonartroza. *Sovremennye problemy nauki obrazovaniya*. In Russ]
3. Тимоти Бриггс, Джонатан Майлз, Уильям Астон. Оперативная ортопедия. Стенморское руководство / пер. с англ. под ред. Р.М.Тихилова. – М.: Издательство Панфилова; БИНОМ. Лаборатория знаний, 2014. – 320 с.: ил. [Timoti Briggs, Dzhonatan Mailz, Uil'yam Aston. Operativnaya ortopediya. Stenmorskoe rukovodstvo / per. s angl. pod red. R.M.Tikhilova. – М.: Izdatel'stvo Panfilova; BINOM. Laboratoriya znaniy, 2014. – 320 s]
4. Косинская Н.С. Рабочая классификация и общая характеристика пораженных костно-суставного аппарата / Н.С.Косинская, Д.Г.Рохлин. – Л.: Медицина, 1961. – 169 с. [Kosinskaya N.S. Rabochaya klasifikatsiya i obshchaya kharakteristika porazhenii kostno-sustavnogo apparata / N.S.Kosinskaya, D.G.Rokhlin. – Л.: Meditsina, 1961. – 169 s. In Russ]
5. Джошуа А. Клиланд, Шейн Коппенхейвер, Джонатан Су. Клиническое обследование в ортопедии с иллюстрациями Неттера. Доказательный подход / Дж. А. Клиланд, Ш. Коппенхейвер, Дж. Су; перевод с англ. - М.: Издательство Панфилова, 2018. - 624 с.: илл. [Dzhoshua A. Kliland, Shein Koppenkhever, Dzhonatan Su. Klinicheskoe obsledovanie v ortopedii s illyustratsiyami Nettera. Dokazatel'nyi podkhod / Dzh. A. Kliland, Sh. Koppenkheiver, Dzh. Su; perevod s angl. - М.: Izdatel'stvo Panfilova, 2018. - 624 s]
6. Brinkman J.M., Lobenhoffer P., Agneskirchner J.D. Osteotomies around the knee: patient selection, stability of fixation and bone healing in high tibial osteotomies. *J Bone Joint Surg [Br]*, 2008, Vol. 90-B, pp. 1548-57. DOI:10.1302/0301-620X.90B12.21198
7. Fisher D.E. Proximal tibial osteotomy 1970-1995. *Iowa Orthop J*, 1998, pp. 54-63
8. Werner Kolb MD, Hanno Guhlmann MD, Christoph Windisch MD, Heiko Koller MD, Paul Grützner MD, Klaus Kolb MD. Opening-Wedge High Tibial Osteotomy with a Locked Low-Profile Plate-Surgical Technique: *JBJS*, 2009, Vol. 91-A(11), pp. 2581-2588.
9. Корнилов Н.Н. Современные представления о целесообразности применения корригирующих околосуставных остеотомий при деформирующем артрозе коленного сустава / Вестник травматологии и ортопедии им. Н.Н. Приорова. 2004. №3. С. 91–95. [Kornilov N.N. Sovremennye predstavleniya o tselesoobraznosti primeneniya korrigiruyushchikh okolosustavnykh osteotomii pri deformiruyushchem artroze kolennogo sustav. *Vestnik travmatologii i ortopedii im. N.N. Priorova*, 2004, No. 3, pp. 91–95. In Russ]

Информация об авторах

Городянский Анатолий Александрович – аспирант, ГБОУ ВПО Первый МГМУ имени И.М. Сеченова, кафедра травматологии, ортопедии и хирургии катастроф. Место работы – 2-й Боткинский проезд, д. 5. Телефон: +7 (903) 262 40 34, E-mail: anatoliy_g@bk.ru

Слиняков Леонид Юрьевич – доктор медицинских наук, профессор, ГБОУ ВПО Первый МГМУ имени И.М. Сеченова, кафедра травматологии, ортопедии и хирургии катастроф. Место работы – 2-й Боткинский проезд, д. 5. Телефон: +7 (916) 657 54 36, E-mail: slinyakovleonid@mail.ru

Донченко Сергей Викторович – кандидат медицинских наук, заведующий 27-м травматологическим отделением ГКБ имени С.П. Боткина ДЗ г. Москвы. Место работы – 2-й Боткинский проезд, д. 5. Телефон: +7 (916) 196 79 42, E-mail: don_03@mail.ru

Блоков Максим Юрьевич – кандидат медицинских наук, врач 27-го травматологического отделением ГКБ имени С.П. Боткина ДЗ г. Москвы. Место работы – 2-й Боткинский проезд, д. 5. Телефон: +7 (925) 744 68 59, E-mail: dr-blokov@yandex.ru

Information about the authors

Gorodiansky Anatoly Aleksandrovich – graduate student, I.M.Sechenov First Moscow State Medical University, The Department of Traumatology, Orthopedics and Surgery. Workplace – 2nd Botkinsky fare, 5. Phone: +7 (903) 262 40 34, E-mail: anatoliy_g@bk.ru

Slinyakov Leonid Yurievich – Doctor of Medical Sciences, Professor, I.M.Sechenov First Moscow State Medical University, The Department of Traumatology, Orthopedics and Surgery. Workplace – 2nd Botkinsky fare, 5. Phone: +7 (916) 657 54 36, E-mail: slinyakovleonid@mail.ru

Donchenko Sergey Viktorovich – Candidate of Medical Sciences, head of the 27th traumatological department of the State Clinical Hospital named after S.P. Botkin DZ Moscow. Workplace – 2nd Botkinsky fare, 5. Phone: +7 (916) 196 79 42, E-mail: don_03@mail.ru

Blokov Maxim Yurievich – Candidate of Medical Sciences, doctor of the 27th traumatological department of the State Clinical Hospital named after S.P. Botkin DZ Moscow. Workplace – 2nd Botkinsky fare, 5. Phone: +7 (925) 744 68 59, E-mail: dr-blokov@yandex.ru

Финансирование: Исследование не имело спонсорской поддержки.

Funding: The study had no sponsorship.

Конфликт интересов: Авторы заявляют об отсутствии конфликта интересов.

Conflict of interests: The authors declare no conflict of interest.

Для цитирования:

Городянский А.А., Слиняков Л.Ю., Донченко С.В., Блоков М.Ю., ВЫСОКАЯ ОТКРЫТОУГОЛЬНАЯ ПОДМЫШЕЛКОВАЯ ОСТЕОТОМИЯ В КОМПЛЕКСНОМ ЛЕЧЕНИИ ГОНАРТРОЗА.// Кафедра травматологии и ортопедии. 2018.№2(32). с. 14-19. [Gorodiansky A.A., Slinyakov L.Y., Candidate of Medical Science Donchenko S. V., Blokov M.Y., HIGH TIBIAL OPEN WEDGE OSTEOTOMY IN INTEGRATED TREATMENT OF GONARTHROSIS.// The Department of Traumatology and Orthopedics. 2018.№2(32). p. 14-19. In Russ]