ISSN 2226-2016

Научно-практический журнал

2026

КАФЕДРА ТРАВМАТОЛОГИИ И ОРТОПЕДИИ

ТЕМЫ НОМЕРА

- ПРЕДИКТОРЫ ФУНКЦИОНАЛЬНОГО ИСХОДА И ВЫБОР ХИРУРГИЧЕСКОЙ ТАКТИКИ ПРИ СИНДРОМЕ «ВИСЯЩЕЙ СТОПЫ» НА ФОНЕ НЕЙРОПАТИИ ОБЩЕГО МАЛОБЕРЦОВОГО НЕРВА
- ПОВРЕЖДЕНИЕ АОРТЫ ПРИ ТРАНСКОРПОРАЛЬНОЙ УСТАНОВКЕ ВИНТОВ: ОТДАЛЕННОЕ ОСЛОЖНЕНИЕ ПОСЛЕ ВЕНТРАЛЬНОЙ ДИНАМИЧЕСКОЙ КОРРЕКЦИИ СКОЛИОЗА
- ПОЛИСАХАРИДЫ ПРИРОДНОГО ПРОИСХОЖДЕНИЯ В ОРТОПЕДИИ

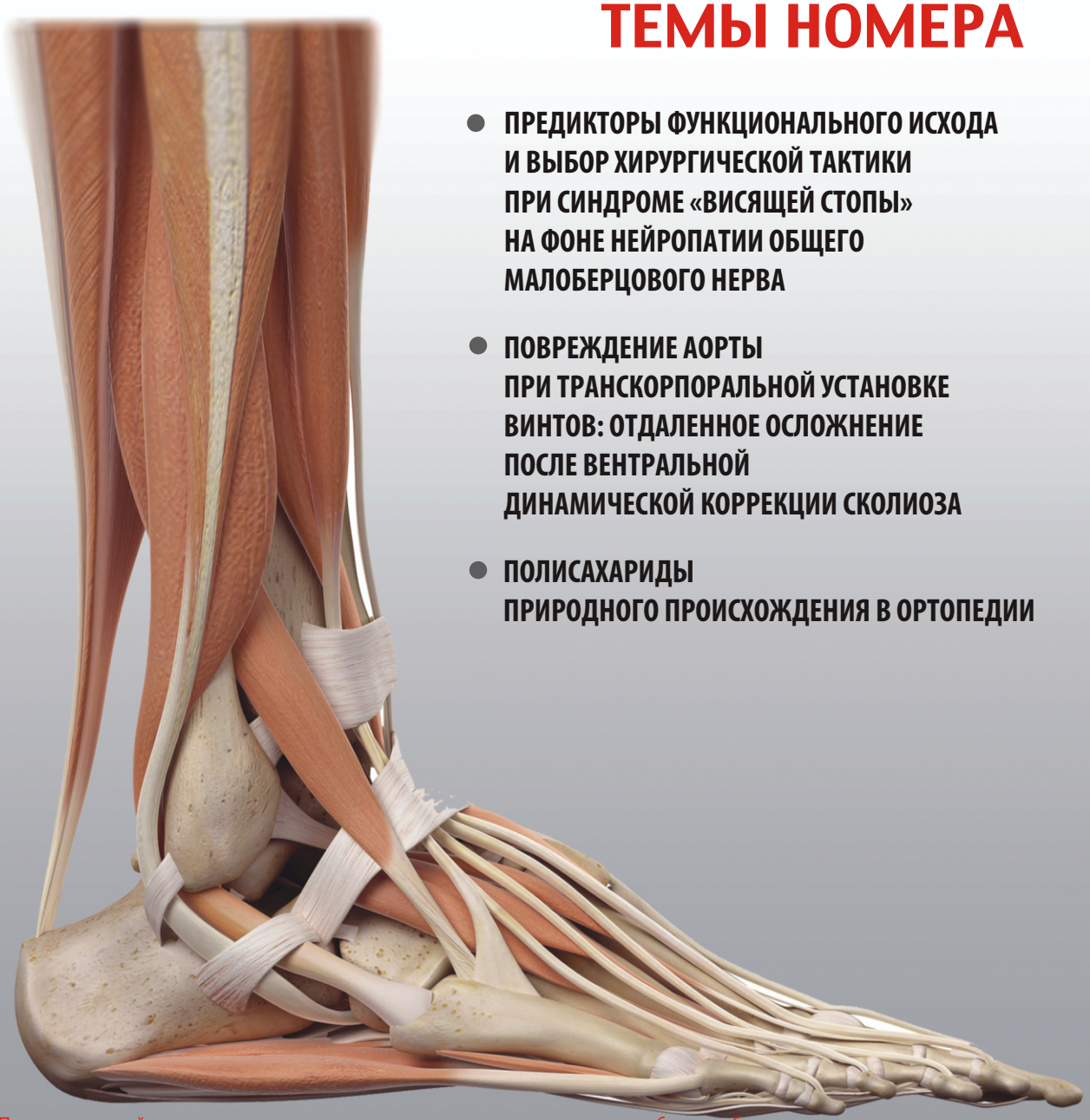

№ 2

Журнал включен ВАК в Перечень российских рецензируемых научных журналов, в которых должны быть опубликованы основные научные результаты диссертаций на соискание ученых степеней доктора и кандидата наук.

Persona®

Персонализированная система эндопротезирования коленного сустава



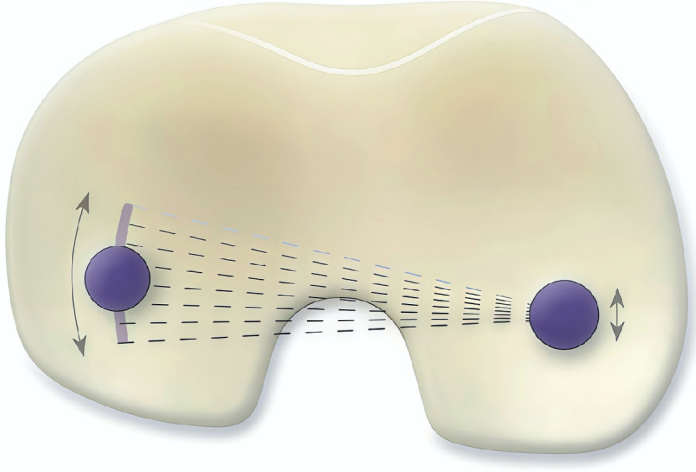

ПРОФОРТОПЕДИЯ
info@profort.ru
+7.495.230.05.84

ZIMMER BIOMET

Реклама

Кафедра травматологии и ортопедии

(Zhurnal kafedra travmatologii i ortopedii)

№ 2 · 2026

Основан в 2012 году

Учредители: ФГАОУ ВО ПЕРВЫЙ МГМУ ИМ. И.М.СЕЧЕНОВА МИНЗДРАВА РОССИИ (СЕЧЕНОВСКИЙ УНИВЕРСИТЕТ), ООО «ПРОФИЛЬ — 2С»
123007, Москва, Хорошевское шоссе, д. 78;
тел./факс +7 (916) 229 03 11;
E-mail: sp@profill.ru

Издатель: ООО «ПРОФИЛЬ — 2С»
123007, Москва, Хорошевское шоссе, д. 78;
тел./факс +7 (916) 229 03 11;
E-mail: sp@profill.ru

Периодичность издания:
1 раз в 3 месяца

Зарегистрирован Федеральной службой по надзору в сфере связи, информационных технологий и связи 28 февраля 2012 года (регистрационное удостоверение № ПИ ФС 77-48698).

Префикс DOI: 10.17238/issn2226-2016

Адрес редакции:
123007, Москва, Хорошевское шоссе, д. 78;
тел./факс +7 (916) 229 03 11;

E-mail: sp@profill.ru;

http://www.jkto.ru

Журнал включен ВАК в Перечень ведущих рецензируемых научных журналов и изданий, в которых должны быть опубликованы основные научные результаты диссертаций на соискание ученой степени доктора и кандидата наук.

Материалы журнала распространяются по лицензии Creative Commons Attribution-NonCommercial-NoDerivatives 4.0 License.

Отпечатано: Типография «КАНЦЛЕР», 150044, г. Ярославль, Полушкина роща 16, стр. 66а.

Тираж: 1 000 экз

Перепечатка опубликованных в журнале материалов допускается только с разрешения редакции. При использовании материалов ссылка на журнал обязательна. Присланные материалы не возвращаются. Точка зрения авторов может не совпадать с мнением редакции. Редакция не несет ответственности за достоверность рекламной информации.

© Кафедра травматологии и ортопедии, 2026

Подписной индекс 88210 в объединенном каталоге «Пресса России»

Цена договорная

Подписано в печать: .06.2026

Рецензируемый научно-практический журнал **"Кафедра травматологии и ортопедии"** является печатным органом. Журнал зарегистрирован Федеральной службой по надзору в сфере связи, информационных технологий и связи 28 февраля 2012 года (регистрационное удостоверение № ПИ ФС 77-48698). Дата подписи первого выпуска в печать 30.03.2012 г. Журнал не переименовывался.

Журнал включен в перечень рецензируемых научных изданий ВАК, в которых должны быть опубликованы основные результаты диссертаций на соискание ученой степени кандидата и доктора медицинских наук.

Журнал выходит с периодичностью 4 выпуска в год.

Распространение: Россия, зарубежные страны.

Цель журнала – освещение современных тенденций и технологий лечения повреждений и заболеваний опорно-двигательного аппарата, основанных на экспериментальных, теоретических и клинических исследованиях, проводимых как в отечественных, так и в зарубежных научно-клинических центрах

Журнал предназначен для практикующих врачей травматологов-ортопедов, преподавателей, студентов, интернов, ординаторов и аспирантов высших учебных заведений, врачей смежных специальностей (анестезиологов-реаниматологов, реабилитологов, нейрохирургов и др.)

Главный редактор

Лычагин Алексей Владимирович — д.м.н., профессор, заведующий кафедрой травматологии, ортопедии и хирургии катастроф института Клинической медицины им. Н.В.Склифосовского ФГАОУ ВО Первого МГМУ им. И.М. Сеченова (Сеченовский Университет) Минздрава России, Москва, РОССИЯ.

Научный редактор

Кавалерский Геннадий Михайлович — д.м.н., профессор, профессор кафедры травматологии, ортопедии и хирургии катастроф института Клинической медицины им. Н.В.Склифосовского ФГАОУ ВО Первый МГМУ им. И.М. Сеченова (Сеченовский Университет), Москва, РОССИЯ

Редакционная коллегия:

Ахтямов Ильдар Фуатович — д.м.н., профессор, заведующий кафедрой травматологии, ортопедии и хирургии экстремальных состояний ФГАОУ ВПО Казанского государственного медицинского университета, Казань, РОССИЯ

Бобров Дмитрий Сергеевич — ответственный секретарь, кандидат медицинских наук, доцент кафедры травматологии, ортопедии и хирургии катастроф института Клинической медицины им. Н.В.Склифосовского ФГАОУ ВО Первый МГМУ им. И.М. Сеченова (Сеченовский Университет), Москва, РОССИЯ

Брижань Леонид Карлович — д.м.н., профессор, начальник ЦТиО ФГКУ «Главный военный клинический госпиталь им. Бурденко», профессор кафедры хирургии с курсами травматологии, ортопедии и хирургической эндокринологии НМХЦ им.Н.И. Пирогова, Москва, РОССИЯ

Гаркави Андрей Владимирович — д.м.н., профессор, профессор кафедры травматологии, ортопедии и хирургии катастроф института Клинической медицины им. Н.В.Склифосовского ФГАОУ ВО Первый МГМУ им. И.М. Сеченова (Сеченовский Университет), Москва, РОССИЯ

Грицюк Андрей Анатольевич — д.м.н., профессор, профессор кафедры травматологии, ортопедии и хирургии катастроф лечебного факультета ФГАОУ ВО Первый МГМУ им. И.М. Сеченова Минздрава России (Сеченовский Университет), РОССИЯ

Дубров Вадим Эрикович — д.м.н., профессор, заведующий кафедрой общей и специализированной хирургии факультета фундаментальной медицины МГУ имени М.В. Ломоносова, Главный травматолог г. Москвы, Москва, РОССИЯ

Егиазарян Карен Альбертович — д.м.н., профессор, заведующий кафедрой травматологии, ортопедии и военно-полевой хирургии ФГАОУ ВО "Российский Национальный Исследовательский Медицинский Университет им. Н.И. Пирогова" Министерства здравоохранения Российской Федерации, Москва, РОССИЯ

Карданов Андрей Асланович — д.м.н., Заместитель главного врача, АО «Европейский Медицинский Центр», Москва, РОССИЯ

Королёв Андрей Вадимович — д.м.н., профессор, профессор кафедры травматологии и ортопедии Российского университета дружбы народов, Москва, РОССИЯ

Минасов Булат Шамильевич — д.м.н., профессор, заведующий кафедрой травматологии и ортопедии ИДПО Башкирского государственного медицинского университета, заслуженный деятель науки РФ, УФА, РОССИЯ

Мурылёв Валерий Юрьевич — д.м.н., профессор кафедры травматологии, ортопедии и хирургии катастроф, ФГАОУ ВО «Первый МГМУ им. И.М. Сеченова Минздрава России» (Сеченовский Университет), РОССИЯ

Процко Виктор Геннадьевич — д.м.н., доцент кафедры травматологии и ортопедии ФГАОУ ВО «Российский университет дружбы народов» Министерства науки и высшего образования Российской Федерации, Москва, Россия; руководитель центра хирургии стопы ГБУЗ «Городская клиническая больница им. С.С. Юдина» Департамента здравоохранения города Москвы, Москва, РОССИЯ

Самодай Валерий Григорьевич — д.м.н., профессор, заведующий кафедрой травматологии, ортопедии и ВПХ Воронежского государственного медицинского университета имени Н. Н. Бурденко, Воронеж, РОССИЯ

Слиняков Леонид Юрьевич — д.м.н., доцент, профессор кафедры травматологии, ортопедии и хирургии катастроф института Клинической медицины им. Н.В.Склифосовского ФГАОУ ВО Первый МГМУ им. И.М. Сеченова (Сеченовский Университет), Москва, РОССИЯ

Шубкина Алёна Александровна, секретарь журнала, врач травматолог-ортопед отделения медицинской реабилитации УКБ№2 ФГАОУ ВО им. И.М.Сеченова (Сеченовский Университет), Москва, РОССИЯ

Редакционный совет:

Хофманн Зигфрид — д.м.н., доцент кафедры ортопедической хирургии, глава учебного центра эндопротезирования коленного сустава, LKH Штольцальпе 8852 Штольцальпе, АВСТРИЯ

Моррей Бернард Ф., доктор медицины, профессор кафедры ортопедической хирургии, почетный председатель кафедры ортопедии университета фундаментального медицинского образования и науки клиники Мэйо в Миннесоте, США

Кон Елизавета, профессор, д.м.н., руководитель центра биологической реконструкции, трансляционной ортопедии коленного сустава, научно-исследовательского госпиталя Humanitas, Милан, ИТАЛИЯ

Ярвела Тимо, Профессор, д.м.н., травматолог - ортопед, Университетская клиника г. Тампере, центр артроскопии и ортопедии г. Хатанпаа, ФИНЛЯНДИЯ

The Department of Traumatology and Orthopedics

№ 2· 2026

Founded in 2012

Founders: I.M. Sechenov First Moscow State Medical University (Sechenov University)
LLC «Profill — 2S»
123007, Moskow, Khoroshevskoe highway, 78;
tel/fax +7 (916) 229 03 11,
E-mail: sp@profill.ru

Publisher: LLC «Profill — 2S»
123007, Moskow, Khoroshevskoe highway, 78;
tel/fax +7 (916) 229 03 11,
E-mail: sp@profill.ru

Periodicity of publication:
1 time in 3 months

Registered by the Federal Service for Supervision of Communications, Information Technology and Communications on June 9, 2008 (registration certificate No. PI FS 77-32248).

Prefix DOI: 10.17238/issn2226-2016

Editorial Office address:
123007, Moskow, Khoroshevskoe highway, 78;
tel/fax +7 (916) 229 03 11,
e-mail: sp@profill.ru

http://www.jkto.ru
The journal is included in the List of the leading peer-reviewed scientific journals and publications in which the main scientific results of dissertations for the degree of doctor and candidate of Sciences should be published.

The materials of the journal are distributed under the Creative Commons Attribution-Noncommercial-NoDerivatives 4.0 License.



Printed in Printing house «KANTSLER», 150044, Yaroslavl, Polushkina grove 16, build. 66a

Circulation 1000 copy

The reprint of the materials published in magazine is supposed only with the permission of edition. At use of materials the reference to magazine is obligatory. The sent materials do not come back. The point of view of authors can not coincide with opinion of edition. Edition does not bear responsibility for reliability of the advertising information.

© The Department of Traumatology and Orthopedics, 2026

Subscription index 88210 in the incorporated catalogue «Press of Russia»

The price contractual

Sent for press: .06.2026

Peer-Reviewed Scientific and Practical Journal **"THE DEPARTMENT OF TRAUMATOLOGY AND ORTHOPEDICS"** is the official publication. The Journa lis registered by the Federal Service for Supervision of Communications, Information Technology and Communications on February 28, 2012 (registration certificate № PI FS 77-48698).

The Journal is included in the List of peer-reviewed scientific publications by the Higher Attestation Commission, in which the main results of dissertations for the degree of PhDs and MDs should be published.

Frequency: 4 issues per year.

Distribution: RUSSIA, foreign countries.

The purpose of the journal is to highlight current trends and technologies for the treatment of injuries and diseases of the musculoskeletal system based on experimental, theoretical and clinical studies conducted both in domestic and foreign scientific and clinical centers

The journal is intended for practicing orthopedic traumatologists, teachers, students, interns, residents and postgraduates of higher educational institutions, doctors of related specialties (anesthesiologists, resuscitators, rehabilitologists, neurosurgeons, etc.)

Chief editor:

Alexey V. Lychagin, Dr. of Med. Sci., Professor, Head of the Department of Traumatology, Orthopedics and Disaster Surgery of Sechenov University, Moscow, RUSSIA.

Scientific editor:

Gennadiy M. Kavalersky, Dr. of Med. Sci., Professor, Professor of the Department of Traumatology, Orthopedics and Disaster Surgery of Sechenov University, Moscow, RUSSIA

Editorial board:

Ildar F. Akhtyamov, Dr. of Med. Sci., Professor, Head of the Department of Traumatology, Orthopaedics and Surgery of extreme states of Kazan State Medical University, Kazan, RUSSIA

Dmitry S. Bobrov, secretary-in-charge, Cand. of Med. Sci., Associate Professor of the Department of Trauma, Orthopedics and Disaster Surgery of Sechenov University, Moscow, RUSSIA

Leonid K. Brizhan, Dr. of Med. Sci., Professor, Head of CTiO FGKU «Main Military Hospital Burdenko», Professor of Department of Surgery with the course of traumatology, orthopedics and surgical endocrinology Federal State Institution «The National Medical and Surgical Center named NI Pirogov «the Ministry of Health of the Russian Federation, Moscow, RUSSIA

Andrey V. Garkavi, Dr. of Med. Sci., Professor, Professor of the Department of Trauma, Orthopedics and Disaster Surgery of Sechenov University, Moscow, RUSSIA

Andrey A. Gritsyuk, Dr. of Med. Sci., Professor, Professor of the Department of Trauma, Orthopedics and Disaster Surgery of Sechenov University, Moscow, RUSSIA

Vadim E. Dubrov, Dr. of Med. Sci., Professor, Head of the Department of General and Specialized Surgery, Faculty of Fundamental Medicine of Lomonosov Moscow State University, Chief Traumatologist of Moscow, Moscow, RUSSIA

Karen A. Eghiazaryan, Dr. of Med. Sci., Professor, Head of the Department of Traumatology, Orthopedics and Military Field Surgery. Pirogov Russian National Research Medical University, Moscow, RUSSIA

Andrey A. Kardanov, Dr. of Med. Sc., Deputy Chief Medical Officer European Medical Center, Moscow, RUSSIA

Andrey V. Korolev, Dr. of Med. Sci., Professor, Professor of the Department of Traumatology and Orthopedics, Peoples' Friendship University of Russia, Moscow, RUSSIA

Bulat S. Minasov, Dr. of med. Sci, Professor, Head of the Department of Traumatology and Orthopedics IDPO Bashkir State Medical University, Honored Scientist, UFA, RUSSIA

Valery Yu. Murylev, Dr. Sci. Med., Professor, of the Department of Trauma, Orthopedics and Disaster Surgery of Sechenov University, Moscow, Russia; Head of Moscow City Arthroplasty Center, Botkin City Clinical Hospital, Moscow, RUSSIA

Viktor G. Protcko, Dr. of Med. Sci., Associate Professor, Department of Traumatology and Orthopedics, Peoples' Friendship University of Russia, Moscow, Russian Federation; Surgeon, Chief of Foot Surgery Centre City Clinical Hospital named after S.S. Yudin, Moscow, RUSSIA

Valery G. Samoday, Dr. of Med. Sci., Professor, Head of the Department of Traumatology, Orthopaedics and Military Field Surgery of Voronezh State Medical University named after N.N. Burdenko, Voronezh, RUSSIA

Leonid Yu. Slinyakov, Dr. of Med. Sci., Professor, Professor of the Department of Trauma, Orthopedics and Disaster Surgery of Sechenov University, Moscow, RUSSIA

Alena A. Shubkina, secretary of the journal, orthopedist-traumatologist of Sechenov University, Moscow, RUSSIA

Editorial Council:

Siegfried Hofmann, Dr. of Med. Sci., Associate Professor Orthopedic Surgery of Head Knee Training Center, LKH Stolzalpe, 8852 Stolzalpe, AUSTRIA

Bernard F. Morrey, Dr. of Med. Sci., Professor of Orthopedic Surgery, Mayo Clinic, Rochester, Minnesota; Professor of Orthopedics, University of Texas Health Center, San Antonio, Texas, USA

Elizaveta Kon, Dr. of Med. Sci., Associate Professor Orthopedics, Chief of Translational Orthopedics of Knee Functional and Biological Reconstruction Center, Humanitas Research Hospital, Milano, ITALY

Timo Järvelä Dr. of Med. Sci., PhD, Professor, Tampere University Hospital, Hatanpää Arthroscopic Center and Othopaedic Department, FINLAND

СОДЕРЖАНИЕ

ОРИГИНАЛЬНОЕ ИССЛЕДОВАНИЕ

Е.Н. ГОНЧАРОВ, О.А. КОВАЛЬ, И.У. БАЙТМУРЗАЕВ, Х.М. ДАДАЕВ, А.А. ВЕТОШКИН, Н.Г. ГОНЧАРОВ
СРЕДНЕСРОЧНЫЕ РЕЗУЛЬТАТЫ РЕВЕРСИВНОГО ЭНДОПРОТЕЗИРОВАНИЯ ПЛЕЧЕВОГО СУСТАВА ПРИ ТРАВМАХ И ЗАБОЛЕВАНИЯХ 7

А.А. ГРИГОРЯН, Л.Г. МАКИНЯН, А.А. ПОДЛЕСНАЯ, М.А. ИМАНКУЛОВ , В.М. АБУ ЗААЛАН
ПРЕДИКТОРЫ ФУНКЦИОНАЛЬНОГО ИСХОДА И ВЫБОР ХИРУРГИЧЕСКОЙ ТАКТИКИ ПРИ СИНДРОМЕ «ВИСЯЩЕЙ СТОПЫ» НА ФОНЕ НЕЙРОПАТИИ ОБЩЕГО МАЛОБЕРЦОВОГО НЕРВА 22

Е.А. КАРТАШОВ, М.А. ВАВИЛОВ, А.Г. ЧУПРИН, Я.А. АНТИПКИНА, А.Г. СОКОЛОВ, Е.Ю. МАСЛОВА, Т.В. КОТОВА, А.В. ШМЕЛЬКОВ, Д.Д. СЕДЕНКОВА
ЛОКАЛИЗАЦИЯ ПОВРЕЖДЕНИЯ МЕДИАЛЬНОЙ ПАТЕЛЛОФЕМОРАЛЬНОЙ СВЯЗКИ ПОСЛЕ ОСТРОГО ДИСПЛАСТИЧЕСКОГО ВЫВИХА НАДКОЛЕННИКА 28

Е.В. КЛИНЦОВ, К.С. СЕРГЕЕВ, О.В. КЛИМОВ, В.И. ШЕВЦОВ
ВЛИЯНИЕ УРОВНЯ ОСТЕОТОМИИ НА ДИСТРАЦИОННЫЙ ОСТЕОГЕНЕЗ 36

А.В. ЛЫЧАГИН, А.А. ГРИЦЮК, М.П. ЕЛИЗАРОВ, С.М. СМЕТАНИН, К.Х. ТОМБОИДИ, М.М. ХАЛИМОВ, Х. Х. МАХДИ
РОБОТИЗИРОВАННОЕ ТОТАЛЬНОЕ ЭНДОПРОТЕЗИРОВАНИЕ КОЛЕННОГО СУСТАВА ПРИ ВАЛЬГУСНОМ ГОНАРТРОЗЕ 51

М.С. РОГОВА, А.И. СОСИН, А.К. МУРСАЛОВ, К.С. ИВАНОВ
РОЛЬ МЕДИАЛЬНОГО СВЯЗОЧНОГО АППАРАТА В ПАТОГЕНЕЗЕ ПОСТТРАВМАТИЧЕСКОЙ ПЛОСКОВАЛЬГУСНОЙ ДЕФОРМАЦИИ СТОПЫ: ЭКСПЕРИМЕНТАЛЬНОЕ АНАТОМИЧЕСКОЕ ИССЛЕДОВАНИЕ 68

КЛИНИЧЕСКИЙ СЛУЧАЙ

С.В. КОЛЕСОВ, В.В. ШВЕЦ, А.И. КАЗЬМИН, В.С. ПЕРЕВЕРЗЕВ, С.Б. БАГИРОВ, И.Е. ДОМРАЧЕВ, М.С. РАСПОПОВ, М.Р. УНЕЖЕВ, Я.И. КАВКОВСКАЯ
ПОВРЕЖДЕНИЕ АОРТЫ ПРИ ТРАНСКОРПОРАЛЬНОЙ УСТАНОВКЕ ВИНТОВ: ОТДАЛЕННОЕ ОСЛОЖНЕНИЕ ПОСЛЕ ВЕНТРАЛЬНОЙ ДИНАМИЧЕСКОЙ КОРРЕКЦИИ СКОЛИОЗА 78

А.К. МУРСАЛОВ, К.С. ИВАНОВ, М.С. РОГОВА
РЕКОНСТРУКЦИЯ SPRING-КОМПЛЕКСА ПРИ ЭЛАСТИЧНОЙ ПЛОСКОВАЛЬГУСНОЙ ДЕФОРМАЦИИ СТОП: ХИРУРГИЧЕСКАЯ МЕТОДИКА И ОБЗОР ЛИТЕРАТУРЫ 90

ОБЗОР ЛИТЕРАТУРЫ

А.А. АРТЮХОВ, Е.О. ПЕРЕЦМАНАС, П.В. СОБОЛЕВ, Я.А. РУКИН, Д.А. МИЧУРОВ
ПОЛИСАХАРИДЫ ПРИРОДНОГО ПРОИСХОЖДЕНИЯ В ОРТОПЕДИИ 102

А.В. МАМЕДЛИ, А.Р. ДРОЗДИК
БИОДЕГРАДИРУЕМЫЕ ИМПЛАНТЫ В ДЕТСКОЙ ТРАВМАТОЛОГИИ И ОРТОПЕДИИ (ЛИТЕРАТУРНЫЙ ОБЗОР) 120

А.А. РЫБАЛКО, В.Ю. МУРЫЛЕВ, БОБРОВ Д.С., Г.А. КУКОВЕНКО, П.М. ЕЛИЗАРОВ, С.М. СМЕТАНИН, Б.М. КАЛИНСКИЙ, А.И. НАЙМАНН
ЭФФЕКТИВНОСТЬ ОРТОБИОЛОГИЧЕСКИХ СПОСОБОВ ЛЕЧЕНИЯ АСЕПТИЧЕСКОГО НЕКРОЗА ТАРАННОЙ КОСТИ (ОБЗОР ЛИТЕРАТУРЫ) 127

CONTENTS

ORIGINAL RESEARCH

E.N. GONCHAROV, O.A. KOVAL, I.U. BAITMURZAEV, KH.M. DADAEV, A.A. VETOSHKIN, N.G. GONCHAROV
MID-TERM OUTCOMES OF REVERSE SHOULDER ARTHROPLASTY IN TRAUMA AND DEGENERATIVE CONDITIONS 7

A.A. GRIGORYAN, L.G. MAKINYAN, A.A. PODLESNAYA, M.A. IMANKULOV, V.M. ABU ZAALAN
PREDICTORS OF FUNCTIONAL OUTCOME AND SELECTION OF SURGICAL STRATEGY IN FOOT DROP SYNDROME ASSOCIATED WITH COMMON PERONEAL NEUROPATHY 22

E.A. KARTASHOV, M.A. VAVILOV, A.G. CHUPRIN, Y.A. ANTIPKINA, A.G. SOKOLOV, E.Y. MASLOVA, T.V. KOTOVA, A.V. SHMELKOV, D.D. SEDENKOVA
MEDIAL PATELLOFEMORAL INJURY LOCALISATION AFTER ACUTE DYSPLASTIC PATELLA DISLOCATION 28

E.V. KLINTSOV, K.S. SERGEEV, O.V. KLIMOV, V.I. SHEVTSOV
THE INFLUENCE OF OSTEOTOMY LEVEL ON DISTRACTION OSTEOGENESIS 36

A.V. LYCHAGIN, A.A. GRITSYUK, M.P. ELIZAROV, S.M. SMETANIN, K.KH. TOMBOIDI, M.M. KHALIMOV, K. M. MAHDY
ROBOTIC TOTAL KNEE ARTHROPLASTY FOR VALGUS GONARTHROSIS 51

M.S. ROGOVA, A.I. SOSIN, A.K. MURSALOV, K.S. IVANOV
THE ROLE OF THE MEDIAL LIGAMENTOUS COMPLEX IN THE PATHOGENESIS OF POST-TRAUMATIC FLATFOOT DEFORMITY: AN EXPERIMENTAL ANATOMICAL STUDY 68

CLINICAL CASE

S.V. KOLESOV, V.V. SHVETS, A.I. KAZMIN, V.S. PEREVERZEV, S.B.O. BAGIROV, I.E. DOMRACHEV, M.S. RASPOPOV, M.R. UNEZHEV, Y.I. KAVKOVSKAYA
AORTIC INJURY FOLLOWING TRANSCORPOREAL SCREW PLACEMENT: A DELAYED COMPLICATION OF ANTERIOR SCOLIOSIS CORRECTION 78

A.K. MURSALOV, K.S. IVANOV, M.S. ROGOVA
SPRING LIGAMENT COMPLEX REPAIR WITHOUT ADDITIONAL OSTEOTOMIES FOR FLEXIBLE FLATFOOT DEFORMITY: SURGICAL TECHNIQUE AND LITERATURE REVIEW 90

LITERATURE REVIEW

A.A. ARTUYUKHOV, E.O. PERETSMANAS, P.V. SOBOLEV, Y.A. RUKIN, D.A. MICHUROV
POLYSACCHARIDES OF NATURAL ORIGIN IN ORTHOPEDICS 102

A.V. MAMEDLI, A.R. DROZDIK
BIODEGRADABLE IMPLANTS IN PEDIATRIC TRAUMATOLOGY AND ORTHOPEDICS (A LITERATURE REVIEW) 120

A.A. RYBALKO, V.YU. MURYLEV, D.S. BOBROV, G.A. KUKOVENKO, P.M. ELIZAROV, S.M. SMETANIN, B.M. KALINSKIJ, A.I. NAJMANN
EFFECTIVENESS OF ORTHOBIOLOGIC TREATMENT METHODS FOR AVASCULAR NECROSIS OF THE TALUS: A LITERATURE REVIEW 127

ОРИГИНАЛЬНОЕ ИССЛЕДОВАНИЕ

УДК 111.617

© Гончаров Е.Н., Коваль О.А., Байтмурзаев И.У., Дадаев Х.М., Ветошкин А.А., Гончаров Н.Г., 2026

Оригинальное исследование / Original research

СРЕДНЕСРОЧНЫЕ РЕЗУЛЬТАТЫ РЕВЕРСИВНОГО ЭНДОПРОТЕЗИРОВАНИЯ ПЛЕЧЕВОГО СУСТАВА ПРИ ТРАВМАХ И ЗАБОЛЕВАНИЯХ

Е.Н. ГОНЧАРОВ[1,2], О.А. КОВАЛЬ[1,2*], И.У. БАЙТМУРЗАЕВ[2], Х.М. ДАДАЕВ[2], А.А. ВЕТОШКИН[2,3], Н.Г. ГОНЧАРОВ[2]

[1] НКЦ № 2 РНЦХ им. акад. Б.В. Петровского, 117593, Москва, Россия
[2] ФГБОУ ДПО "Российская медицинская академия непрерывного профессионального образования" МЗ РФ, 125993, Москва, Россия
[3] «Европейский Медицинский Центр», 129110, Москва, Россия

Аннотация

Обоснование: артропатия с псевдопараличем при невосстановимых разрывах вращательной манжеты, переломы проксимального отдела плечевой кости и омартроз зачастую требуют реверсивного эндопротезирования плечевого сустава (РЭПС). Реверсивный эндопротез меняет биомеханику сустава, позволяя дельтовидной мышце компенсировать функцию плечевого сустава. Современные данные демонстрируют значительное улучшение функции, тем не менее риски интра- и постоперационных осложнений требуют предоперационного планирования и послеоперационного наблюдения.

Цель: оценить результаты РЭПС в среднесрочном периоде наблюдения.

Материалы и методы: ретроспективное когортное моноцентрическое исследование в отделении травматологии и ортопедии (2023–2025 гг.). Включено 45 пациентов из 60 оперированных; средний возраст 63,8 ± 8,6 года; 40% мужчин, 60% женщин. Группы: артропатия (n=18), закрытый перелом проксимального отдела плечевой кости (ППОПК, n=10), омартроз (n=17). Оценка по шкалам ASES и QuickDASH до и не ранее, чем через 6 мес. после операции; предоперационное планирование — МРТ, МСКТ и рентгенография плечевых костей. Использованы два типа эндопротезов: Delta Xtend (n=13, 29%) и Evolutis UNIC (n=32, 71%). Послеоперационный протокол единый.

Результаты: функциональные показатели улучшились: ASES с 40,45 ± 10,54 до 89,29 ± 8,13; QuickDASH с 54,4 ± 12,02 до 8,58 ± 6,32 ($p < 0,001$). Средняя длительность операции 104,7 ± 33,8 мин; в группе ППОПК — 135,5 ± 44,38 мин. Осложнения у 7 пациентов (16 %): вывихи 3 (7 %), интраоперационный перелом проксимального отдела диафиза плечевой кости — 4 (9 %). Без осложнений — 84 %. Костная пластика суставного отростка лопатки выполнена у 11 пациентов (24 %), чаще при омартрозе (59 %) и реже — при артропатии (6 %). Различия по шкалам ASES и QuickDASH в послеоперационном периоде в оцениваемых группах статистически незначимы.

Заключение: РЭПС обеспечивает значимое среднесрочное улучшение функции оперированной конечности. Исход хирургического лечения зависит от планирования, корректной установки эндопротеза и реабилитации. Риск интра- и послеоперационных осложнений выше при ППОПК, что требует обширного мягкотканого релиза и определения дефицита длины верхней конечности.

Ключевые слова: плечевой сустав; реверсивное эндопротезирование; артропатия; омартроз; перелом проксимального отдела плечевой кости.

Конфликт интересов: Авторы декларируют отсутствие явных и потенциальных конфликтов интересов, связанных с публикацией настоящей статьи.

Источник финансирования. Исследование не имело спонсорской поддержки.

Для цитирования: Гончаров Е.Н., Коваль О.А., Байтмурзаев И.У., Дадаев Х.М., Ветошкин А.А., Гончаров Н.Г. Среднесрочные результаты реверсивного эндопротезирования плечевого сустава при травмах и заболеваниях. *Кафедра травматологии и ортопедии*. 2026; 2: 7–21.

Этическая экспертиза. Пациенты подписали добровольное информированное согласие на участие в исследовании и дали согласие на обработку и публикацию клинического материала. Исследование одобрено этическим комитетом.

MID-TERM OUTCOMES OF REVERSE SHOULDER ARTHROPLASTY IN TRAUMA AND DEGENERATIVE CONDITIONS

EVGENY N. GONCHAROV [1,2], OLEG A. KOVAL [1,2*], ISMAIL U. BAITMURZAEV [2], KHUSEYN M. DADAEV [2], ALEXANDER A. VETOSHKIN [2,3], NIKOLAY G. GONCHAROV [2]

[1] Petrovsky National Research Center of Surgery, 117593 Moscow, Russia

[2] *Russian Medical Academy of Continuous Professional Education, 125993 Moscow, Russia*
[3] *European Medical Center, 129110 Moscow, Russia*

Abstract
Background: Arthropathy with pseudoparesis due to irreparable rotator cuff tears, proximal humeral fractures, and omarthritis frequently necessitate reverse shoulder arthroplasty (RSA). The reverse prosthesis alters joint biomechanics, enabling the deltoid muscle to compensate for shoulder function. Contemporary evidence demonstrates significant functional improvement; however, intra- and postoperative complication risks necessitate meticulous preoperative planning and follow-up.
Objective: To evaluate mid-term outcomes of RSA.
Materials and Methods: A retrospective monocentric cohort study was conducted in the Department of Traumatology and Orthopedics (2023–2025). Of 60 operated patients, 45 were included (mean age 63.8 ± 8.6 years; 40% male, 60% female). Groups: arthropathy (n=18), closed proximal humeral fracture (PHF, n=10), omarthritis (n=17). Preoperative and ≥6-month postoperative assessments used ASES and QuickDASH scores. Preoperative planning included MRI, MSCT, and radiography. Two implant types were used: Delta Xtend (n=13, 29%) and Evolutis UNIC (n=32, 71%). A uniform postoperative protocol was applied.
Results: Functional scores improved significantly: ASES from 40.45 ± 10.54 to 89.29 ± 8.13; QuickDASH from 54.4 ± 12.02 to 8.58 ± 6.32 ($p < 0.001$). Mean operative time was 104.7 ± 33.8 min (PHF group: 135.5 ± 44.38 min). Complications occurred in 7 patients (16 %): dislocations (n=3,7 %), intraoperative proximal humeral shaft fractures (n=4, 9 %). No complications were observed in 84 % of cases. Glenoid bone grafting was performed in 11 patients (24 %), more frequently in omarthritis (59 %) than arthropathy (6 %). Postoperative ASES/QuickDASH score differences between groups were statistically insignificant.
Conclusion: RSA provides significant mid-term functional improvement. Surgical outcomes depend on planning, precise prosthesis placement, and rehabilitation. Higher intra-/postoperative complication risks in PHF cases necessitate extensive soft-tissue release and assessment of upper limb length discrepancy.

Key words: shoulder joint; reverse shoulder arthroplasty; arthropathy; omarthritis; proximal humeral fracture.

Conflict of interests: the authors declare no conflict of interest

Funding: the study had no sponsorship

For citation: Goncharov E.N., Koval O.A., Baitmurzaev I.U., Dadaev K.M., Vetoshkin A.A., Goncharov N.G. Mid-term outcomes of reverse shoulder arthroplasty in trauma and degenerative conditions. *Department of Traumatology and Orthopedics*. 2026; 2: 7–21.

DOI: 10/17238/issn2226-2016.2026.2.7-21

Введение

Нарушения функции плечевого сустава, сопровождаемые болью и ограничением движений, оказывают значительное влияние на повседневную жизнь и способность к самостоятельной деятельности пациентов. Особенно выраженные трудности испытывают пациенты с невосстановимыми разрывами вращательной манжеты плеча, сопровождающимися артропатией, классифицированной по Hamada, с переломами проксимального отдела плечевой кости, омартрозом или неудачными предшествующими артропластиками. В таких ситуациях стандартные хирургические методы, включая анатомическое эндопротезирование плеча, часто оказываются недостаточными, что делает необходимым применение альтернативных подходов [1].

Реверсивное эндопротезирование плечевого сустава (РЭПС) было разработано как альтернатива анатомическому эндопротезированию плечевого сустава и, с момента внедрения в клиническую практику, доказало свою эффективность в лечении сложных случаев. Основная идея метода заключается в изменении биомеханики плечевого сустава: центр вращения смещается от головки плечевой кости к суставному отростку лопатки. Такая конструкция позволяет дельтовидной мышце выполнять компенсаторную функцию и стабилизировать сустав даже при полном отсутствии вращательной манжеты, что особенно важно для пациентов с артропатиями, сопровождающимися псевдопараличом [2].

Современные клинические исследования подтверждают высокую эффективность РЭПС: пациенты отмечают значительное снижение болевого синдрома, увеличение диапазона движений и высокий уровень удовлетворённости результатами операции [3,6]. Анализ публикаций последних лет подчеркивает, что успех процедуры зависит от определения правильных показаний к операции, корректной установки компонентов эндопротеза и применения современных технологий, таких как инновационные материалы эндопротезов, предоперационное планирование с использованием 3D-моделирования, интраоперационные навигационные системы, в т.ч. с дополненной реальностью [4,7-9].

Тем не менее, несмотря на очевидные преимущества, РЭПС сопряжено с определёнными рисками и осложнениями. Наиболее часто встречаются нестабильность компонентов протеза, перипротезные переломы, инфекционные

осложнения и повреждения нервно-сосудистых структур. Поэтому важным аспектом является долгосрочное наблюдение пациентов и разработка стратегий для минимизации этих рисков и осложнений. Выбор РЭПС требует тщательной оценки клинического состояния пациента и взвешивания потенциальной пользы и рисков вмешательства [5,10-12]. Цель настоящей статьи – оценить результаты РЭПС в среднесрочном периоде наблюдения.

Материал и методы

Тип исследования: ретроспективное когортное сравнительное моноцентровое исследование на базе отделения травматологии и ортопедии.

В период с 2023 по 2025 год в рамках прикладного научного исследования (ПНИ) было прооперировано 45 пациентов, включенных в исследование. Из них 27 (60%) женщин и 18 (40%) мужчин, средний возраст пациента составил 63.8 ± 8.6 лет. Средний срок наблюдения пациентов составил 18.1 ± 6.6 месяцев. В зависимости от диагноза, пациенты были разделены на три группы:

Первая группа была представлена 18 пациентами с диагнозом «артропатия», классифицированным по Hamada 3 ст. и выше с развитием псевдопаралича (невозможность активного отведения и сгибания плеча, связанное с невосстановимым разрывом сухожилий вращательной манжеты плеча) оперируемой верхней конечности. Из 18 пациентов, 10 женщин (56%) и 8 мужчин (44%), средний возраст пациентов в группе составил 60.5 ± 10.0 лет. При этом правый плечевой сустав был прооперирован у 10 пациентов (56%), левый – у 8 пациентов (44%). (рисунок 1).

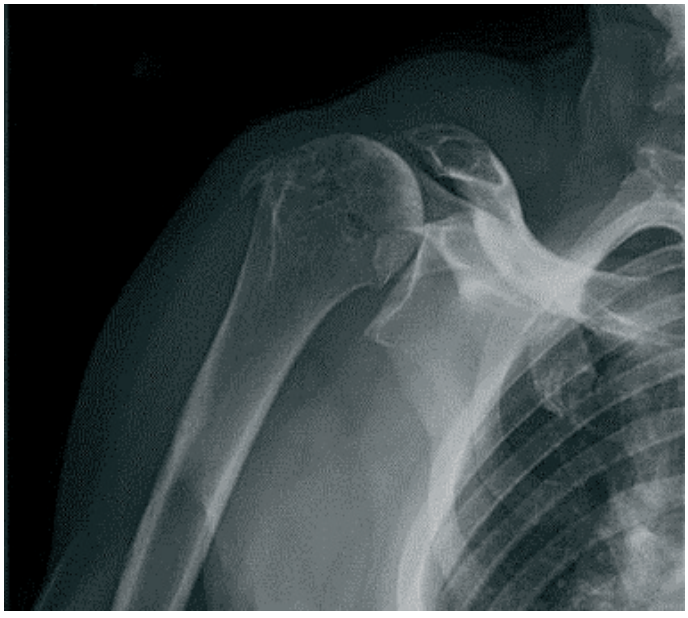

Рисунок 1. Рентгенограмма пациента с артропатией правого плечевого сустава.
Fig. 1. Radiograph of a patient with right shoulder arthropathy

Вторая группа была представлена 10 пациентами с диагнозом «закрытый перелом проксимального отдела плечевой кости» (далее, ППОПК), классифицированным по АО: 11С3.1-3, в том числе, срастающихся или сросшихся со смещением. Из 10 пациентов, 6 женщин (60%) и 4 мужчины (40%), средний возраст пациентов в группе составил 65.2 ± 7.04 лет. При этом правый плечевой сустав был прооперирован у 4 пациентов (40%), левый – у 6 пациентов (60%) (рисунок 2).



Рисунок 2. Рентгенограмма пациента с мультифрагментарным переломом проксимального отдела левой плечевой кости.
Fig. 2. Radiograph of a patient with a multifragmentary fracture of the proximal left humerus.

Третья группа была представлена 17 пациентами с диагнозом «омартроз», классифицированным по Kellgren and Lawrence 3-4 ст. Из 17 пациентов, 11 женщин (65%) и 6 мужчин (35%), средний возраст пациентов в группе составил 66.5 ± 6.76 лет. При этом правый плечевой сустав был прооперирован у 4 пациентов (24%), левый – у 13 пациентов (76%) (рисунок 3).



Рисунок 3. Рентгенограмма пациента с левосторонним омартрозом 3 ст.
Fig. 3. Radiograph of a patient with grade 3 left-sided omarthritis.

Перед хирургическим лечением каждый пациент был осмотрен травматологом-ортопедом. Осмотр включал уточнение жалоб, сбор анамнеза, проведение комплексного клинического осмотра, заполнение шкал The American Shoulder and Elbow Surgeons (ASES) и QuickDASH Score. Удовлетворённость пациента результатами хирургического лечения оценивали по десятибалльной шкале Лайкерта. Проводили оценку выполненного МРТ-исследования плечевого сустава (1,3 группы) с целью уточнения объёма повреждений сухожилий вращательной манжеты плеча (ретракция сухожилий по классификации Patte, жировое перерождение мышц по классификации Goutallier) и подтверждения невозможности выполнения артроскопического восстановления вращательной манжеты плечевого сустава. Также оценивали МСКТ-исследование плечевого сустава с захватом плечевой кости для оценки типа перелома и положения костных отломков в т.ч. положения костных отломков относительно сосудисто-нервного пучка (группа 2), предоперационного планирования, оценки строения суставного отростка по классификации Walch, предварительной оценки необходимости костной аутопластики суставного отростка лопатки. Дополнительно, для группы 2 выполняли рентгенографию двух плечевых костей для определения дефицита длины травмированной конечности. Контрольный осмотр осуществляли не ранее, чем через 6 месяцев с момента операции.

Критерии включения пациента в исследование:

• пациенты с подтверждёнными клинически и инструментально диагнозами: «артропатия», сопровождающаяся псевдопараличем конечности; «омартроз», классифицированный по Kellgren and Lawrence 3 ст. и выше; «закрытый перелом проксимального отдела плечевой кости», классифицированный по AO: 11C3.1-3, в том числе, срастающихся или сросшихся со смещением;

• согласие на участие в исследовании;

• пациенты любого возраста;

• отсутствие абсолютных противопоказаний для планового хирургического лечения.

Критерии исключения:

• острый или хронический инфекционный процесс в плечевом суставе;

• брахиоплексопатия;

• необратимая нейропатия подмышечного нерва;

• атрофия дельтовидной мышцы;

• обширные дефекты плечевой кости и/или суставного отростка лопатки, требующие установки нестандартных или индивидуальных имплантов.

Критерии невключения:

• отказ пациента от участия в исследовании на любом этапе.

Основные оцениваемые показатели пациентов указаны в таблице 1. Дополнительно для каждой подгруппы пациентов оценивали время операции, удовлетворенность результатами хирургического лечения, использование костной аутопластики суставного отростка лопатки, осложнения (наложения серкляжных швов при расколе кортикального слоя плечевой кости во время установки ножки эндопротеза, вывихи эндопротеза в послеоперационном периоде), количество установленных винтов при фиксации базы гленосферы.

Таблица 1

Основные оцениваемые показатели

Tab. 1.

Main assessed parameters

Показатель	Значения
Пол (%)	Ж - 27 (60%) М - 18 (40%)

Окончание Таблицы 1 / End of Table 1

Показатель	Значения
Группы (%)	Артропатия - 18 (40%) ППОПК - 10 (22%) Омартроз - 17 (38%)
Конечность (%)	Левая - 27 (60%) Правая - 18 (40%)
QuickDASH Score (баллы), до операции	54.4 ± 12.0
ASES (баллы), до операции	40.5 ± 10.5
Модель реверсивного эндопротеза	Delta - 13 (29%) Evolutis - 32 (71%)
Средний возраст, годы	63.8 ± 8.6

Статистический анализ

Для непрерывных показателей согласие распределений с законом нормального распределения исследовалось тестом Шапиро-Уилка, гомоскедастичность (однородности отклонений) - F-тестом Фишера. Ввиду малого количества удовлетворяющих тестам показателей для сравнения между группами использовался непараметрический U-критерий Манна-Уитни. Для оценки различий (величины эффекта) рассчитывались псевдомедианы попарных разностей (псевдо МЕД) между группами и стандартизированные разницы средних (СРС) с оценками 95% доверительных интервалов (95% ДИ). Основные дескриптивные характеристики у непрерывных показателей представлены в виде медианы [первый квартиль; третий квартиль] (МЕД [Q1; Q3]), вспомогательные – в виде среднего ± стандартного отклонения (СРЕД±СО) и минимального – максимального значений (МИН - МАКС). Для упрощения визуального восприятия таблиц оставлены показатели в виде среднего ± стандартного отклонения (СРЕД±СО). Непрерывные показатели QuickDASH Score и ASES до и после вмешательства сравнивались критерием Вилкоксона.

Категориальные показатели представлены через количество пациентов и частоту в каждой категории. Бинарные показатели представлены в виде количества событий и их частоты [нижняя граница частоты 95% ДИ; верхняя граница частоты 95% ДИ] с вычислением границ доверительных интервалов по формуле Вильсона. Сравнение категориальных и бинарных показателей между группами проводилось точным двусторонним критерием Фишера.

Различия считались статистически значимым для достигнутого уровня значимости $p < 0.05$. Коррекция ошибок множественного тестирования проводилась методом Бенджамини-Хохберга.

Статистические расчёты и построение диаграмм проводилось в IDE RStudio (версия 2025.09.1+401) на языке R (версия 4.4.2 (2024-10-31 ucrt)).

Особенности хирургической техники

Хирургическое лечение выполнялось двумя типами реверсивных эндопротезов:

• Delta Xtend «DePuy Synthes» - суммарно установлено - 13 (29%) шт.;

• Evolutis UNIC Reverse Shoulder Prosthesis «Evolutis» - суммарно установлено – 32 (71%) шт.

Сочетанная анестезия: эндотрахеальный наркоз и межлестничная блокада. Во всех случаях доступ к суставу – дельтовидно-пекторальный. У пациентов всех групп установку реверсивного эндопротеза проводили согласно рекомендациям фирм-производителей используемых в исследовании реверсивных эндопротезов. Важным этапом считаем выполнения релиза плечевого сустава: частичное отсечение сухожилия большой грудной мышцы, отсечение сухожилия подлопаточной мышцы, рассечение капсулы переднего и заднего отделов сустава, в некоторых случаях может быть применимо частичное отсечение сухожилия длинной головки трёхглавой мышцы плеча, нанесение насечек на фасцию дельтовидной мышцы плеча. Стоит отметить, что в случаях омартроза и, особенно, в случаях сросшихся со смещением переломов проксимального отдела плечевой кости, требуется объёмный мягкотканный релиз в связи со значительными изменениями анатомических отношений в плечевом суставе. Оценив деформацию суставного отростка лопатки на этапе предоперационной подготовки, при необходимости выполняли костную аутопластику из опила головки плечевой кости (рисунок 4).

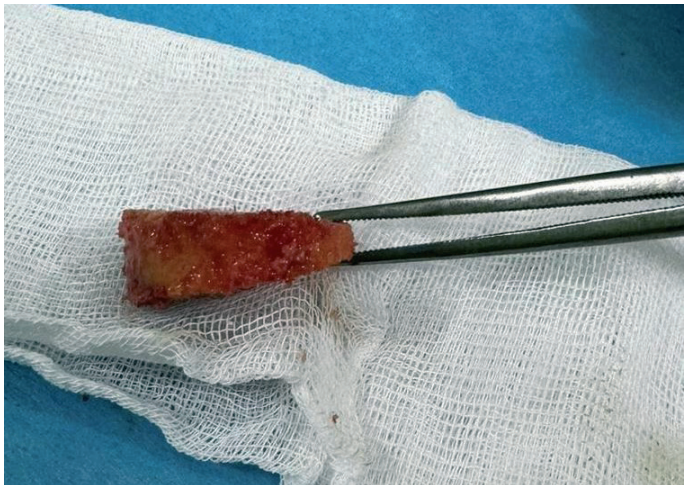

Рисунок 4. Подготовленный для костной аутопластики фрагмент из головки плечевой кости

Fig. 4. Bone fragment harvested from the humeral head, prepared for autologous bone grafting

Для пациентов второй группы ключевым фактором успеха являлось восстановление длины травмированной конечности: на предоперационном МСКТ и рентгенограммах плечевых костей производили определение дефицита длины конечности, что позволяло корректно устранить дефицит длины плеча путём «выстояния» ножки эндопротеза и, при необходимости, дополнительного использования проставочных аугментов (+10 мм).

Во всех случаях отдельное внимание уделяли сухожилию подлопаточной мышцы: при возможности всегда выполняли трансоссальную фиксацию к плечевой кости.

Особенности послеоперационного ведения

Протокол послеоперационного ведения был одинаковым для всех пациентов. В течение первых трёх недель с момента операции рекомендовали ношение повязки типа Дезо, при этом 3 раза в день пациентам рекомендовали снимать повязку на 10 минут и осуществлять сгибание-разгибание в локтевом суставе. По истечении 3 недель, пациентам рекомендовали восстановление пассивных движений в плечевом суставе в пределах дискомфорта и лёгкого болевого синдрома, разрешали включение оперированной конечности в бытовое самообслуживание. Через 6–8 недель с момента операции, рекомендовали выполнение статических и динамических упражнений для восстановления тонуса мышц плеча и надплечья. Упражнения с эластичными лентами рекомендовали к выполнению при удовлетворительном объёме пассивных движений и мышечного тонуса конечности, в среднем, через 8–10 недель с момента хирургии. Контрольную рентгенографию плечевой кости рекомендовали к выполнению через 4 и 12 недель с момента хирургического лечения. Курс восстановительного лечения рекомендовали пациентам проходить под контролем врача-реабилитолога.

Результаты

За обозначенный период были оценены результаты хирургического лечения 45 пациентов. Согласно полученным данным, РЭПС позволило значительно улучшить функцию оперированной конечности в послеоперационном периоде. Значения по оцениваемым шкалам ASES и QuickDASH Score до и после хирургического лечения являются статистически значимыми и составили: 40.45 ± 10.54 и 89.29 ± 8.13 для ASES, 54.4 ± 12.02 и 8.58 ± 6.32 для QuickDASH Score, соответственно (таблица 2).

Таблица 2

Результаты хирургического лечения по шкалам ASES и QuickDASH Score

Tab. 2

Surgical treatment outcomes according to the ASES and QuickDASH scores

Показатель	До операции	После операции	Критерий Вилкоксона, p-уровень
QuickDASH Score N=45 (100%)	54.4 ± 12.02	8.58 ± 6.32	<0.001*
ASES N=45 (100%)	40.45 ± 10.54	89.29 ± 8.13	<0.001*

Примечание (здесь и далее): символом «*» обозначены статистически значимые различия, т.е. $p < 0.05$

Среднее время хирургического лечения составило 104.7 ± 33.8 мин., при этом в 60% случаев оперирована была левая конечность, и в 40% случаев – правая. Основной используемой системой являлась система Evolutis, которая была установлена 32 пациентам (71%), система Delta была установлена 13 пациентам (29%). Следует отметить, что костная аутопластика потребовалась в 24% случаев (11 пациентов) наблюдений.

Количество осложнений включающих интраоперационный перелом проксимального отдела плечевой кости при установке ножки эндопротеза, потребовавший наложения серкляжных швов и вывих эндопротеза в послеоперационном периоде составил 16% (7 пациентов). Тем не менее, удовлетворенность пациентов выполненным хирургическим лечением, в подавляющем большинстве случаев, была высокой. Так, 37 пациентов (83%) оценили результат лечения на 8-10 баллов из 10, что соответствует результатам «хорошо» и «отлично» (таблица 3).

Таблица 3

Дополнительные оцениваемые показатели

Tab. 3

Additional assessed parameters

Показатель	Количество значений	Значения
Удовлетворенность, кол-во (%)	45 (100%)	4 - 1 (2%) 6 - 1 (2%) 7 - 6 (13%) 8 - 4 (9%) 9 - 8 (18%) 10 - 25 (56%)

Окончание Таблицы 3 / End of Table 3

Показатель	Количество значений	Значения
Время операции, МЕД [Q1; Q3] СРЕД±СО (МИН - МАКС)	45 (100%)	100.0 [85.0;120.0] 104.7 ± 33.8 (55.0 -245.0)
Осложнения, кол-во (%)	45 (100%)	Вывих - 3 (7%) Серкляж - 4 (9%) Нет - 38 (84%)
Костная пластика, кол-во (%) [95%ДИ]	45 (100%)	11 (24%) [14%; 39%]

Следует отметить, что результаты были отличными по ряду критериев в подгруппах, что объясняется определенными различиями в хирургическом лечении патологий плечевого сустава. В целом, в послеоперационном периоде результаты хирургического лечения по шкалам ASES и QuickDASH Score были сопоставимыми. Стоит отметить, что ожидаемо в подгруппе ППОПК результаты были незначительно хуже, чем в подгруппе артропатии и омартроза, что, вероятно, связано с более высоким количеством осложнений и меньшим количеством пациентов, однако различия по шкалам в послеоперационном периоде являлись статистически незначимыми (рисунки 5, 6).

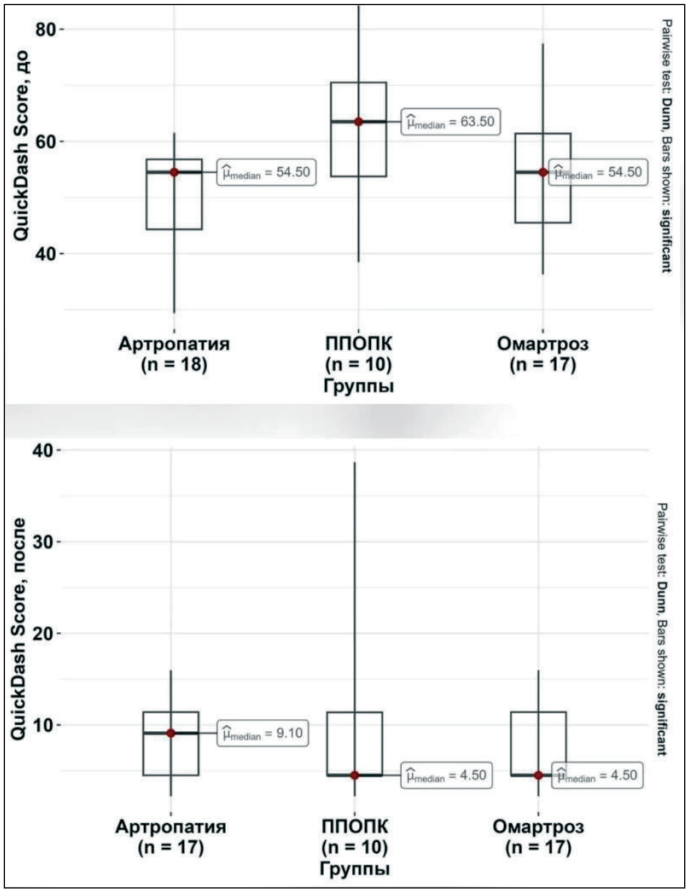

Рисунок 5. Результаты хирургического лечения в подгруппах по шкале QuickDASH Score

Fig. 5. Surgical outcomes by subgroup according to the QuickDASH score

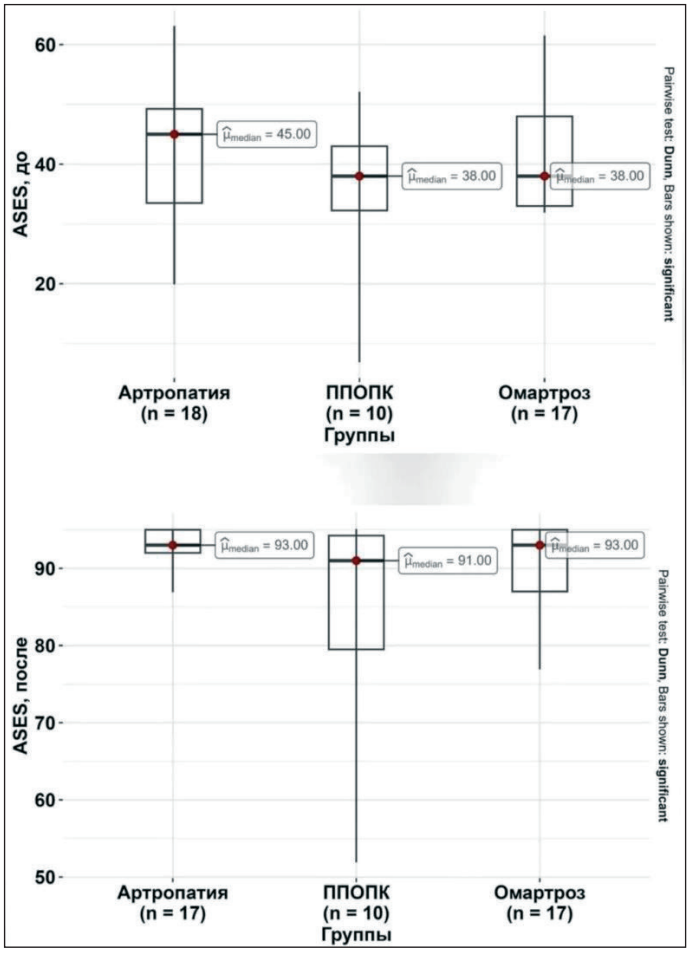

Рисунок 6. Результаты хирургического лечения в подгруппах по шкале ASES

Fig. 6. Surgical outcomes by subgroup according to the ASES score

Примечательно, что средняя продолжительность операции в подгруппе переломов проксимального отдела плечевой кости (ППОПК) составила 135.5 ± 44.38 мин., в то время как в группе омартроза - 94.4 ± 22.9 мин., а в группе артропатии – 97.2 ± 26.4 мин. Общее количество осложнений (вывих эндопротеза и перелом проксимального отдела плечевой кости при установке ножки эндопротеза) составило 16% (7 пациентов из 45 прооперированных). К слову, из 10 прооперированных пациентов в подгруппе ППОПК, двум пациентам интраоперационно было наложено два серкляжных шва и у двух пациентов в раннем послеоперационном периоде диагностирован вывих эндопротеза, в то время как в группе омартроза из 17 прооперированных пациентов одному пациенту интраоперационно был наложен серкляжный шов, вывиха эндопротеза в послеоперационном периоде не было. В группе артропатии из 18 прооперированных пациентов одному пациенту интраоперационно был наложен серкляжный шов и у одного пациента выявлен вывих эндопротеза в послеоперационном периоде (таблица №4). Такие данные указывают на большую сложность хирургического лечения пациентов с ППОПК: такие случаи всегда требуют внимания к мягкотканному релизу, выделению и удалению костных отломков, восполнению дефицита длины конечности и установке ножки эндопротеза для предотвращения раскола плечевой кости. В некоторых случаях целесообразно наложение серкляжных швов заранее, с целью профилактики раскола плечевой кости (рисунок 7).



Рисунок 7. Рентгенограмма установленного реверсивного эндопротеза с серкляжным швом
Fig. 7. Radiograph of an implanted reverse shoulder prosthesis with a cerclage wire suture

В данном исследовании, костная аутопластика суставного отростка лопатки в 59% случаев была выполнена в подгруппе пациентов с омартрозом, что объясняется значимой выработкой и деформацией суставного отростка лопатки в течение жизни пациента (таблица 4, рисунок 8).



Рисунок 8. Выполненная под метагленом костная аутопластика суставного отростка лопатки
Fig. 8. Autologous bone grafting of the glenoid performed under the metaglene baseplate

При этом, костная аутопластика потребовалась всего лишь в 6% случаев в подгруппе артропатии (таблица 4).

Таблица 4

Сравнение оцениваемых показателей в трёх подгруппах.

Tab. 4

Comparison of assessed parameters across the three subgroups

Показатель	Артропатия		ППОПК		Омартроз		Сравнение
	Кол-во	Значения (СРЕД±СО)	Кол-во	Значения (СРЕД±СО)	Кол-во	Значения (СРЕД±СО)	p-уровень, коррекция
QuickDASH Score, до операции	18 (100%)	50.2 ± 10.8	10 (100%)	62.4 ± 13.47	17 (100%)	54.1 ± 10.6	1-2: 0.046*, 0.137 1-3: 0.453, 0.453 2-3: 0.173, 0.346
ASES, до операции	18 (100%)	42.4 ± 10.7	10 (100%)	36.6 ± 12.4	17 (100%)	40.7 ± 9.15	1-2: 0.219, 0.658 1-3: 0.515, >0.999 2-3: 0.593, >0.999
QuickDASH Score, после операции	18 (100%)	8.7 ± 4.3	10 (100%)	10.0 ± 11.04	17 (100%)	7.6 ± 4.41	1 v.s. 2: 0.447, >0.999 1 v.s. 3: 0.395, >0.999 2 v.s. 3: 0.917, >0.999
ASES, после операции	18 (100%)	91.2 ± 4.4	10 (100%)	85.0 ± 13.66	17 (100%)	89.8 ± 6.33	1 v.s. 2: 0.282, 0.845 1 v.s. 3: 0.986, 0.986 2 v.s. 3: 0.366, 0.845
Время операции, мин.	18 (100%)	97.2 ± 26.4	10 (100%)	135.5 ± 44.38	17 (100%)	94.4 ± 22.9	1-2: 0.010*, 0.020* 1-3: 0.765, 0.765 2-3: 0.004*, 0.011*
Осложнения, кол-во (%)	18 (100%)	Вывих - 1 (6%) Нет - 16 (89%) Серкляж - 1 (6%)	10 (100%)	Вывих - 2 (20%) Нет - 6 (60%) Серкляж - 2 (20%)	17 (100%)	Вывих - 0 (0%) Нет - 16 (94%) Серкляж - 1 (6%)	1 v.s. 2: 0.181, 0.363 1 v.s. 3: >0.999, >0.999 2 v.s. 3: 0.065, 0.195
Тип эндопротеза	18 (100%)	Delta - 7 (39%) Evolutis - 11 (61%)	10 (100%)	Delta - 6 (60%) Evolutis - 4 (40%)	17 (100%)	Delta - 0 (0%) Evolutis - 17 (100%)	1-2: 0.433, 0.433 1-3: 0.008*, 0.015* 2-3: <0.001*, 0.002*
Костная пластика, кол-во (%) [95%ДИ]	18 (100%)	1 (6%) [1%; 26%]	10 (100%)	0 (0%) [0%; 28%]	17 (100%)	10 (59%) [36%; 78%]	1-2: >0.999, >0.999 1-3: <0.001*, 0.003* 2-3: 0.003*, 0.006*

Исходя из предоставленных данных можно заключить, что реверсивное эндопротезирование плечевого сустава является результативным методом хирургического лечения, позволяющим восстановить удовлетворительную функцию верхней конечности при различных патологиях. Тем не менее, при реверсивном эндопротезировании плечевого сустава следует учитывать такие особенности патологии, как стадия омартроза и артропатии, тип и давность перелома проксимального отдела плечевой кости, а также учитывать анатомическое строение и деформацию суставного отростка лопатки и плечевой кости пациента.

Обсуждение

Несмотря на то, что в последние десятилетия реверсивное эндопротезирование плечевого сустава заняло ключевое место в хирургии плеча благодаря предсказуемому восстановлению функции у пациентов с различной патологией плечевого сустава, результат реверсивного эндопротезирования плечевого сустава зависит от многих факторов, к примеру: конструкция эндопротеза, исходная патология, анатомические и демографические факторы, которые диктуют особенности хирургического подхода. Современные систематические обзоры, включая исследования с длительным наблюдением, демонстрируют, что клинические, радиологические и функциональные результаты после РЭПС могут существенно варьировать в зависимости от показаний и техники выполнения [13, 14].

Также результаты недавнего систематического обзора, проведённого Biner et al. (2025), демонстрируют, что десятилетняя выживаемость реверсивного эндопротеза достигает примерно 88 %, что указывает на высокую долговечность конструкции и стабильность клинического результата. При этом общий уровень осложнений достигает 36%, а необходимость в повторных операциях – около 23% [15]. Кроме того, в серии из 206 случаев реверсивного эндопротезирования, с использованием компонентов из трабекулярного металла, 10-летняя выживаемость импланта составила около 90,5%. Однако по данным рентгенологических исследований в позднем послеоперационном периоде отмечено прогрессирование таких изменений, как выработка суставного отростка лопатки [14]. Следует отметить, что при всех плюсах данной методики требуется учитывать выраженную гетерогенность опубликованных данных. На исходы РЭПС существенно влияют различия в дизайне эндопротезов, особенностях хирургической техники, уровне подготовки хирургической бригады, выборе стратегии рефиксации мышц (в частности, рефиксация подлопаточной мышцы), а также возрастные особенности, сопутствующая патология пациентов и настрой пациента в плане послеоперационных реабилитационных мероприятий. Исследования с длительным периодом наблюдения демонстрируют умеренное снижение функциональных показателей со временем, что, вероятно, связано с прогрессирующими дегенеративными изменениями у пациентов старшей возрастной группы, нарастающей микронестабильностью конструкции или ухудшением качества костной ткани [16].

РЭПС давно стало одним из стандартов лечения пациентов с артропатией, особенно при сочетании артропатии с псевдопараличем верхней конечности. По данным Aşci et al. (2024), суммарная частота осложнений при РЭПС, выполненной по поводу артропатии, составляет 21,1%, при этом среднее улучшение функции и уменьшение боли устойчиво сохраняется в долгосрочном периоде; наиболее частым осложнением остаётся выработка суставного отростка лопатки (13,8%) [17]. Результаты крупных мета-анализов также подтверждают, что даже у пациентов старшей возрастной группы с массивными разрывами вращательной манжеты и псевдопараличом верхней конечности реверсивное эндопротезирование обеспечивает клинически и статистически значимое восстановление функции оперированной верхней конечности. Так, в работе Galvin et al., 2022 было показано, что после РЭПС пациенты демонстрируют увеличение в среднем на 56° активного переднего сгибания, на 50° отведения и на 14° наружной ротации, что напрямую коррелирует с улучшением способности к выполнению бытовых и самообслуживающих действий. Кроме того, исследователи отмечают выраженное улучшение функциональных шкал: средний прирост на 37 баллов по Constant Score (при MCID = 5,7) и 42 балла по ASES (при MCID = 13,6), что однозначно указывает на значимый клинический результат хирургического лечения у данной категории пациентов [14]. Наши результаты, полученные за период наблюдения свидетельствуют об улучшении функции оперированной конечности в послеоперационном периоде по шкалам QuickDASH и ASES, а также высоком уровне удовлетворённости пациентов по шкале Лайкерта. Таким образом, РЭПС при артропатии плечевого сустава с псевдопараличем верхней конечности является эффективным методом хирургического лечения, позволяющим значительно улучшить функцию верхней конечности.

При выполнении РЭПС у пациентов с омартрозом следует учитывать, что при первичном и вторичном омартрозе нередко выявляется значимая деформация суставной впадины; каждая суставная впадина лопатки отличается высотой, шириной, углом наклона, плотностью, отсутствием или наличием дефектов костной ткани [18, 19]. Это приводит к увеличению технической сложности вмешательства – недостаток кости мешает адекватной установке гленоидального компонента и может привести к микромобильности, раннему расшатыванию и ухудшению клинического результата. Это подтверждается современными обзорами, где подчёркивается, что неадекватная коррекция суставной впадины ассоциируется с повышенным риском неблагоприятных исходов [20]. Существует два основных подхода для восстановления конфигурации суставного отростка лопатки при РЭПС:

– Традиционным и доказанным методом коррекции деформации суставной впадины является костная пластика;

– Вторым вариантом коррекции и корректной установки гленоидального компонента при высоких рисках несращения, лизиса костного трансплантата, дефицита костной ткани для костной аутопластики является использование аугментов.

Использование костнопластических технологий даёт возможность хирургу скорректировать деформацию суставной впадины и сформировать полноценное костное ложе для установки компонента. Выполнение костной пластики не только увеличивает объём доступной кости для надёжной фиксации гленоидального компонента, но и помогает компенсировать утрату латерального офсета, возникающую при медиализации гленоидального компонента. За счёт латерализации гленоидального компонента увеличивается биомеханическое натяжение дельтовидной мышцы и оставшихся элементов вращательной манжеты, что положительно сказывается на функциональных результатах [21].

Систематические обзоры и мета-анализы показывают, что и костная пластика, и использование аугментов позволяют корректно расположить и обеспечить удовлетворительную стабильность гленоидального компонента, причём клинические результаты использования аугментов и костной пластики суставного отростка лопатки в целом сопоставимы при корректно выполненных операциях. Выбор между использованием аугментов и костной пластики суставного отростка лопатки чаще определяется степенью дефекта, доступностью донорского материала и опытом хирурга [20, 22]. В проведённом нами исследовании, учитывая профиль пациентов и данные предоперационного планирования, костная пластика суставного отростка лопатки потребовалась в 24% случаев. На сегодняшний день, учитывая дефицит аугментов и аугментированных систем на территории РФ, методом выбора в 100 % случаев при необходимости пластики суставного отростка лопатки является костная аутопластика суставного отростка лопатки. Однако несмотря на все преимущества данной методики (снижение риска выработки суставного отростка лопатки, смещение центра ротации и увеличения плеча рычага дельтовидной мышцы), она связана с увеличением риска стресс-перелома акромиона, что требует взвешенного подхода – расчет необходимой латерализации гленоидального компонента на предоперационном МСКТ-исследовании, оценка качества кости. Следует отметить, что в нашем исследовании при выполнении рентгенографии в послеоперационном периоде стресс-переломов акромиона выявлено не было. Клинические данные показывают, что при латерализации гленоидального компонента до ~8 мм риск стресс-переломов акромиона статистически значимо не возрастает, что позволяет рассматривать умеренную латерализацию гленоидального компонента при омартрозах как безопасную и эффективную процедуру [23, 24].

Также открытым остается вопрос рефиксации подлопаточной мышцы при РЭПС. Ранние исследования показывали, что восстановление подлопаточной мышцы может снижать риск передних вывихов. Но более современные работы показывают, что этот эффект зависит от конструкции эндопротеза:

– при латерализованных системах (латерализация гленоидального компонента ≥3-6 мм или наличие латерализованной шейки) значимого различия по нестабильности между группами с рефиксацией сухожилия подлопаточной мышцы и без нее не выявлено [25].

– при использовании медиализованных систем подлопаточная мышца действительно играет роль дополнительного динамического стабилизатора.

В нашей практике, при достаточном сохранении целостности и эластичности сухожилия подлопаточной мышцы, мы во всех случаях предпочитаем рефиксацию сухожилия. Метааналитический обзор показал: восстановленная подлопаточная мышца снижает частоту нестабильности (вывихов) (0.8% при рефиксации сухожилия против 4.2% без), играет существенную роль в восстановлении объема движений и улучшает клинические показатели [26]. Биомеханические исследования также подтверждают такую концепцию: в экспериментальных работах в кадаверных лабораториях рефиксация сухожилия подлопаточной мышцы приводила к увеличению реактивных суставных сил и перераспределению нагрузки между окружающими мышцами, что потенциально улучшает общую стабильность сустава [27]. Таким образом, по данным исследований рефиксация сухожилия подлопаточной мышцы – это оправданная тактика по снижению рисков послеоперационной нестабильности компонентов эндопротеза и обеспечению более высокой функции плечевого сустава, при достаточно хорошем качестве сухожилия.

Отдельного внимания заслуживает проведение РЭПС у пациентов с переломами проксимального отдела плечевой кости, которые представляют собой одну из самых сложных категорий при РЭПС. В отличие от артропатии или омартроза, при которых зачастую сохраняются ключевые анатомические ориентиры, многооскольчатые переломы приводят к нарушению нормальной анатомии плечевого сустава и проксимального отдела плечевой кости: меняется расположение бугорков плечевой кости, происходит фрагментация головки плечевой кости, нарушается стабильность проксимального сегмента. Эти факторы существенно затрудняют выбор оптимального размера импланта, определение истинной длины и версии плеча, точное позиционирование компонентов протеза, а также создают высокие риски послеоперационной нестабильности компонентов эндопротеза [28,29]. Современные исследования и мета-анализы последних лет показывают, что при четырёхфрагментарных переломах РЭПС приводит к меньшей частоте повторных операций и лучшей функции (в частности, по шкалам Constant–Murley и ASES), тогда как остеосинтез перелома, несмотря на сохранение анатомии, нередко вызывает несращение бугорков плечевой кости, вторичное смещение и необходимость ревизионных вмешательств [30]. Однако РЭПС при переломах также имеет ряд характерных трудностей и осложнений. Согласно

крупным регистровым данным и систематическим обзорам [31], для данной группы характерны:

• нестабильность эндопротеза и вывихи, связанные с ошибками в восстановлении длины конечности и ретроверсии;

• периппротезные переломы, возникающие во время подготовки канала или установки ножки, особенно при выраженном остеопорозе;

• повреждения подмышечного нерва и элементов плечевого сплетения, вероятность осложнений повышается при медиальном смещении костных фрагментов и изменении анатомических ориентиров [32];

• переломы акромиона и лопатки, связанные с последующим перераспределением нагрузки [33];

• инфекционные осложнения.

Согласно Inagaki et al., в самое частое осложнение это выработка суставного отростка лопатки, которая составляет 23.6% от всех осложнений, стресс-переломы акромиона (3.9%), неврологические расстройства (2.8%), глубокая инфекция (2.6%), нестабильность компонентов эндопротеза (2.1%), вывих эндопротеза (1.5%) и т.д. [34]. По нашим данным, осложнения при РЭПС составили 16%, из них: 9% пришлись на раскол плечевой кости при установке ножки эндопротеза и 7% – вывих эндопротеза в послеоперационном периоде. Следует отметить, что в нашем исследовании по сравнению с данными Inagaki et al. частота осложнений выше, что обусловлено, вероятно, меньшей выборкой пациентов и оценкой только двух показателей.

Отдельной проблемой является корректное предоперационное планирование. Рентгенография может быть недостаточно информативной для оценки версии плечевой кости и костных фрагментов. Современные рекомендации подчёркивают необходимость выполнения КТ с 3D-реконструкцией [35], а при выраженном медиальном смещении костных фрагментов, возникает необходимость выполнения КТ-ангиографии для выявления близости острых фрагментов к подмышечной/подключичной артерии и плечевому сплетению.

Несмотря на указанные трудности, большинство исследований подтверждают, что при грамотном планировании и технически точном выполнении РЭПС обеспечивает стабильные функциональные результаты, низкую частоту повторных операций и восстановление объёма движений, превосходя остеосинтез у пожилых пациентов с нестабильными многооскольчатыми переломами [30]. Важным этапом также является грамотно выстроенная стратегия послеоперационного ведения пациентов. Авторы акцентируют внимание на важности поэтапного подхода в планировании реабилитационных мероприятий – начальный этап направлен на восстановление пассивных движений, а последующие – на укрепление дельтовидной мышцы и развитие активных движений. Такой подход помогает пациентам легче адаптироваться к изменённой биомеханике сустава и постепенно восстанавливать нормальную двигательную активность, что благоприятно сказывается на результатах восстановления объёма движения и снижения болевого синдрома [36]. Таким образом, исследование Pereira et al. демонстрирует, что результаты реверсивного эндопротезирования плечевого сустава зависят не только от техники и мастерства оперирующего хирурга, но и от комплексного лечебно-реабилитационного процесса. При правильно организованной программе восстановления этот метод обеспечивает значительное уменьшение боли, улучшение функции плечевого сустава и высокий уровень удовлетворённости пациентов. В нашем исследовании, несмотря на небольшую выборку пациентов, РЭПС при переломах проксимального отдела плечевой кости составило наиболее сложную группу пациентов с точки зрения объёма, длительности хирургического вмешательства и интра- и постоперационных осложнений. В конечном итоге, хирургическое лечение позволило восстановить удовлетворительную функцию верхней конечности..

Заключение

Реверсивное эндопротезирование плечевого сустава (РЭПС) является эффективным способом восстановления функции плеча с тяжёлыми повреждениями вращательной манжеты и выраженными дегенеративными изменениями. Однако успех лечения в значительной мере зависит от нескольких ключевых факторов. Важным этапом является предоперационное планирование, включающее оценку анатомии суставного отростка лопатки и плечевой кости, состояния мягких тканей. Восстановление подлопаточной мышцы, когда это возможно, может способствовать дополнительной динамической стабилизации сустава и снижению риска вывиха эндопротеза в послеоперационном периоде. При комплексном подходе на всех этапах лечения, РЭПС обеспечивает стабильные функциональные результаты и высокий уровень удовлетворённости пациента хирургическим лечением.

Ограничение исследования

Основным ограничением выполненного исследования является небольшая выборка пациентов, особенно, при разделении на подгруппы в зависимости от патологии, что не позволяет провести глубокий статистический анализ. Также, глубина наблюдения до двух лет включает в себя, прежде всего, функциональную оценку оперированной конечности, основанной на клинической картине, заполнению опросников и рутинной рентгенографии плечевой кости в послеоперационном периоде, что не позволяет оценить выживаемость эндопротеза и послеоперационные осложнения в отсроченном послеоперационном периоде. Таким образом, выполненное исследование позволило получить

обобщенные данные по РЭПС с глубиной наблюдения до 2-х лет. В последующем, требуется другие исследования с большим количеством пациентов, увеличением сроков наблюдения и включения МСКТ-исследования с возможностью 3D-реконструкции в отсроченном послеоперационном периоде.

Список литературы/ References:

1. Werner CM, Steinmann PA, Gilbart M, Gerber C. Treatment of painful pseudoparesis due to irreparable rotator cuff dysfunction with the Delta III reverse-ball-and-socket total shoulder prosthesis. *J Bone Joint Surg Am.* 2005;87(7):1476-1486. doi: 10.2106/JBJS.D.02342.
2. Boileau P, Watkinson DJ, Hatzidakis AM, Balg F. Grammont reverse prosthesis: design, rationale, and biomechanics. *J Shoulder Elbow Surg.* 2005;14(1 Suppl S):S147-S161. doi: 10.1016/j.jse.2004.10.006.
3. Sirveaux F, Favard L, Oudet D et al. Grammont inverted total shoulder arthroplasty in the treatment of glenohumeral osteoarthritis with massive rupture of the cuff: results of a multicentre study of 80 shoulders. *J Bone Joint Surg Br.* 2004;86(3):388-395. doi: 10.1302/0301-620X.86B3.14024.
4. Li H, Bao H, Yang Z et al. Whether the indications for reverse shoulder arthroplasty should continue to be expanded? A systematic review and meta-analysis. *Orthop Surg.* 2025;17(2):313-332. doi: 10.1111/os.14311.
5. Zumstein MA, Pinedo M, Old J, Boileau P. Problems, complications, reoperations, and revisions in reverse total shoulder arthroplasty: a systematic review. *J Shoulder Elbow Surg.* 2011;20(1):146-157. doi: 10.1016/j.jse.2010.08.001.
6. Guery J, Favard L, Sirveaux F et al. Reverse total shoulder arthroplasty: survivorship analysis of eighty replacements followed for five to ten years. *J Bone Joint Surg Am.* 2006;88(8):1742-1747. doi: 10.2106/00004623-200608000-00008.
7. Burns DM, Frank T, Whyne CM, Henry PDG. Glenoid component positioning and guidance techniques in anatomic and reverse total shoulder arthroplasty: a systematic review and meta-analysis. *Shoulder Elbow.* 2019;11(2 Suppl):16-28. doi: 10.1177/1758573218806252.
8. Lilley BM, Lachance A, Peebles AM et al. What is the deviation in 3D preoperative planning software? A systematic review of concordance between plan and actual implant in reverse total shoulder arthroplasty. *J Shoulder Elbow Surg.* 2022;31(5):1073-1082. doi: 10.1016/j.jse.2021.12.006.
9. Longo UG, Lalli A, Gobbato B, Nazarian A. Metaverse, virtual reality and augmented reality in total shoulder arthroplasty: a systematic review. *BMC Musculoskelet Disord*. 2024;25(1):396. doi: 10.1186/s12891-024-07436-8.
10. Cheung E, Willis M, Walker M et al. Complications in reverse total shoulder arthroplasty. *J Am Acad Orthop Surg*. 2011;19(7):439-449. doi: 10.5435/00124635-201107000-00007.
11. Barco R, Savvidou OD, Sperling JW et al. Complications in reverse shoulder arthroplasty. *EFORT Open Rev.* 2016;1(3):72-80. doi: 10.1302/2058-5241.1.160003.
12. Wellmann M, Struck M, Pastor MF et al. Short and midterm results of reverse shoulder arthroplasty according to the preoperative etiology. *Arch Orthop Trauma Surg*. 2013;133(4):463-471. doi: 10.1007/s00402-013-1688-7.
13. Ernstbrunner L, et al. Long-term results of reverse total shoulder arthroplasty for rotator cuff dysfunction: a systematic review of longitudinal outcomes. *J Shoulder Elbow Surg*. 2019;28(4):774-781. doi: 10.1016/j.jse.2018.10.005.
14. Galvin JW, et al. Outcomes and complications of primary reverse shoulder arthroplasty with minimum of 2 years' follow-up: a systematic review and meta-analysis. *J Shoulder Elbow Surg*. 2022;31(11):e534-e544. doi: 10.1016/j.jse.2022.06.005.
15. Biner M, Klotz S, Andronic O et al. Long-Term Outcomes Following Reverse Total Shoulder Arthroplasty: A Systematic Review with a Minimum Follow-Up of 10 Years. *JB JS Open Access*. 2025 May 1;10(2):e25.00025. doi: 10.2106/JBJS.OA.25.00025. PMID: 40313685; PMCID: PMC12039979.
16. Bacle G, Nové-Josserand L, Garaud P, Walch G. Long-Term Outcomes of Reverse Total Shoulder Arthroplasty: A Follow-up of a Previous Study. *J Bone Joint Surg Am*. 2017;99(6):454-461. doi: 10.2106/JBJS.16.00223.
17. Aşci M. Reverse Shoulder Arthroplasty in the Treatment of Cuff Tear Arthropathy: Systematic Review. *J Contemp Med*. July 2024;14(4):215-221. doi:10.16899/jcm.1504990
18. Gates S, Sager B, Khazzam M. Preoperative glenoid considerations for shoulder arthroplasty: A review. *EFORT Open Rev.* 2020; 5(3): 126-137. doi: 10.1302/2058-5241.5.190011
19. Seidl AJ, Williams GR, Boileau P. Challenges in reverse shoulder arthroplasty: Addressing glenoid bone loss. *Orthopedics*. 2016; 39(1): 14-23. doi: 10.3928/01477447-20160111-01
20. Wilcox B, Campbell RJ, Low AK, Yeoh T. Management of glenoid bone loss in primary reverse shoulder arthroplasty : a systematic review and meta-analysis. *Bone Joint J*. 2022 Dec;104-B(12):1334-1342. doi: 10.1302/0301-620X.104B12.BJJ-2022-0819.R1. PMID: 36453050.
21. Mourad W, Wiater JM, Wiater BP, Martusiewicz A. Baseplate options for reverse total shoulder arthroplasty. *Curr Rev Musculoskelet Med*. 2020; 13(6): 769-775. doi: 10.1007/s12178- 020-09677-1
22. Hussain ZB, Khawaja SR, Gulzar M et al. Glenoid Bone Grafting During Primary Reverse Shoulder Arthroplasty: A Learning-Curve Analysis. *JB JS Open Access*. 2025 Apr 25;10(2):e24.00125. doi: 10.2106/JBJS.OA.24.00125. PMID: 40291497; PMCID: PMC12020699.
23. Ekelund AL, Poncet D. Lateralization and inclination angle in reverse arthroplasty-what do we know? *Shoulder Elbow*. 2024 Oct;16(6):579-586. doi: 10.1177/17585732241281910. Epub 2024 Sep 25. PMID: 39545010; PMCID: PMC11559928.
24. Pak T, Shah A et al. Up to 8 mm of glenoid-sided lateralization does not increase the risk of acromial or scapular spine stress fracture following reverse shoulder arthroplasty with a 135° inlay humeral component. *J Shoulder Elbow Surg*. 2024;33(6):S1-S8.
25. Hao KA, Cueto RJ, Gharby C et al. Influence of lateralized versus medialized reverse shoulder arthroplasty design on external and internal rotation: a systematic review and meta-analysis. *Clin Shoulder Elb.* 2024 Mar;27(1):59-71. doi: 10.5397/cise.2023.00577. Epub 2023 Nov 14. PMID: 37957880; PMCID: PMC10938020.
26. Bethell MA, Hurley ET, Welch J et al. Subscapularis repair for reverse shoulder arthroplasty: a systematic review and meta-analysis. *J Shoulder Elbow Surg*. 2023 Dec;32(12):2631-2640. doi: 10.1016/j.jse.2023.06.011. Epub 2023 Jul 18. PMID: 37473906.
27. Preuss FR, Fossum BW, Peebles AM et al. Subscapularis repair in reverse total shoulder arthroplasty: a systematic review and descriptive synthesis of cadaveric biomechanical strength outcomes. *JSES Rev Rep*

Tech. 2022 Jun 30;2(4):437-441. doi: 10.1016/j.xrrt.2022.05.006. PMID: 37588468; PMCID: PMC10426677.

28. Olson JJ, Galetta MD, Keller RE et al. Systematic review of prevalence, risk factors, and management of instability following reverse shoulder arthroplasty. *JSES Rev Rep Tech.* 2022 Mar 30;2(3):261-268. doi: 10.1016/j.xrrt.2022.02.009. PMID: 37588866; PMCID: PMC10426617.

29. А.В. Череповский, А.А. Одинцов. Эндопротезирование плечевого сустава при проксимальных переломах плеча: возможности и трудности // Тихоокеанский медицинский журнал. — 2022. — №2. — С.15-18.[Cherepovsky A.V., Odintsov A.A. Shoulder replacement for proximal shoulder fractures: opportunities and difficulties. *Pacific Medical Journal.* 2022;(2):15-18. (In Russ.)] doi:10.34215/1609-1175-2022-2-15-18

30. Heo SM, Faulkner H, An V et al. Outcomes following reverse total shoulder arthroplasty vs operative fixation for proximal humerus fractures: a systematic review and meta-analysis. *Ann R Coll Surg Engl.* 2024 Sep;106(7):562-568. doi: 10.1308/rcsann.2022.0120. Epub 2023 Dec 1. PMID: 38038170; PMCID: PMC11365726.

31. Bents EJ, Ardebol J, Noble M et al. Complications following reverse total shoulder arthroplasty for proximal humeral fractures: a systematic review. *JSES Rev Rep Tech.* 2024 Aug 29;5(1):60-69. doi: 10.1016/j.xrrt.2024.08.007. PMID: 39872332; PMCID: PMC11764855

32. North D, Hones KM, Jenkins P et al. How common is nerve injury after reverse shoulder arthroplasty? A systematic review. *J Shoulder Elbow Surg.* 2023 Apr;32(4):872-884. doi: 10.1016/j.jse.2022.10.022. Epub 2022 Nov 24. PMID: 36427756

33. Lau SC, Large R. Acromial fracture after reverse total shoulder arthroplasty: a systematic review. *Shoulder Elbow.* 2020 Dec;12(6):375-389. doi: 10.1177/1758573219876486. Epub 2019 Oct 4. PMID: 33281942; PMCID: PMC7689606

34. Inagaki K, Ochiai N, Hashimoto E et al. Postoperative complications of reverse total shoulder arthroplasty: a multicenter study in Japan. *JSES Int.* 2023 Apr 20;7(4):642-647. doi: 10.1016/j.jseint.2023.04.002. PMID: 37426929; PMCID: PMC10328774.

35. Moreschini F, Colasanti GB, Cataldi C et al. Pre-Operative CT-Based Planning Integrated With Intra-Operative Navigation in Reverse Shoulder Arthroplasty: Data Acquisition and Analysis Protocol, and Preliminary Results of Navigated Versus Conventional Surgery. *Dose Response.* 2020 Nov 28;18(4):1559325820970832. doi: 10.1177/1559325820970832. PMID: 35185413; PMCID: PMC8851139.

36. Pereira VC, Barreto J, Tomé S et al. Clinical and Functional Results of Reverse Total Shoulder Arthroplasty and Postoperative Rehabilitation Protocol. *Cureus.* 2022 Mar 19;14(3):e23322. doi: 10.7759/cureus.23322. PMID: 35464596; PMCID: PMC9015697.

Информация об авторах:

Гончаров Евгений Николаевич, к.м.н., заведующий отделением травматологии и ортопедии НКЦ№ 2 ФГБНУ «Российский научный центр хирургии им. акад. Б.В. Петровского»; Литовский бульвар, 1А, г. Москва, 117593, Россия;

Доцент кафедры травматологии и ортопедии ФГБОУ ДПО «Российская медицинская академия непрерывного профессионального образования» Минздрава России, ул. Баррикадная, 2/1, стр.1, 125993, Россия, e-mail goncharoven@gmail.com

Коваль Олег Александрович, к.м.н., врач-травматолог-ортопед отделения травматологии и ортопедии НКЦ№ 2 ФГБНУ «Российский научный центр хирургии им. акад. Б.В. Петровского»; Литовский бульвар, 1А, г. Москва, 117593, Россия;

Старший лаборант кафедры травматологии и ортопедии ФГБОУ ДПО «Российская медицинская академия непрерывного профессионального образования» Минздрава России, ул. Баррикадная, 2/1, стр.1, 125993, Россия, e-mail drkovaloa@yandex.ru

Байтмурзаев Исмаил Усманович, ординатор кафедры травматологии и ортопедии ФГБОУ ДПО «Российская медицинская академия непрерывного профессионального образования» Минздрава России, ул. Баррикадная, 2/1, стр.1, 125993, Россия, e-mail baytmurzaevismail@gmail.com

Дадаев Хусейн Магомедович, ординатор кафедры травматологии и ортопедии ФГБОУ ДПО «Российская медицинская академия непрерывного профессионального образования» Минздрава России, ул. Баррикадная, 2/1, стр.1, 125993, Россия, e-mail dr.dadaevhm@gmail.com

Ветошкин Александр Александрович, к.м.н., руководитель Центра травматологии и ортопедии АО «Европейский Медицинский Центр»; Орловский пер. 7, г. Москва, 129110, Россия;

Доцент кафедры травматологии и ортопедии ФГБОУ ДПО «Российская медицинская академия непрерывного профессионального образования» Минздрава России, ул. Баррикадная, 2/1, стр.1, 125993, Россия, e-mail totoalex5@gmail.com

Гончаров Николай Гавриилович, проф., д.м.н., заведующий кафедрой травматологии и ортопедии хирургического факультета ФГБОУ ДПО «Российская медицинская академия непрерывного профессионального образования» Минздрава России, ул. Баррикадная, 2/1, стр.1, 125993, Россия, e-mail goncharovng57@gmail.com

Автор, ответственный за переписку:

Коваль Олег Александрович, к.м.н., врач-травматолог-ортопед отделения травматологии и ортопедии НКЦ № 2 ФГБНУ «Российский научный центр хирургии им. акад. Б.В. Петровского»; Литовский бульвар, 1А, г. Москва, 117593, Россия;

Старший лаборант кафедры травматологии и ортопедии ФГБОУ ДПО «Российская медицинская академия непрерывного профессионального образования» Минздрава России, ул. Баррикадная, 2/1, стр.1, 125993, Россия, e-mail drkovaloa@yandex.ru

Information about authors:

Goncharov Evgeny N., PhD in Medical Sciences, Head of Traumatology and Orthopedics Department Petrovsky National Research Center of Surgery, Litovsky Boulevard 1A, Moscow, 117593, Russia

Associate Professor, Department of Traumatology and Orthopedics, Russian Medical Academy of Continuous Professional Education, Barrikadnaya St. 2/1, Building 1, Moscow, 125993, Russia, E-mail: goncharoven@gmail.com

Koval Oleg A., PhD in Medical Sciences, Traumatologist-Orthopedist, Department of Traumatology and Orthopedics, Petrovsky National Research Center of Surgery, Litovsky Boulevard 1A, Moscow, 117593, Russia

Senior Researcher, Department of Traumatology and Orthopedics, Russian Medical Academy of Continuous Professional Education, Barrikadnaya St. 2/1, Building 1, Moscow, 125993, Russia

E-mail: drkovaloa@yandex.ru

Baitmurzaev Ismail U., Resident, Department of Traumatology and Orthopedics

Russian Medical Academy of Continuous Professional Education, Barrikadnaya St. 2/1, Building 1, Moscow, 125993, Russia, E-mail: baytmurzaevismail@gmail.com

Dadaev Khuseyn M., Resident, Department of Traumatology and Orthopedics

Russian Medical Academy of Continuous Professional Education, Barrikadnaya St. 2/1, Building 1, Moscow, 125993, Russia, E-mail: dr.dadaevhm@gmail.com

Vetoshkin Alexander A., PhD in Medical Sciences, Head of Traumatology and Orthopedics Center, European Medical Center, Orlovsky per. 7, Moscow, 129110, Russia

Associate Professor, Department of Traumatology and Orthopedics, Russian Medical Academy of Continuous Professional Education, Barrikadnaya St. 2/1, Building 1, Moscow, 125993, Russia, E-mail: totoalex5@gmail.com

Goncharov Nikolay G., Professor, MD, Dr. Sci. Med., Head of Traumatology and Orthopedics Department, Surgical Faculty, Russian Medical Academy of Continuous Professional Education, Barrikadnaya St. 2/1, Building 1, Moscow, 125993, Russia, E-mail: goncharovng57@gmail.com

Corresponding Author

Koval Oleg A., PhD in Medical Sciences, Traumatologist-Orthopedist, Department of Traumatology and Orthopedics, Petrovsky National Research Center of Surgery, Litovsky Boulevard 1A, Moscow, 117593, Russia

Senior Researcher, Department of Traumatology and Orthopedics, Russian Medical Academy of Continuous Professional Education, Barrikadnaya St. 2/1, Building 1, Moscow, 125993, Russia

E-mail: drkovaloa@yandex.ru

УДК 617.586-089

© Григорян А.А., Макинян Л.Г., Подлесная А.А., Иманкулов М.А., Абу Заалан В.М., 2026

Оригинальное исследование / Original research

ПРЕДИКТОРЫ ФУНКЦИОНАЛЬНОГО ИСХОДА И ВЫБОР ХИРУРГИЧЕСКОЙ ТАКТИКИ ПРИ СИНДРОМЕ «ВИСЯЩЕЙ СТОПЫ» НА ФОНЕ НЕЙРОПАТИИ ОБЩЕГО МАЛОБЕРЦОВОГО НЕРВА

А.А. ГРИГОРЯН [1], Л.Г. МАКИНЯН [1,2], А.А. ПОДЛЕСНАЯ [3], М.А. ИМАНКУЛОВ [1], В.М. АБУ ЗААЛАН[1]
[1] ФГАОУ ВО «Российский университет дружбы народов имени Патриса Лумумбы», Москва, 117198, Россия
[2] ГБУЗ «Городская клиническая больница им. В.П. Демихова Департамента здравоохранения города Москвы», 15280, Москва, Россия
[3] ФГАОУ ВО Первый Московский государственный медицинский университет имени И.М. Сеченова Минздрава России (Сеченовский Университет), Москва, 119991, Россия

Аннотация
Актуальность. Синдром «висящей стопы» при нейропатии общего малоберцового нерва сопровождается стойким выпадением тыльного сгибания стопы, нарушением походки и ограничением повседневной активности. При хроническом двигательном дефиците выбор между реконструктивными и стабилизирующими вмешательствами остается дискуссионным.
Цель исследования. Оценить функциональные исходы хирургического лечения синдрома «висящей стопы», выявить предикторы результата и обосновать выбор хирургической тактики.
Материалы и методы. Выполнено одноцентровое проспективное сравнительное когортное исследование 27 пациентов с посттравматической или компрессионной нейропатией общего малоберцового нерва. В основную группу вошли 14 пациентов после реконструкции по Bridle с формированием трехсухожильного комплекса, в контрольную - 13 пациентов после стабилизирующего тенодеза. Контрольные визиты проводили через 6 недель, 6 месяцев, 12 месяцев и в отдаленном периоде. Основной конечной точкой было изменение AOFAS; дополнительно оценивали боль по ВАШ, сроки функционального восстановления, послеоперационные осложнения. Для анализа предикторов использовали корреляционный анализ и однофакторную линейную регрессию.
Результаты. Через 12 месяцев AOFAS составил 85,3±5,9 балла после Bridle и 71,5±8,4 балла после тенодеза; на финальном визите — 87,9±4,7 и 73,6±8,6 балла соответственно. Срок функционального восстановления был короче после Bridle: 8,16±0,94 против 10,55±1,08 месяца. Боль уменьшалась в обеих группах, частота осложнений была ниже после Bridle. Неблагоприятным предиктором исхода оказалась большая длительность нейропатии до операции.
Заключение. В данной когорте реконструкция по Bridle ассоциировалась с более высоким и устойчивым функциональным результатом по сравнению с тенодезом. При выборе метода лечения необходимо учитывать длительность нейропатии, ожидаемый тип восстановления функции и реабилитационный потенциал пациента.

Ключевые слова: нейропатии малоберцового нерва; сухожильный перенос; неврологические нарушения походки.

Источник финансирования. Исследование не имело спонсорской поддержки.

Конфликт интересов: авторы декларируют отсутствие явных и потенциальных конфликтов интересов, связанных с публикацией настоящей статьи.

Для цитирования: Григорян А.А., Макинян Л.Г., Подлесная А.А., Иманкулов М.А., Абу Заалан В.М. Предикторы функционального исхода и выбор хирургической тактики при синдроме «висящей стопы» на фоне нейропатии общего малоберцового нерва. *Кафедра травматологии и ортопедии*. 2026; 2: 22–27.

Этическая экспертиза. Пациенты подписали добровольное информированное согласие на участие в исследовании и дали согласие на обработку и публикацию клинического материала. Исследование одобрено этическим комитетом.

PREDICTORS OF FUNCTIONAL OUTCOME AND SELECTION OF SURGICAL STRATEGY IN FOOT DROP SYNDROME ASSOCIATED WITH COMMON PERONEAL NEUROPATHY

ARTSUN A. GRIGORYAN[1], LEVON G. MAKINYAN [1,2], ANNA A. PODLESNAYA[3], MIKHAIL A. IMANKULOV [1], ABU ZAALAN V.M.[1]

[1] Patrice Lumumba Peoples' Friendship University of Russia, Moscow, 117198, Russia
[2] V.P. Demikhov City Clinical Hospital of the Moscow Healthcare Department, Moscow, 115280, Russia
[3] I.M. Sechenov First Moscow State Medical University / Sechenov University, Moscow, 119991, Russia

Abstract

Background. Foot drop associated with common peroneal neuropathy causes persistent loss of ankle dorsiflexion, gait impairment, and reduced daily activity. In chronic motor deficit, the choice between reconstructive and stabilizing surgery remains challenging.

Objective. To assess functional outcomes after surgery for foot drop syndrome, identify predictors of recovery, and clarify procedure selection.

Materials and methods. This single-center prospective comparative cohort study included 27 patients with post-traumatic or compressive common peroneal neuropathy. Fourteen patients underwent Bridle reconstruction with formation of a three-tendon complex, and 13 underwent stabilizing tenodesis. Follow-up visits were scheduled at 6 weeks, 6 months, 12 months, and late follow-up. The primary endpoint was change in the AOFAS score. Pain on the visual analogue scale, time to functional recovery, postoperative complications, and predictors of outcome were also assessed using correlation analysis and univariable linear regression.

Results. At 12 months, the AOFAS score reached 85.3±5.9 after Bridle and 71.5±8.4 after tenodesis; at the final visit, the corresponding values were 87.9±4.7 and 73.6±8.6. Functional recovery was faster after Bridle, with mean recovery times of 8.16±0.94 and 10.55±1.08 months, respectively. Pain decreased in both groups, and complications were less frequent after Bridle. Longer preoperative neuropathy duration predicted a worse functional result.

Conclusion. In this cohort, Bridle reconstruction was associated with a better and more sustained functional outcome than tenodesis. Procedure selection should take neuropathy duration, the expected pattern of recovery, and rehabilitation capacity into account.

Key words: Peroneal Neuropathies; Tendon Transfer; Gait Disorders, Neurologic.

Conflict of interests: the authors declare no conflict of interest

Funding: the study had no sponsorship

For citation: Grigoryan A.A., Makinyan L.G., Podlesnaya A.A., Imankulov M.A., Zaalan Abu V.M. Predictors of functional outcome and selection of surgical strategy in foot drop syndrome associated with common peroneal neuropathy. *Department of Traumatology and Orthopedics*. 2026; 2: 22–27.

DOI: 10/17238/issn2226-2016.2026.2.22-27

Введение

Синдром «висящей стопы» при нейропатии общего малоберцового нерва сопровождается выпадением активного тыльного сгибания стопы, нарушением фазы переноса конечности, формированием степпаж-походки и ограничением повседневной активности. Для большинства пациентов основным клиническим проявлением становится нарушение ходьбы, снижающее уровень самостоятельности и качество жизни [1, 2, 3].

Поражение общего малоберцового нерва развивается после травм и операций в области коленного сустава и голени, при компрессии нерва на уровне головки малоберцовой кости, на фоне рубцово-спаечных изменений, реже - при метаболических и системных нарушениях [4, 5, 6]. Анатомическая уязвимость нерва в зоне фибулярного канала, поверхностное расположение и тесная связь с костно-фиброзными структурами объясняют высокую частоту компрессионных форм. В литературе последних лет показано, что фибулярный туннельный синдром остается недооцененной причиной двигательного дефицита стопы и нередко поздно распознается [7, 8, 9].

Диагностика должна включать клиническую оценку, электронейромиографию и методы визуализации, поскольку верификация уровня поражения важна не только для уточнения диагноза, но и для определения сроков операции и выбора вмешательства [3, 6, 9].

Тактика лечения зависит от давности нейропатии, механизма повреждения, выраженности двигательного выпадения, состояния голеностопного сустава и сохранности мышц-доноров. На ранних этапах при потенциально обратимых формах применяют разгрузку, ортезирование, физиотерапию, лечебную гимнастику и наблюдение в динамике [2, 4, 6]. При стойком дефиците тыльного сгибания, отсутствии признаков реиннервации и выраженном нарушении ходьбы возникает вопрос о хирургическом восстановлении функции стопы. В таких ситуациях клиницисту приходится выбирать между вмешательствами, рассчитанными на восстановле-

ние активного контроля движений, и операциями, целью которых служит преимущественно стабилизация стопы в функционально выгодном положении [9, 10, 11].

Среди реконструктивных операций при хронической «висящей стопе» широко обсуждаются сухожильные переносы, в том числе Bridle, а также различные варианты тенодеза и изолированного переноса задней большеберцовой мышцы [12, 13, 14]. Операция Bridle ориентирована на восстановление активного управления биомеханикой стопы при ходьбе. Стабилизирующие вмешательства, напротив, в первую очередь удерживают стопу от свисания и улучшают безопасность передвижения, но не всегда обеспечивают сопоставимый объем динамического контроля [15, 16]. Следовательно, выбор операции должен определяться не только уровнем поражения и технической выполнимостью вмешательства, но и ожидаемым функциональным результатом у конкретного пациента.

Несмотря на большое число публикаций по поражениям малоберцового нерва, в литературе по-прежнему немного прямых клинических сравнений функциональной реконструкции и стабилизирующих операций, выполненных в сопоставимых группах и с едиными сроками наблюдения [8, 9, 14, 16]. Недостаточно полно описано и влияние предоперационных факторов - длительности нейропатии, возраста, исходного мышечного ресурса, пассивной коррекции стопы и реабилитационных возможностей больного — на выбор операции и последующий результат [11, 13, 15]. Именно поэтому изучение предикторов функционального исхода при синдроме «висящей стопы» на фоне нейропатии общего малоберцового нерва сохраняет научную и клиническую актуальность.

Цель исследования

Оценить функциональные исходы хирургического лечения синдрома «висящей стопы» при нейропатии общего малоберцового нерва, выявить предикторы результата и обосновать выбор хирургической тактики.

Материалы и методы

Исследование выполнено как одноцентровое проспективное сравнительное когортное исследование с параллельными группами. В анализ включены 27 последовательных пациентов с синдромом «висящей стопы» вследствие посттравматической или компрессионной нейропатии общего малоберцового нерва. Основную группу составили 14 пациентов после реконструкции по Bridle, контрольную – 13 пациентов после тенодеза. Средняя длительность послеоперационного наблюдения составила 2,8 ± 1,0 года (1,2–4,6 года).

Критериями включения служили клинически и по данным ЭНМГ подтвержденная посттравматическая или компрессионная нейропатия общего малоберцового нерва, отсутствие эффекта от консервативной терапии не менее 6 месяцев, стойкое выраженное нарушение активного тыльного сгибания стопы и пальцев, отсутствие фиксированных контрактур голеностопного сустава и достижение не менее 15° пассивного тыльного сгибания. В исследование не включали пациентов с системными неврологическими заболеваниями и генерализованными полинейропатиями, грубыми посттравматическими деформациями стопы и выраженным остеоартрозом голеностопного сустава. Все пациенты подписали информированное согласие; исследование выполнялось в соответствии с положениями Хельсинкской декларации.

Предоперационное обследование было унифицированным и включало сбор жалоб и анамнеза, клинический осмотр с оценкой походки, двигательного и чувствительного дефицита, тестирование мышечной силы, плантографию, рентгенографию голеностопного сустава в двух проекциях, электронейромиографию и консультацию невролога. До операции фиксировали исходные значения шкал AOFAS и ВАШ.

Хирургическая техника. Все операции выполняли в условиях регионарной или общей анестезии. При реконструкции по Bridle вмешательство было направлено на создание трехсухожильного комплекса, обеспечивающего тыльное сгибание и стабилизацию стопы во фронтальной и сагиттальной плоскостях. Через медиальный доступ выделяли сухожилие задней большеберцовой мышцы, пересекали его и проводили через межкостную мембрану в передний отдел голени. Затем через латеральный доступ мобилизовали сухожилие длинной малоберцовой мышцы и перемещали его к переднему отделу голени. На заключительном этапе выделяли сухожилие передней большеберцовой мышцы; к нему подшивали сухожилия задней большеберцовой и длинной малоберцовой мышц с формированием единого сухожильного комплекса. Интраоперационно контролировали длину сухожильных трансплантатов, равномерность натяжения и вектор тяги, чтобы избежать гиперкоррекции или недостаточного тыльного сгибания стопы [12, 13, 14].

В контрольной группе выполняли стабилизирующий тенодез. Вмешательство было направлено на удержание стопы в функционально выгодном положении. Сухожилия фиксировали при нейтральном или умеренно тыльном положении стопы с учетом пассивной подвижности голеностопного сустава и отсутствия фиксированной эквинусной контрактуры. При этом ожидаемым эффектом было уменьшение свисания стопы и повышение устойчивости при ходьбе, а не восстановление активных движений [11, 15].

После завершения вмешательства стопу фиксировали в положении легкого тыльного сгибания. Иммобилизацию сохраняли в течение 4–6 недель; в этот период нагрузку на оперированную конечность ограничивали. После снятия иммобилизации проводили поэтапное увеличение нагрузки, лечебную физкультуру, тренировку походки и, при необходимости, временное ортезирование.

После операции всем пациентам проводили стандартное послеоперационное лечение. Контрольные осмотры выполняли через 6 недель, 6 и 12 месяцев. Первичной конечной точкой была регистрация AOFAS. Дополнительно оценивали боль по ВАШ, сроки восстановления функции, потребность в ортезе и осложнения.

Статистический анализ выполняли в Statistica 10.0. Количественные показатели представлены как M±SD. Нормальность распределения проверяли критерием Шапиро–Уилка. Для межгрупповых сравнений использовали t-критерий Стьюдента, критерий Уэлча или критерий Манна–Уитни; категориальные данные сравнивали точным критерием Фишера. Статистически значимыми считали различия при $p < 0,05$.

Результаты

В исследование включены 27 пациентов: 14 после реконструкции по Bridle и 13 после тенодеза. По исходным клинико-функциональным показателям группы были сопоставимы: средний AOFAS до операции составлял 38,3 ± 5,2 балла в группе Bridle и 34,9 ± 5,9 балла в группе тенодеза (p=0,131), ВАШ — 6,74 ± 1,37 и 6,80 ± 0,77 балла соответственно (p=0,881). Показатели силы тыльных сгибателей по MRC и величина пассивной дорсифлексии также статистически значимо не различались (p>0,05). Вместе с тем пациенты группы тенодеза были старше (46,3 ± 6,6 против 40,9 ± 6,8 года; p=0,048), а длительность нейропатии до операции у них была больше (33,8 ± 12,6 против 21,4 ± 6,8 месяца; p=0,006).

Болевой синдром снижался в обеих группах на протяжении всего периода наблюдения. Через 6 недель ВАШ составила 4,23 ± 1,45 балла после Bridle и 4,97 ± 0,91 балла после тенодеза (p=0,128). Все пациенты обеих групп продолжали постоянное использование ортеза. Через 6 месяцев ВАШ снизилась до 2,6 ± 1,7 и 3,8 ± 0,9 балла соответственно, при этом различие между группами достигало статистической значимости (p=0,035); ортез сохраняли 57,1% пациентов группы Bridle и 61,5% группы тенодеза (p=1,0). Через 12 месяцев ВАШ составила 1,7 ± 1,4 и 2,4 ± 1,1 балла (p=0,171), ортез использовали 50,0% и 61,5% пациентов соответственно (p=0,704). К финальному визиту выраженность боли в обеих группах оставалась низкой - 1,4 ± 1,3 балла после Bridle и 2,3 ± 1,1 балла после тенодеза (p=0,074). Потребность в ортезе сохранялась у 50,0% и 69,2% пациентов соответственно (p=0,440).

Срок функционального восстановления был меньше в группе Bridle и составил 8,16 ± 0,94 месяца против 10,55 ± 1,08 месяца после тенодеза (p<0,001). Послеоперационные осложнения были в 1 случае из 14 (7,1%) после операции Bridle и у 4 из 13 (30,8%) после тенодеза (p=0,165). По одному инфекционно-воспалительному осложнению отмечено в каждой группе, тогда как несостоятельность сухожильного шва и ограничение объема движений наблюдали только после тенодеза.

Корреляционный анализ показал, что увеличение длительности нейропатии до операции было связано с более низким значением AOFAS через 12 месяцев ($\rho=-0,425$; p=0,027), а более высокий исходный балл AOFAS - с лучшим функциональным результатом через 12 месяцев ($\rho=0,435$; p=0,023). Статистически значимой связи исхода с возрастом, силой тыльного сгибания по MRC и величиной пассивной дорсифлексии не выявлено (p>0,05).

По данным однофакторного линейного регрессионного анализа, большая длительность нейропатии до операции ассоциировалась с более низким значением AOFAS через 12 месяцев, тогда как реконструкция по Bridle – с более высоким значением этого показателя по сравнению с тенодезом. Возраст значимого влияния на исход не оказывал (табл. 1).

Таблица 1

Влияние факторов на AOFAS через 12 месяцев (n=27)

Tab. 1

Impact of factors on AOFAS after 12 months (n=27)

Фактор (предиктор)	β	95% ДИ (нижн.)	95% ДИ (верхн.)	p	R^2
Длительность нейропатии до операции, мес	–0,46	–0,75	–0,16	0,004	0,288
Возраст, лет	–0,14	–0,72	0,43	0,609	0,011
Тип операции: Bridle vs тенодез	13,75	8,02	19,48	<0,001	0,494

Полученные данные показали, что различия между методами затрагивали не только функцию, но и динамику восстановления. В группе Bridle функциональное восстановление наступало раньше, а значения AOFAS на всех контрольных сроках были выше. В группе тенодеза также наблюдалось улучшение, однако оно преимущественно сводилось к стабилизации стопы при низком функциональном результате.

Обсуждение

В нашем исследовании реконструкция по Bridle ассоциировалась не только с более высоким итоговым AOFAS, но и с более ранним функциональным восстановлением, что указывает на иной характер восстановления по сравнению с тенодезом. Классическое описание метода, а также последующие клинические и биомеханические исследования показывают, что Bridle ориентирован

на восстановление активного контроля стопы и более физиологичного паттерна ходьбы [2, 10, 11]. Это согласуется с полученным в нашем исследовании преимуществом по шкале AOFAS и более ранними сроками функционального восстановления.

В отличие от Bridle, стабилизирующие вмешательства и традиционные сухожильные переносы в большей степени обеспечивают удержание стопы в функционально выгодном положении, но не всегда позволяют добиться сопоставимого динамического контроля движений [10, 11]. Поэтому выбор между этими методами не должен сводиться только к технической стороне операции; он должен учитывать ожидаемый тип восстановленной функции, ресурс донорских мышц, длительность денервации и реабилитационный потенциал пациента [8, 13].

Выявленное отрицательное влияние длительности нейропатии на функциональный результат имеет практическое значение. Оно подтверждает, что длительное выжидание при стойком моторном дефиците ухудшает перспективы восстановления и должно учитываться при определении сроков хирургического лечения [7, 9, 12]. При сохраненной пассивной коррекции голеностопного сустава, достаточном мышечном ресурсе и возможности полноценной реабилитации реконструкция по Bridle может рассматриваться как более предпочтительный вариант функциональной реконструкции.

В ситуациях, когда приоритетом является стабилизация стопы и обеспечение опоры, а восстановление активного динамического контроля ограничено, тенодез остается обоснованным вариантом хирургического лечения.

Заключение

В нашей когорте реконструкция по Bridle ассоциировалась с более высоким и более устойчивым функциональным результатом по сравнению с тенодезом. Наиболее значимыми факторами, влияющими на исход, являются тип операции и длительность нейропатии до хирургического вмешательства. Выбор метода должен основываться не только на анатомическом дефиците, но и на ожидаемом функциональном результате, сроках денервации и реабилитационном потенциале пациента.

Список литературы/References

1. Хижникова А.Е., Клочков А.С., Белова Н.В. и др. Синдром свисающей стопы: причины, клинико-инструментальная диагностика, биомеханические аспекты // *Нервные болезни*. – 2024 – №1 – С. 22-30. [Khizhnikova A.E., Klochkov A.S., Belova N.V. et al. Foot drop: causes, clinical and instrumental diagnostics, and biomechanics. *Nervous Diseases*. 2024;(1):22-30. (In Russ.)] https://doi.org/10.24412/2226-0757-2024-13057

2. S*tewart J.D. Foot drop: where, why and what to do?* Pract Neurol. 2008;8(3):158-169. https://doi.org/10.1136/jnnp.2008.149393

3. Carolus A.E., Becker M., Cuny J. et al. The interdisciplinary management of foot drop. Dtsch Arztebl Int. 2019;116(20):347-354. https://doi.org/10.3238/arztebl.2019.0347

4. Лунева И.Е., Гришина Д.А., Супонева Н.А. Нейропатия малоберцового нерва: общие подходы к диагностике и терапии // *Нервно-мышечные болезни*. – 2022 – Т. 12 – №4 – С. 29-36. [Luneva I.E., Grishina D.A., Suponeva N.A. Peroneal nerve palsy (injury) in fibular tunnel syndrome. *Neuromuscular Diseases*. 2022;12(4):29-36. (In Russ.)] https://doi.org/10.17650/2222-8721-2022-12-4-29-36

5. Яриков А.В., Макеева О.А., Байтингер А.В. и др. Синдром фибулярного канала: современные принципы диагностики и лечения // *Врач*. – 2023 – Т. 34 – №11 – С. 5-9. [Yarikov A.V., Makeeva O.A., Baitinger A.V. et al. Fibular canal syndrome: modern principles of diagnosis and treatment. *Vrach*. 2023;34(11):5-9. (In Russ.)] https://doi.org/10.29296/25877305-2023-11-01

6. Poage C., Roth C., Scott B. Peroneal nerve palsy: evaluation and management. *J Am Acad Orthop Surg*. 2016;24(1):1-10. https://doi.org/10.5435/JAAOS-D-14-00420

7. Бутримова С.В., Яриков А.В., Игнатьева О.И. и др. Фибулярный туннельный синдром: современные принципы диагностики и лечения // *Здравоохранение Югры: опыт и инновации*. – 2024 – №2 – С. 39-55. [Butrimova S.V., Yarikov A.V., Ignatyeva O.I. et al. Fibular tunnel syndrome: modern principles of diagnosis and treatment. *Healthcare of Ugra: Experience and Innovations*. 2024;(2):39-55. (In Russ.)].

8. Халимов А.Р., Мирзабаев М.Ж., Курмаев И.Т. и др. Поражения малоберцового нерва в практике невролога и нейрохирурга // *Нейрохирургия и неврология Казахстана*. – 2023. – №1 – С. 17-24. [Khalimov A.R., Mirzabaev M.Zh., Kurmaev I.T. et al. Peroneal nerve lesions in the practice of a neurologist and a neurosurgeon. *Neurosurgery and Neurology of Kazakhstan*. 2023;(1):17-24. (In Russ.)] https://doi.org/10.53498/24094498_2023_1_17

9. Воеводкина А.Ю., Назаров А.С., Беляков Ю.В. и др. Результаты хирургического лечения заболеваний и повреждений малоберцового нерва // *Российский нейрохирургический журнал имени профессора А.Л. Поленова*. – 2024 – Т. 16 – №3 – С. 10-17. [Voevodkina A.Yu., Nazarov A.S., Belyakov Yu.V. et al. Aspects of surgical treatment of diseases and injuries of the peroneal nerve. *Russian Neurosurgical Journal named after Professor A.L. Polenov*. 2024;16(3):10-17. (In Russ.)] https://doi.org/10.56618/2071-2693_2024_16_3_10

10. Башлачев М.Г., Евзиков Г.Ю., Парфенов В.А. Болевой синдром при компрессионной невропатии общего малоберцового нерва на уровне головки малоберцовой кости // *Российский журнал боли*. – 2021 – Т. 19 – №3 – С. 26-30. [Bashlachev M.G., Evzikov G.Yu., Parfenov V.A. Pain syndrome following compression-induced common peroneal nerve neuropathy.

Russian Journal of Pain. 2021;19(3):26-30. (In Russ.)] https://doi.org/10.17116/pain20211903126

11. Vigasio A., Marcoccio I., Patelli A. et al. New tendon transfer for correction of drop-foot in common peroneal nerve palsy. *Clin Orthop Relat Res*. 2008;466(6):1454-1466. https://doi.org/10.1007/s11999-008-0249-9

12. Rodriguez R.P. The Bridle procedure in the treatment of paralysis of the foot. *Foot Ankle*. 1992;13(2):63-69. https://doi.org/10.1177/107110079201300203

13. Hastings M.K., Sinacore D.R., Woodburn J. et al. Kinetics and kinematics after the Bridle procedure for treatment of traumatic foot drop. *Clin Biomech (Bristol)*. 2013;28(5):555-561. https://doi.org/10.1016/j.clinbiomech.2013.04.008

14. Johnson J.E., Paxton E.S., Lippe J. et al. Outcomes of the Bridle procedure for the treatment of foot drop. *Foot Ankle Int*. 2015;36(11):1287-1296. https://doi.org/10.1177/1071100715593146

15. Park J.S., Casale M.J. Posterior tibial tendon transfer for common peroneal nerve injury. *Clin Sports Med*. 2020;39(4):819-828. https://doi.org/10.1016/j.csm.2020.07.003

16. Carlson Strother C., Dittman L.E. et al. Surgical management of peroneal nerve injuries. *Acta Neurochir (Wien)*. 2023;165(9):2573-2580. https://doi.org/10.1007/s00701-023-05727-y

Информация об авторах:

Григорян Арцрун Андраникович, аспирант кафедры травматологии и ортопедии, Российский университет дружбы народов имени Патриса Лумумбы, Москва, Россия. ORCID: 0000-0003-0677-2960; e-mail: Artsrun3204@mail.ru.

Макинян Левон Гагикович, канд. мед. наук, доцент кафедры травматологии и ортопедии, Российский университет дружбы народов имени Патриса Лумумбы, Москва, Россия; заведующий отделением ортопедии, Городская клиническая больница им. В.П. Демихова Департамента здравоохранения города Москвы, Москва, Россия. ORCID: 0000-0002-8813-143X; e-mail: dr.makinyan@gmail.com.

Подлесная Анна Александровна, аспирант кафедры травматологии, ортопедии и хирургии катастроф, Первый Московский государственный медицинский университет им. И.М. Сеченова Минздрава России (Сеченовский Университет), Москва, Россия. ORCID: 0000-0002-6694-0199; e-mail: dr.podlesnaya@mail.ru.

Иманкулов Михаил Александрович, аспирант кафедры травматологии и ортопедии, Российский университет дружбы народов имени Патриса Лумумбы, Москва, Россия. ORCID: 0000-0002-4398-1801; e-mail: Mikhail.Imankulov@mail.ru.

Абу Заалан Вессам Мусса, канд. мед. наук, ассистент кафедры травматологии и ортопедии, Российский университет дружбы народов имени Патриса Лумумбы, Москва, Россия. ORCID: 0000-0003-3922-3052; e-mail: wsameeexx@gmail.com.

Автор, ответственный за переписку:

Григорян Арцрун Андраникович; e-mail: Artsrun3204@mail.ru.

Information about the authors

Artsrun A. Grigoryan, PhD student, Department of Traumatology and Orthopedics, Patrice Lumumba Peoples' Friendship University of Russia, Moscow, Russia.

ORCID: 0000-0003-0677-2960; e-mail: Artsrun3204@mail.ru.

Levon G. Makinyan, Cand. Sci. (Med.), Associate Professor, Department of Traumatology and Orthopedics, Patrice Lumumba Peoples' Friendship University of Russia, Moscow, Russia; Head of the Orthopedic Department, V.P. Demikhov City Clinical Hospital of the Moscow Healthcare Department, Moscow, Russia. ORCID: 0000-0002-8813-143X; e-mail: dr.makinyan@gmail.com.

Anna A. Podlesnaya, postgraduate student, Department of Traumatology, Orthopedics and Disaster Surgery, I.M. Sechenov First Moscow State Medical University / Sechenov University, Moscow, Russia. ORCID: 0000-0002-6694-0199; e-mail: dr.podlesnaya@mail.ru.

Mikhail A. Imankulov, postgraduate student, Department of Traumatology and Orthopedics, Patrice Lumumba Peoples' Friendship University of Russia, Moscow, Russia. ORCID: 0000-0002-4398-1801; e-mail: Mikhail.Imankulov@mail.ru.

Abu Zaalan Vessam Mussa, Cand. Sci. (Med.), Assistant, Department of Traumatology and Orthopedics, Patrice Lumumba Peoples' Friendship University of Russia, Moscow, Russia. ORCID: 0000-0003-3922-3052; e-mail: wsameeexx@gmail.com.

Corresponding author:

Artsrun A. Grigoryan; e-mail: Artsrun3204@mail.ru.

УДК 617-089.844

© Карташов Е.А., Вавилов М.А., Чуприн А.Г., Антипкина Я.А., Соколов А.Г., Маслова Е. Ю., Котова Т.В., Шмельков А.В., Седенкова Д.Д., 2026

Оригинальное исследование / Original research

ЛОКАЛИЗАЦИЯ ПОВРЕЖДЕНИЯ МЕДИАЛЬНОЙ ПАТЕЛЛОФЕМОРАЛЬНОЙ СВЯЗКИ ПОСЛЕ ОСТРОГО ДИСПЛАСТИЧЕСКОГО ВЫВИХА НАДКОЛЕННИКА

Е.А. КАРТАШОВ[1], М.А. ВАВИЛОВ[2], А.Г. ЧУПРИН[1], Я.А. АНТИПКИНА[1], А.Г. СОКОЛОВ[1], Е.Ю. МАСЛОВА[2], Т.В. КОТОВА[2], А.В. ШМЕЛЬКОВ3, Д.Д. СЕДЕНКОВА[3]

[1] Государственное бюджетное учреждение здравоохранения Ярославской области "Областная детская клиническая больница" Ярославль, 150042, Россия

[2] Федеральное государственное бюджетное образовательное учреждение высшего образования «Ярославский государственный медицинский университет» Министерства здравоохранения Российской Федерации, Ярославль, 150000, Россия

[3] Федеральное государственное бюджетное образовательное учреждение высшего образования «Самарский государственный медицинский университет» Министерства здравоохранения Российской Федерации, Самара, 443099, Россия

Аннотация

Введение. Вывих надколенника – один из самых частых травматических повреждений коленного сустава у детей и подростков. Медиальная пателлофеморальная связка (МПФС) является основным мягкотканным ограничителем, чуть меньшая роль отводится медиальной косой мышце бедра. На сегодняшний день нет отечественных исследований по анализу локализации повреждения МПФС. В этой статье мы ретроспективно проанализировали локализацию повреждения МПФС после первичного вывиха надколенника. Также мы оценили расстояние TT-TG и высоту стояния надколенника.

Цель работы – проанализировать локализацию повреждения МПФС после первичного вывиха надколенника на основании МРТ сканов. Оценить расстояние TT-TG и высоту стояния надколенника в выбранной когорте пациентов.

Материалы и методы. Мы ретроспективно рассмотрели МРТ-сканы 45 пациентов за четырехлетний период. МРТ-сканы были независимо рассмотрены двумя рентгенологами, прошедшими повышение квалификации по МРТ-диагностике, и двумя травматологами-ортопедами, регулярно оперирующими детей с патологией коленных суставов.

Результаты. Повреждение МПФС в области прикрепления к надколеннику выявлено у 34 пациентов (76%), изолированно в зоне прикрепления к бедренной кости у 0 (0%), комбинированное повреждение у 10 (22,22%); признаки частичного повреждения тела МПФС с комбинацией отрыва костного фрагмента от надколенника у двух (4,44%) пациентов. Повреждение дистальной порции VMO обнаружено у 28 из 45 пациентов (62,22 %). Среднее значение коэффициента Инсалл-Сальвати для когорты составило 1,22 (диапазон 0,83-1,6), при этом у 24 (53%) пациентов измерения были выше 1.2, что указывало на patella alta. TT-TG расстояние составляло в среднем 12,38 мм (диапазон 3,6–22,7 мм) и оценивалось как повышенное у 4 пациентов (8.9 %), пограничное у 7 пациентов (15.6%) и нормальное у 34 (75.6 %).

Заключение: Чаще всего МПФС повреждается в зоне ее крепления к надколеннику. Также большая частота локализации повреждения в бедренной порции медиальной косой мышцы бедра и комбинированные повреждения. Изолированного разрыва тела МПФС, а также отрыва бедренной части при первичном вывихе не выявлено. Это исследование подчеркивает пользу МРТ в характеристике моделей травм и имеет значение для выбора метода хирургического вмешательства.

Ключевые слова: вывих надколенника, дисплазия надколенно-бедренного сустава, МРТ коленного сустава, patella alta, повреждение медиальной пателло-феморальной связки.

Источник финансирования. Исследование не имело спонсорской поддержки.

Конфликт интересов: авторы декларируют отсутствие явных и потенциальных конфликтов интересов, связанных с публикацией настоящей статьи.

Для цитирования: Карташов Е.А., Вавилов М.А., Чуприн А.Г., Антипкина Я.А., Соколов А.Г., Маслова Е. Ю., Котова Т.В., Шмельков А.В., Седенкова Д.Д. Локализация повреждения медиальной пателлофеморальной связки после острого диспластического вывиха надколенника. *Кафедра травматологии и ортопедии*. 2026; 2: 28–35.

Этическая экспертиза. Пациенты подписали добровольное информированное согласие на участие в исследовании и дали согласие на обработку и публикацию клинического материала. Исследование одобрено этическим комитетом.

MEDIAL PATELLOFEMORAL INJURY LOCALISATION AFTER ACUTE DYSPLASTIC PATELLA DISLOCATION

EGOR A. KARTASHOV[1], MAXIM A. VAVILOV [2], ALEXEY G. CHUPRIN [1], YANA A. ANTIPKINA [1], ALEXANDER G. SOKOLOV [1], ELENA Y. MASLOVA [2], TATYANA V. KOTOVA 2, ANDREY V. SHMELKOV 3, DARYA D. SEDENKOVA [3]

[1] The State Medical Institution of the Regional Children's Clinical Hospital, Yaroslavl, 150042, Russia
[2] Federal State Budgetary Educational Institution of Higher Education "Yaroslavl State Medical University" of the Ministry of Healthcare of the Russian Federation, Yaroslavl, 150000, Russia
[3] Federal State Budgetary Educational Institution of Higher Education «Samara State Medical University» of the Ministry of Healthcare of the Russian Federation, Samara, 443099, Russia

Abstract
Patellar dislocation is one of the most common traumatic injuries of the knee joint in children and adolescents. The medial patellofemoral ligament (MPFL) is the main soft-tissue limiting factor that prevents lateral patellar dislocation. The medial oblique muscle of the thigh plays an important role in stabilizing the patella. However, there are currently no domestic studies on analyzing the localization of MPFL damage. In this article, we retrospectively analyzed the localization of MPFL damage after primary patellar dislocation. We also estimated the TT-TG distance and the standing height of the patella.
Objective. Perform an analysis the localization of the MPFL damage after the initial patellar dislocation based on MRI scans. To evaluate the TT-TG distance and patellar height in the selected cohort of patients.
Materials and methods. We retrospectively reviewed the MRI scans of 45 patients over a 4-year period; the MRI scans were independently reviewed by two radiologists who had completed advanced training in MRI diagnostics and two orthopedic surgeons who regularly operate on children with knee joint pathology.
Results. Damage to the MPFL in the area of attachment to the patella was detected in 34 out of 45 patients (76%), isolated in the area of attachment to the femur in 0 out of 45 (0%). Combined damage occurred in 10 out of 45 (22.22%). 2 out of 45 showed signs of partial damage to the body of the MPFL with a combination of separation of a bone fragment from the patella. Damage to the distal portion of the VMO was detected in 28 of 45 patients (62.22%). The average value of the Insall-Salvati coefficient for the cohort was 1.22 (range 0.83-1.6), while in 24 (53%) patients the measurements were higher than 1.2, indicating patella alta. The TT-TG distance averaged 12.38 mm (range 3.6-22.7 mm) and was assessed as elevated in 4 patients (8.9%), borderline in 7 patients (15.6%) and normal in 34 (75.6%);
Conclusion. Most often, the MPFL is damaged in the area of its attachment to the patella. There is also a high frequency of localization of damage in the femoral portion of the medial oblique thigh muscle and combined injuries. There was no isolated rupture of the MPFL body, as well as separation of the femoral part during primary dislocation. This study highlights the usefulness of MRI in characterizing injury patterns and is important for choosing a surgical intervention method.

Key words: dislocation of the patella, dysplasia of the patella-femoral joint, MRI of the knee joint, patella alta, medial patello-femoral ligament injury

Conflict of interests: the authors declare no conflict of interest

Funding: the study had no sponsorship

For citation: Kartashov E.A., Vavilov M.A., Chuprin A.G., Antipkina Y.A., Sokolov A.G., Maslova E.Y., Kotova T.V., Shmelkov A.V., Sedenkova D.D. Medial patellofemoral injury localisation after acute dysplastic patella dislocation. *Department of Traumatology and Orthopedics*. 2026; 2: 28–35.

DOI: 10/17238/issn2226-2016.2026.2.28-35

Введение

Вывих надколенника один из самых частых травматических повреждений коленного сустава у детей и подростков. Его частота колеблется от 23 до 43 на 100 000 человеколет и является самой высокой среди подростков в возрасте от 14 до 18 лет [1]. Из них 96% приходится на диспластический вывих надколенника [2]. Большинство врачей используют магнитно-резонансную томографию как основной метод диагностики [3].

Отдельно стоит упомянуть о роли медиальной пателлофеморальной связки (МПФС) в обеспечении стабильности надколенника. МПФС является основным мягкотканным ограничивающим фактором для латерального вывиха надколенника [4,5,6]. Она берет начало сразу за медиальным надмыщелком бедренной кости, лежит поверхностно по отношению к капсуле коленного сустава и прикрепляется к верхнемедиальной части надколенника [7]. С точки зрения биомеханики МПФС изолированно обеспечивает

приблизительно 50% ограничения латерального смещения надколенника, на основании исследований трупного материала [5,6,8]. Ее максимальный вклад в стабильность надколенника происходит во время движения сгибания в коленном суставе от 0 до 30 градусов [9]. Однако при изменении анатомии надколенно-бедренного сустава или высоком стоянии надколенника ее функция как медиального стабилизатора значительно возрастает [10,11]. При первичном вывихе надколенника повреждение МПФС происходит в 78–94% [12,13]. Vastus medialis obliquus (VMO) также участвует в ограничении латерального смещения надколенника, и в своей дистальной порции является частью МПФС [12]. Некоторые хирургические протоколы включают в себя восстановление этой структуры с высокой степенью удовлетворенности пациентов в отдаленном периоде [16].

На основании статей с высоким импакт фактором доказано, что МРТ имеет 85% чувствительности и 70% точности для диагностики разрывов МПФС [14]. При этом по результатам МРТ от 78% до 100% МПФС частично или полностью разрываются после острых латеральных вывихов надколенника [15].

На сегодняшний день было опубликовано множество статей о методиках, освещающих различные стратегии восстановления или реконструкции МПФС, однако ни в одной из них не описывается локализация повреждения. Для планирования эффективной хирургической реконструкции или восстановления этой связки необходимо четкое понимание локализации повреждения связки. Помимо этого, исследуя МРТ-сканы, можно определить частоту встречаемости у паицентов с вывихом надколенника других предрасполагающих факторов, таких как расстояние TT-TG, индекс высоты стояния надколенника.

Цель работы – на основании тщательного отбора пациентов, проанализировать локализацию повреждения МПФС при остром латеральном вывихе надколенника на МРТ сканах, а также рассмотреть встречаемость высокого стояния надколенника в исследуемой когорте пациентов, среднее значение расстояния между бугристостью большеберцовой кости и трохлеарной вырезкой (TT-TG).

Материалы и методы

Отбор пациентов. Мы ретроспективно рассмотрели МРТ-сканы 45 пациентов за четырехлетний период (2021–2024 гг.), описания которых содержали поисковые термины: «повреждение медиального удерживателя надколенника», «состояние после вывиха надколенника». Кроме того, мы провели поиск записей аналогичных пациентов клиники, госпитализированных с диагнозом «вывих надколенника». Критериями включения пациентов в исследование было наличие клинически и рентгенологически подтвержденного острого вывиха надколенника давностью менее одного месяца, дисплазия надколенно-бедренного сустава (Dejour тип B, D). Критериями исключения стали пациенты с нарушением торсионного профиля нижних конечностей, нормальная анатомия надколенно-бедренного сустава, привычный вывих надколенника, операции на коленном суставе в анамнезе, дети с подтвержденными синдромами, затрагивающими строение соединительной ткани. У всех исследуемых получено информированное добровольное согласие.

Методика МРТ. Наша методика обследования состояла из следующего протокола многоплоскостной многопоследовательной МРТ колена: коронарное T1-взвешенное (T1-W) спин-эхо, сагиттальное T2-взвешенное быстрое спин-эхо T2-W с насыщением жиром, сагиттальная, корональная и аксиальная протонная плотность (PD). Толщина среза варьировалась от 3 мм до 5 мм, с матрицей 256×352 и двумя возбуждениями. Поле зрения было установлено для охвата патологии 16-18 см. Все МР-исследования проводились с использованием специальных катушек для конечностей на аппарате 1,5-T MR GE (General Electric Medical Systems, США) Voyager. Положение коленного сустава во время исследования 30°сгибания

Методика оценки МРТ. МРТ-сканы были независимо рассмотрены 2 рентгенологами, прошедшими повышения квалификации по МРТ-диагностике, имеющими стаж в описании МРТ коленного сустава более 7 лет, и 2 травматологами-ортопедами, регулярно выполняющими операции на коленном суставе (75-100 в год) со стажем таких операций более 7 лет, при этом разногласия были установлены на основе консенсуса. Снимки МРТ были просмотрены на предмет зоны повреждения волокон МПФС. Для проверки потенциально острой зоны повреждения МПФС на основе разрыва или прерывистости связки, рассматриваемая область была подтверждена наличием отека окружающих мягких тканей на изображениях PD FS (рис. 1).

Значения Каппа, представляющие согласие между наблюдателями, были рассчитаны для описания надежности измерений и проанализированы в соответствии с ранее описанными критериями. Значения от 0,81 до 1,00 указывают на отличное соответствие; от 0,61 до 0,80 — существенное соответствие; от 0,41 до 0,60 — умеренное соответствие; от 0,21 до 0,40 — удовлетворительное соответствие и от 0,00 до 0,20 — плохое соответствие. МПФС анализировалась на аксиальных, сагиттальных и коронарных T2-взвешенных изображениях в соответствии с методами, описанными Elias и соавторами [17]. Анатомия МПФС наблюдалась как волокна с низкой интенсивностью сигнала, пересекающие верхние две трети медиального края надколенника до приводящего бугорка (AT) ниже VMO [17, 18]. Структура МПФС была разделена на 3 области: I. бедренная часть, II. средняя часть и III. прикрепление к надколеннику — согласно Balcarek и др. [19] (рис. 1). Волокна МПФС в местах прикрепления к бедру

и надколеннику были определены как нормальные, частично разрушенные или полностью разрушенные. Частичный разрыв определялся при повреждении с наличием интралигаментарного отека (рис. 2), а полный разрыв определялся при повреждении волокон с наличием окружающего отека (рис. 4). Повреждение VMO определялось на аксиальных изображениях (рис. 4). Высота стояния надколенника измерялась при помощи индекса Инсалл-Сальвати как обладающего наибольшей чувствительностью для МРТ исследования по сравнению с другими индексами [20, 21]. Измерения проводились с использованием сагиттальных срезов на срединном сагиттальном изображении.

Результаты

Повреждение МПФС в области прикрепления к надколеннику выявлено у 34 из 45 пациентов (76%) (рис. 2), изолированно в зоне прикрепления к бедренной кости у 0 из 45 (0%) (рис. 3). Комбинированное повреждение с повышением МР сигнала как в местах прикрепления МПФС к бедренной, так и в местах прикрепления МПФС к надколеннику у 10 из 45 (22,22%). У 2 из 45 (4,44%) признаки частичного повреждения тела МПФС с комбинацией отрыва от надколенника. Повреждение бедренной порции VMO было обнаружено у 28 из 45 пациентов (62,22 %) (рис. 4). Анализ характера повреждений между мальчиками и девочками не выявил существенной разницы в соотношении повреждений, полученных в различных анатомических зонах, в зависимости от пола. Среднее значение коэффициента Инсалл Сальвати для когорты составило 1,22 (диапазон 0,83-1,6), при этом у 24 (53%) пациентов значение было выше 1,2, что указывало на patella alta. Не было обнаружено значимой связи между значением индекса Инсалл-Сальвати и зоной повреждения МПФС. TT-TG расстояние составляло в среднем 12,38 мм (диапазон 3,6-22,7 мм) и оценивалось как повышенное у 4 пациентов (8,9%), пограничное у 7 пациентов (15,6%) и нормальное у 34 (75,6%). Каппа-анализ между независимыми наблюдателями, проведенный для определения локализации повреждений, имеет значение 0,8, что указывает на высокое соответствие.

Обсуждение

Это исследование могло быть намного объемнее, если бы мы включили хроническую нестабильность надколенника, однако благодаря отеку мягких тканей в острую стадию травмы мы можем более точно определить локализацию повреждения МПФС при первичном вывихе надколенника. В этом же кроется уникальность этого исследования. Во множестве отечественных исследований есть тезисы как о роли МПФС в стабилизации надколенника, так и о разнообразии методов ее хирургической коррекции [16, 22-27]. Однако ни в одном из них не говорится о локализации повреждения МПФС после острого вывиха надколенника и, следовательно, невозможно добиться унифицированного подхода к лечению его нестабильности, так как не рассматриваются важные звенья его патомеханики. В иностранной литературе результаты аналогичных работ о локализации повреждения являются противоречивыми. Zaidi и др. исследуют пациентов с различными по давности вывихами [28], Elias и др. исследуют разные возрастные группы пациентов [17]. В самом обширном на сегодняшний день исследовании острого вывиха надколенника Seeley и др. включают в исследуемую когорту пациентов с отсутствием дисплазии пателло-феморального сустава, однако их тезисы по поводу повреждения VMO являются многообещающими [29]. Это доказывает успешные результаты хирургического лечения пациентов с данной локализацией травмы [16]. Мы в своей работе как и Kepler и др., полагались на острый отек мягких тканей на МР-изображениях для подтверждения областей предполагаемого структурного повреждения МПФС и повышения точности идентификации зоны травмы [30], а также включили в исследование пациентов исключительно с дисплазией пателло-феморального сустава, что уменьшает разброс статистических данных и соответствует тезису о влиянии дисплазии на вывих надколенника. Отсутствие повреждения тела МПФС делает необоснованным применение методики Yamamoto [34] для стабилизации надколенника после его вывиха. Увеличение высоты стояния надколенника в когорте исследуемых пациентов не противоречит ранним исследованиям о встречаемости ее при вывихах надколенника. Однако нам не встречались исследования, где бы увеличения высоты стояния надколенника рассматривалось у пациентов с диагностированной дисплазией. В обществе травматологов широко приобрела популярность операция по транспозиции бугристости большеберцовой кости [32], однако встречаемость повышенных значений TT-TG при вывихе составляет лишь 8,9 % и основываясь на исследованиях [33] в большей степени указывает на нарушение ротационного профиля, следовательно изолированная транспозиция бугристости может иметь низкий шанс успеха при профилактике повторного вывиха надколенника.

На наш взгляд, данное исследование является важным для понимания всего каскада повреждений после вывиха надколенника. Их понимание необходимо для выбора наиболее подходящего метода лечения. Таким образом, у детей с открытыми зонами роста в случае отрыва МПФС от бедренной кости при безуспешном консервативном лечении мы будем склоняться к динамической реконструкции МПФС. Напротив, при повреждении в области надколенника мы можем успешно применять методы анатомического восстановления МПФС у детей всех возрастов и задуматься о реконструкции МПФС у детей с закрытыми зонами роста. Повреждение VMO заставит нас задуматься о восста-

новлении мышечного баланса хирургическим путем [31]. Ко всему прочему, учитывая отсутствие значительного вклада таких состояний как patella alta, увеличение TT-TG, можем задуматься о снижении объема оперативного вмешательства, что напрямую снизит сроки реабилитации.

Заключение

Таким образом, в исследуемой когорте пациентов в структуре МПФС чаще всего повреждается место крепления к надколеннику. Также часто повреждается бедренная порция VMO. Изолированных отрывов МПФС от бедра и тотального повреждения тела МПФС обнаружено не было. Результаты исследования дают возможность более точно оценить локализацию повреждения МПФС и других стабилизаторов надколенника после острого его вывиха, что важно при выборе той или иной тактики оперативного или консервативного лечения. Также мы можем судить о низкой встречаемости увеличения расстояния TT-TG в исследуемой когорте, и значительной частоте встречаемости высокого стояния надколенника. Однако первостепенную роль в развитии вывиха играет дисплазия надколенно-бедренного сустава. Это исследование подчеркивает пользу МРТ в характеристике моделей травм и имеет значение при выборе хирургического вмешательства для воздействия на факторы, способствующие повторному вывиху.

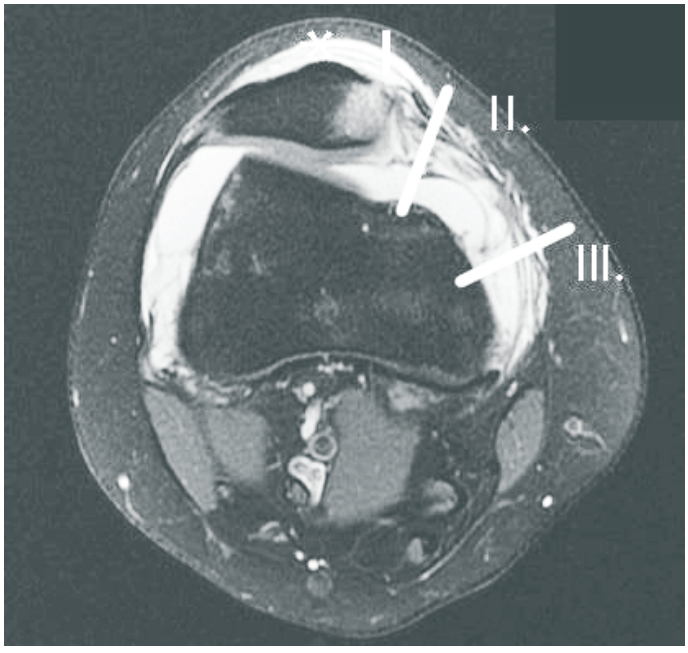

Рисунок 1. Звездочкой показан отек мягких тканей, римскими цифрами – зоны повреждения МПФС (объяснение в тексте)

Fig. 1. The asterisk shows the swelling of the soft tissues, the Roman numerals indicate the areas of damage to the MPFL (explanation in the text)

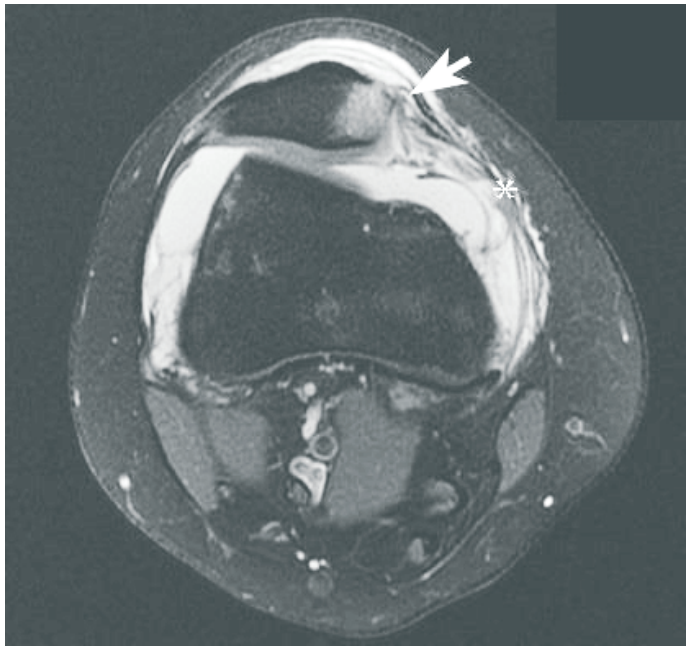

Рисунок 2. Звездочкой показан интралигаментарный отек МПФС, стрелкой – зона повреждения МПФС при вывихе

Fig. 2. The asterisk shows the intraligmental edema of the MPFL, the arrow shows the area of damage to the MPFL during dislocation



Рисунок 3. Стрелкой показано наличие полного отрыва бедренной части МПФС

Fig. 3. The arrow shows the presence of a complete separation of the femoral part of the MPFL

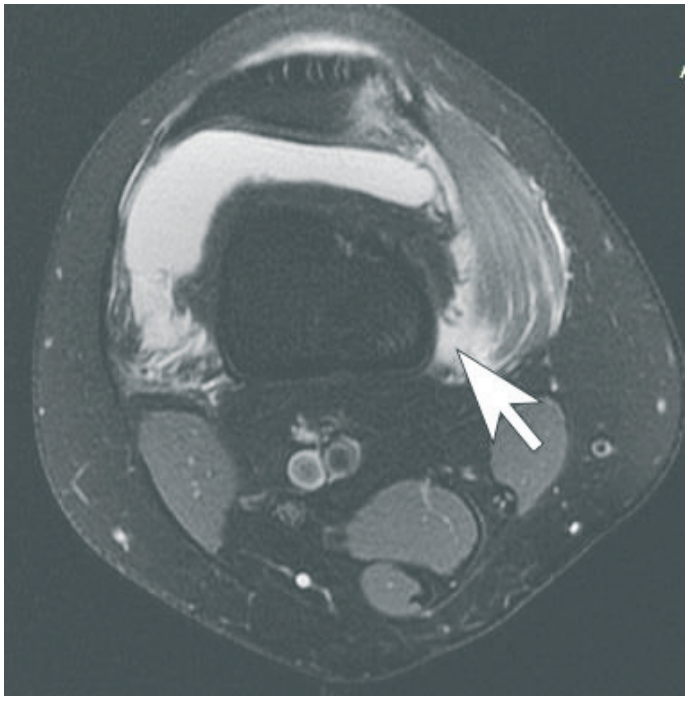

Рисунок 4. Стрелкой показано повреждение бедренной порции VMO
Fig. 4. The arrow shows damage to the femoral portion of the VMO

Список литературы/References:

1.Sanders TL, Pareek A, Hewett TE, et al. Incidence of first-time lateral patellar dislocation: a 21-year population-based study. *Sports Health*. 2018;10(2):146-151. doi: 10.1177/1941738117725055.

2. Dejour H, Walch G, Nove-Josserand L, et al. Factors of patellar instability: an anatomic radiographic study. *Knee Surg Sports Traumatol Arthrosc*. 1994;2(1):19-26. doi: 10.1007/BF01552649.

3.VandenBerg CD, Sarkisova N, Lee Pace J,et al. PRiSM Patellofemoral Instability RIG Study Group; Green DW. *Current practice trends in the surgical management of patellofemoral instability: a survey of the Paediatric Research in Sports Medicine (PRiSM) Society*. 2021;15(6):571-576. doi: 10.1302/1863-2548.15.210084.

4. Boden BP, Pearsall AW, Garrett WE Jr, Feagin JA Jr. Patellofemoral Instability: Evaluation and Management. *J Am Acad Orthop Surg*. 1997;5(1):47-57. doi: 10.5435/00124635-199701000-00006.

5. Conlan T, Garth WP, Lemons JE. Evaluation of the medial soft-tissue restraints of the extensor mechanism of the knee. *J Bone Joint Surg Am*. 1993;75(5):682-93. doi: 10.2106/00004623-199305000-00007.

6. Desio SM, Burks RT, Bachus KN. Soft tissue restraints to lateral patellar translation in the human knee. *Am J Sports Med*. 1998;26(1):59-65. doi: 10.1177/03635465980260012701.

7. Feller JA, Feagin JA, Garrett WE. The medial patellofemoral ligament revisited: an anatomical study. *Knee Surg Sports Traumatol Arthrosc*. 1993;1(3-4):184-6. doi: 10.1007/BF01560202.

8. Hautamaa PV, Fithian DC, Kaufman KR, et al. Medial soft tissue restraints in lateral patellar instability and repair. *Clin Orthop Relat Res*. 1998;(349):174-82. doi: 10.1097/00003086-199804000-00021.

9. Van Kampen A, Huiskes R. The three-dimensional tracking pattern of the human patella. *J Orthop Res*. 1990;8(3):372-82. doi: 10.1002/jor.1100080309.

10. Dejour H, Walch G, Neyret P, Adeleine P. Dysplasia of the femoral trochlea. *Rev Chir Orthop Reparatrice Appar Mot*. 1990;76(1):45-54.

11. Heino Brechter J, Powers CM. Patellofemoral stress during walking in persons with and without patellofemoral pain. *Med Sci Sports Exerc*. 2002;34(10):1582-93. doi: 10.1097/00005768-200210000-00009.

12. Chahla J., Smigielski R., LaPrade R.F., Fulkerson J.P. An updated overview of the anatomy and function of the proximal medial patellar restraints (medial patellofemoral ligament and the medial quadriceps tendon femoral ligament). *Sports Med Arthrosc Rev*. 2019;27:136–142. doi: 10.1097/JSA.0000000000000252.

13. Kluczynski MA, Miranda L, Marzo JM. Prevalence and Site of Medial Patellofemoral Ligament Injuries in Patients With Acute Lateral Patellar Dislocations: A Systematic Review and Meta-analysis. *Orthop J Sports Med*. 2020;8(12):2325967120967338. doi: 10.1177/2325967120967338.

14. Sanders TG, Morrison WB, Singleton BA, et al. Medial patellofemoral ligament injury following acute transient dislocation of the patella: MR findings with surgical correlation in 14 patients. *J Comput Assist Tomogr*. 2001;25(6):957-62. doi: 10.1097/00004728-200111000-00021.

15. Dietrich TJ, Fucentese SF, Pfirrmann CW. Imaging of Individual Anatomical Risk Factors for Patellar Instability. *Semin Musculoskelet Radiol*. 2016;20(1):65-73. doi: 10.1055/s-0036-1579675.

16. Миленин О.Н., Джоджуа А.В., Баранов К.Е. Оперативное лечение вывиха надколенника в остром периоде. Вестник Национального медико-хирургического Центра им. Н. И. Пирогова. –2007. – Т 1. – С. 86-88. [Milenin O.N., Jojua A.V., Baranov K.E., Surgical treatment for patellar dislocation in the acute phase. *Bulletin of Pirogov national medical & surgical center*. 2007;2(1):86-88. (in Russ.)]

17. Elias DA, White LM, Fithian DC. Acute lateral patellar dislocation at MR imaging: injury patterns of medial patellar soft-tissue restraints and osteochondral injuries of the inferomedial patella. *Radiology*. 2002;225(3):736-43. doi: 10.1148/radiol.2253011578.

18. Nomura E. Classification of lesions of the medial patello-femoral ligament in patellar dislocation. *Int Orthop*. 1999;23(5):260-3. doi: 10.1007/s002640050366.

19. Balcarek P, Ammon J, Frosch S, et al. Magnetic resonance imaging characteristics of the medial patellofemoral ligament lesion in acute lateral patellar dislocations considering trochlear dysplasia, patella alta, and tibial tuberosity-trochlear groove distance. *Arthroscopy*. 2010;26(7):926-35. doi: 10.1016/j.arthro.2009.11.004.

20.Verhulst FV, van Sambeeck JDP, Olthuis GS, et al. Patellar height measurements: Insall-Salvati ratio is most reliable method. *Knee Surg Sports Traumatol Arthrosc*. 2020;28(3):869-875. doi: 10.1007/s00167-019-05531-1.

21. Barnett AJ, Prentice M, Mandalia V, et al. Patellar height measurement in trochlear dysplasia. *Knee Surg Sports Traumatol Arthrosc*. 2009;17(12):1412-5. doi: 10.1007/s00167-009-0801-5.

22.Клименко И.Г. Хирургическая коррекция диспластического, рецидивирующего вывиха надколенника. Байкальский медицинский журнал. –2009. – Т. 89 – №6. – С.181-184. [Klimenko I.G., Surgical correction of dysplastic, recurrent patellar dislocation. *Baikal Medical Journal (Russian Journal)*. 2009;89(6):181-184. (in Russ.)]

23.Яковлев А. Б., Алексеева Н. В., Большаков Г. А. Тенодез по Galleazzi с артроскопическим использованием релиза при

оперативном лечении привычного вывиха надколенника. *Acta Biomedica Scientifica.* – 2011 – Т. 4 – №1 – С. 222-224 [Yakovlev A.B., Alekseeva N.V., Bolshakov G.A., Galleazzo tenodesis with arthroscopic release in the surgical treatment of habitual patellar dislocation. *Acta Biomedica Scientifica (Russian Journal).* 2011;4(1): 222-224. (in Russ.)]

24.Герасименко М.А. Современный подход к диагностике и лечению острой и хронической латеральной нестабильности надколенника в молодом возрасте. Практическая медицина. –2011 – Т. 53 – С. 132-136. [Gerasimenko M.A., A modern approach to the diagnosis and treatment of acute and chronic lateral patellar instability at a young age. *Practical medicine (Russian Journal).* 2011;53: 132-136. (in Russ.)]

25.Колмаков Д.О. Лечение латеральной нестабильности надколенника (обзор литературы). Трудный пациент. –2017 – Т. 15– №3 – С. 27-31. [Kolmakov D.O., Treatment of lateral patellar instability (literature review). *Difficult patient (Russian Journal).* 2017;15(3): 27-31. (in Russ.)]

26. Котельников Г.П., Рыжов П.В., Ларцев Ю.В. и др. Анализ результатов лечения вывиха надколенника различными способами. Казанский медицинский журнал. – 2018 – Т. 99 – №3 – С. 504-507. [Kotelnikov GP, Ryzhov PV, Lartsev YuV et al. Analysis of the results of patellar dislocation treatment by various methods. *Kazan medical journal (Russian Journal).* 2018;99(3):504-507. (in Russ.)]

27.Саутенко А.А., Огарёв Е.В., Меркулов В.Н. и др. Современные методы лучевой диагностики нестабильности надколенника у детей. Выбор способа лечения. Ортопедия, травматология и восстановительная хирургия детского возраста. –2018 – Т. 6 – №2 – С. 29-36. [Sautenko A.A., Ogarev E.V., Merkulov V.N. et al. Modern methods of radiological diagnostics of patellar instability in children. Choice of treatment method. *Orthopedics, Traumatology and Restorative Surgery of Childhood (Russian Journal).* 2018;6(2): 29-36. (in Russ.)] DOI: 10.17816/PTORS6229-36

28.Zaidi A, Babyn P, Astori I, et al. MRI of traumatic patellar dislocation in children. *Pediatr Radiol.* 2006;36(11):1163-70. doi: 10.1007/s00247-006-0293-0.

29.Seeley, M., Bowman, K. F., Walsh, C., et al. Magnetic Resonance Imaging of Acute Patellar Dislocation in Children. *Journal of Pediatric Orthopaedics,* 2012;32(2):145-55. doi: 10.1097/BPO.0b013e3182471ac2

30.Kepler, C. K., Bogner, E. A., Hammoud, S., et al. Zone of Injury of the Medial Patellofemoral Ligament After Acute Patellar Dislocation in Children and Adolescents. *The American Journal of Sports Medicine.* 2011;39(7):1444-9. doi: 10.1177/0363546510397174.

31. Biz C, Nicoletti P, Agnoletto M, et al. Is There a Strength Deficit of the Quadriceps Femoris Muscle in Patients Treated Conservatively or Surgically after Primary or Recurrent Patellar Dislocations? A Systematic Review and Meta-Analysis. *J Clin Med.* 2024;13(17):5288. doi: 10.3390/jcm13175288.

32. Leite CBG, Santos TP, Giglio PN, et al. Tibial Tubercle Osteotomy With Distalization Is a Safe and Effective Procedure for Patients With Patella Alta and Patellar Instability. *Orthop J Sports Med*. 2021;9(1):2325967120975101. doi: 10.1177/2325967120975101.

33. Pascual-Leone N, Jahandar A, Davie R, et al. Femorotibial rotation is linearly associated with tibial tubercle-trochlear groove distance: A cadaveric study. *J ISAKOS.* 2024;9(4):598-602. doi: 10.1016/j.jisako.2024.05.004.

34.Yamamoto RK. Arthroscopic repair of the medial retinaculum and capsule in acute patellar dislocations. *Arthroscopy.* 1986;2(2):125-31. doi: 10.1016/s0749-8063(86)80051-2.

Информация об авторах:

Карташов Егор Алексеевич, врач ГБУЗ ЯО «Областная детская клиническая больница». 150042, Ярославская область, г. Ярославль, Тутаевское ш., д.27 e-mail: keanoo1992@gmail.com,
ORCID 0009-0005-0276-8819

Вавилов Максим Александрович, д.м.н. доцент кафедры детской хирургии ФГБОУ ВО ЯГМУ Минздрава России. 150000, Ярославская область, г. Ярославль, ул. Революционная д. 5, e-mail: maxtravma@mail.ru

Чуприн Алексей Геннадьевич, врач ГБУЗ ЯО «Областная детская клиническая больница». 150042, Ярославская область, г. Ярославль, Тутаевское ш., д.27 e-mail: chuprinag@odkb76.ru

Антипкина Яна Анатольевна, врач ГБУЗ ЯО «Областная детская клиническая больница». 150042, Ярославская область, г. Ярославль, Тутаевское ш., д.27 e-mail: antipkina.yana@yandex.ru

Соколов Александр Григорьевич, врач ГБУЗ ЯО «Областная детская клиническая больница». 150042, Ярославская область, г. Ярославль, Тутаевское ш., д.27 e-mail: Sokolovalexand96@yandex.ru

Маслова Елена Юрьевна, студентка 6 курса. ФГБОУ ВО «Ярославский государственный медицинский университет» Минздрава России. 150000, Ярославская область, г. Ярославль, ул. Революционная 5, e-mail: lenamaslova02@mail.ru

Котова Татьяна Владимировна, студентка 6 курса. ФГБОУ ВО «Ярославский государственный медицинский университет» Минздрава России. 150000, Ярославская область, г. Ярославль, ул. Революционная 5, e-mail: kotic-2013@yandex.ru

Шмельков Андрей Владимирович, к.м.н., ассистент кафедры травматологии, ортопедии и экстремальной хирургии имени академика РАН А.Ф. Краснова, врач травматолог-ортопед, заведующий Детским травматолого-ортопедическим отделением, e-mail: phenicksfire@mail.ru,
ORCID 0000-0001-6900-0824

Седенкова Дарья Дмитриевна, аспирант кафедры травматологии, ортопедии и экстремальной хирургии имени академика РАН А.Ф. Краснова. e-mail: sedenkova.dasha@mail.ru,
ORCID 0000-0001-7895-2464

Автор, ответственный за переписку: Карташов Егор Алексеевич, keanoo1992@gmail.com

Information about authors:

Egor A. Kartashov, doctor of "Regional Children's Clinical Hospital 150042, Yaroslavl region, Yaroslavl city, Tutaevskoe sh., 27 keanoo1992@gmail.com, ORCID 0009-0005-0276-8819

Maxim A. Vavilov, MD, Associate Professor of the Department of Pediatric Surgery of the Federal State Budgetary Educational Institution of the Ministry of Health of Russia. 150000, Yaroslavl region, Yaroslavl, Revolutsionnaya str.5, maxtravma@mail.ru

Alexey G. Chuprin, doctor of "Regional Children's Clinical Hospital 150042, Yaroslavl region, Yaroslavl city, Tutaevskoe sh., 27 chuprinag@odkb76.ru

Yana A. Antipkina, doctor of "Regional Children's Clinical Hospital 150042, Yaroslavl region, Yaroslavl city, Tutaevskoe sh., 27 antipkina.yana@yandex.ru

Alexander G. Sokolov, doctor of the State Medical Institution of the Regional Children's Clinical Hospital. 150042, Yaroslavl

region, Yaroslavl city, Tutaevskoe sh., 27. Sokolovalexand96@yandex.ru

Elena Y. Maslova, Senior student of the Federal State Budgetary Educational Institution of Higher Education "Yaroslavl State Medical University" of the Ministry of Healthcare of the Russian Federation 150000, Yaroslavl region, Yaroslavl, Revolutsionnaya str.5 lenamaslova02@mail.ru

Tatyana V. Kotova, Senior student of the Federal State Budgetary Educational Institution of Higher Education "Yaroslavl State Medical University" of the Ministry of Healthcare of the Russian Federation 150000, Yaroslavl region, Yaroslavl, Revolutsionnaya str.5 kotic-2013@yandex.ru

Andrey V. Shmelkov, Ph.D. of Federal State Budgetary Educational Institution of Higher Education «Samara State Medical University» of the Ministry of Healthcare of the Russian Federation, Samara, 443099, Russia phenicks-fire@mail.ru**,** ORCID 0000-0001-6900-0824

Darya D. Sedenkova, Postgraduate Student of Federal State Budgetary Educational Institution of Higher Education «Samara State Medical University» of the Ministry of Healthcare of the Russian Federation, Samara, 443099, Russia sedenkova.dasha@mail.ru**,** ORCID 0000-0001-7895-246

Corresponding author: Egor A. Kartashov

УДК 6617-089

© Клинцов Е.В., Сергеев К.С., Климов О.В., Шевцов В.И., 2026

Оригинальное исследование / Original research

ВЛИЯНИЕ УРОВНЯ ОСТЕОТОМИИ НА ДИСТРАКЦИОННЫЙ ОСТЕОГЕНЕЗ

Е.В. КЛИНЦОВ [1], К.С. СЕРГЕЕВ [1,2], О.В. КЛИМОВ [2], В.И. ШЕВЦОВ [3]

[1] Федеральное государственное бюджетное образовательное учреждение высшего образования «Тюменский государственный медицинский университет» Министерства здравоохранения Российской Федерации, 625023 Тюмень, Россия
[2] Национальный медицинский исследовательский центр травматологии и ортопедии имени академика Г.А. Илизарова, 640021, Курган, Россия
[3] Член корр. РАН, доктор медицинских наук, профессор

Аннотация
Актуальность. Применение дистракционного остеосинтеза, с учётом постоянного прироста мирового населения, будет становиться чаще, что делает необходимым снижение частоты осложнений этой технологии.
Дистракционный остеогенез является мультифакторным процессом, однако количественных способов прогнозирования его течения на сегодняшний день практически нет.
Цель исследования – изучение особенностей формирования дистракционного костно-го регенерата при удлинении сегментов нижних конечностей у пациентов с ахондроплазией в зависимости от уровня выполнения остеотомии.
Материалы и методы. Исследование являлось ретроспективным, одноцентровым. Первичным материалом являлись карты стационарного пациента и данные цифрового архива Центра Илизарова. Период наблюдения с 2010 по 2025 год. Всего в исследова-ние вошло 133 случая удлинения голени у пациентов с ахондроплазией. Рентгенометрические измерения выполнялись на ПО Hi-Scene. Вся выборка была разделена на 2 возрастные группы: от 4 до 10 лет и от 11 до 18 лет. Сравнение внутри возрастных групп проводилось по ряду показателей, количественно характеризующих уровень выполнения остеотомии и сформированный дистракционный регенерат: уровню остеотомии (УО), срединному диаметру дистракционного регенерата, индексу сохранения диаметра, индексу распределения сохранённого диаметра (IDD). Статистическая обработка данных выполнялась на ПО Libre Office Calc с расчётом U-критерия Манна-Уитни.
Результаты. Все 133 случая были проанализированы. В группу 4–10 лет (группа 1) вошло 96 случаев, в группу 11–18 лет (группа 2) вошло 37 случаев. При сравнении IDD для метафизарных зон большеберцовой кости в группе 1 выявлено статистически значимое отсутствие различий ($U_{эмп}$ = 990 при $U_{крит}$ = 430 и $p<0,05$). При этом выявлено статистически значимое различие между этим же показателем для диафизарной и дистальной метафизарной зон ($U_{эмп}$ = 10 при $U_{крит}$ = 20 и $p<0,05$). В группе 2 случаев выполнения остеотомии на уровне диафиза не было, поэтому IDD сравнивался между промежутками УО в 0,17-0,22 и 0,29-0.33, в результате чего была установлена статистически значимая разница ($U_{эмп}$ = 3 при $U_{крит}$ = 4 и $p<0,05$). Построена математическая модель, демонстрирующая тенденцию к перестройке дистракционного регенерата.
Заключение. Статистически доказано влияние уровня выполнения остеотомии на дистракционный остеогенез: чем ближе к эпифизарным зонам смещён уровень остеотомии, тем более стабильный тип регенерата формируется.
Построена математическая модель, демонстрирующая правило, по которому при удлинении кости, не реализовавшей в полной мере свой естественный рост, показатели дистракционного регенерата стремятся к тем значениям, которые соответствуют полностью сформированной кости здорового взрослого человека.

Ключевые слова: дистракционный остеосинтез по Илизарову; осложнения дистракционного остеосинтеза; влияние уровня остеотомии на дистракционный остеогенез; несостоятельный дистракционный регенерат.

Источник финансирования. Исследование не имело спонсорской поддержки.

Конфликт интересов: авторы декларируют отсутствие явных и потенциальных конфликтов интересов, связанных с публикацией настоящей статьи.

Для цитирования: Клинцов Е.В., Сергеев К.С., Климов О.В., Шевцов В.И. Влияние уровня остеотомии на дистракционный остеогенез. *Кафедра травматологии и ортопедии.* 2026; 2: 36–50.

Этическая экспертиза. Пациенты подписали добровольное информированное согласие на участие в исследовании и дали согласие на обработку и публикацию клинического материала.

THE INFLUENCE OF OSTEOTOMY LEVEL ON DISTRACTION OSTEOGENESIS

EGOR V. KLINTSOV [1], KONSTANTIN S. SERGEEV [1,2], OLEG V. KLIMOV [2], VLADIMIR I. SHEVTSOV [3]

[1] Federal State Budgetary Educational Institution of Higher Education "Tyumen State Medical University" of the Ministry of Health of the Russian Federation, 625023, Tyumen, Russia
[2] National Medical Research Center of Traumatology and Orthopedics named after Academician G.A. Ilizarov, 640021, Kurgan, Russia
[3] Corresponding Member of the Russian Academy of Sciences, Doctor of Medical Sciences

Abstract

Background. The relevance of distraction osteosynthesis will increase considering the con-tinuous growth of the world population, which makes it necessary to reduce the complica-tion rates of this technology. Distraction osteogenesis is a multifactorial process; however, there are currently almost no quantitative methods to predict its course.

The aim of the study – to study the characteristics of distraction bone regenerate formation during lengthening of the lower limb segments in patients with achondroplasia depending on the osteotomy level.

Materials and Methods. This retrospective, single-center study used primary data from in-patient medical records and the digital archive of the Ilizarov Center. The observation period spanned from 2010 to 2025. A total of 133 cases of tibial lengthening in patients with achon-droplasia were included. Radiometric measurements were performed using Hi-Scene soft-ware. The whole sample was divided into two age groups: 4 to 10 years and 11 to 18 years. Comparisons within age groups were made based on several indicators quantitatively characterizing the osteotomy level and the formed distraction regenerate: osteotomy level (OL), median diameter of the distraction regenerate, diameter preservation index, and diameter distribution index (IDD). Statistical analysis was performed with Libre Office Calc using the Mann–Whitney U-test.

Results. All 133 cases were analyzed. The 4 to 10 years group (Group 1) included 96 cases, and the 11 to 18 years group (Group 2) included 37 cases. When comparing IDD in the metaph-yseal zones of the tibia in Group 1, no statistically significant differences were found (U_{emp} = 990, U_{crit} = 430, $p < 0.05$). However, a statistically significant difference was found between this indicator for the diaphyseal and distal metaphyseal zones (U_{emp} = 10, U_{crit} = 20, $p < 0.05$). In Group 2, no cases involved osteotomy at the diaphyseal level; therefore, IDD was compared between OL intervals of 0.17– 0.22 and 0.29 – 0.33, revealing a statistically signifi-cant difference (U_{emp} = 3, U_{crit} = 4, $p < 0.05$). The effect of osteotomy performed in the pro-jection of the nutrient artery was also studied in Group 1: IDD was pairwise compared for two OL ranges — first pair: 0.31– 0.41 and 0.21 – 0.30, second pair: 0.31–0.41 and 0.62–0.90. A significant difference was found in the first pair (U_{emp} = 373, U_{crit} = 482, $p < 0.05$), but not in the second (U_{emp} = 634, U_{crit} = 252, $p < 0.05$). A mathematical model demonstrating the trend of distraction regenerate remodeling was constructed.

Conclusion. It is quantitatively proven that the osteotomy level affects the distraction regen-erate: the closer the osteotomy level is shifted toward the epiphyseal zones, the more stable the type of regenerate formed.

A mathematical model was created demonstrating the rule that during lengthening of a bone not yet fully grown in length, the regenerate tends to form bone that has realized its growth potential.

Key words: Ilizarov distraction osteosynthesis; distraction osteosynthesis complications; insufficient distractive regenerate; influence of osteotomy level on distraction osteogenesis.

Conflict of interests: the authors declare no conflict of interest

Funding: the study had no sponsorship

For citation: Klintsov E.V., Sergeev K.S., Klimov O.V., Shevtsov V.I. The influence of osteotomy level on distraction osteogenesis. *Department of Traumatology and Orthopedics*. 2026; 2: 36–50.

DOI: 10/17238/issn2226-2016.2026.2.36-50

Введение

Популярность компрессионно-дистракционного остеосинтеза начиная с середины XX века неуклонно растёт. Если брать во внимание доклады РОССТАТА и статистику ВОЗ общемировая частота заболеваемостью ахондроплазией составляет 1/20000 — 30000 новорождённых [1-4]. Частота производственного и транспортного травматизма также за последние 5 лет сохраняется на прежнем уровне. Всё эти факторы свидетельствуют о том, что количество пациентов, нуждающихся в проведении лечения по методике компрессионно-дистракционного остеосинтеза, будет далее сохраняться на достаточно высоком уровне. В связи с этим поднимается и вопрос о снижении количества осложнений данной методики. К наиболее тяжёлому осложнению дистракционного остеосинтеза относится формирование несостоятельного дистракционного регенерата [5-7]. Средняя частота данного осложнения составляет около 11% по различным этиологиям и возрастным группам [6-21]. Ввиду того, что это осложнение почти всегда требует повторного оперативного вмешательства, оно является затратным (повторная работа операционной бригады и медицинского персонала лечебного учреждения, длительный лист не-

трудоспособности). Важной особенностью является то, что имеющиеся на сегодняшний день способы оперативного лечения могут быть применены не во всех случаях, например при наличии локальной инфекции мягких тканей в проекции доступа или крайне малом диаметре регенерата, поэтому была разработана альтернативная методика лечения с использованием только внеочагового остеосинтеза [22]. Для пациентов до 18 лет длительная фиксация конечности в аппарате Илизарова также неблагоприятна ввиду того, что сказывается на их успеваемости и социальной адаптации [23-26].

Несмотря на распространённость методики на сегодняшний день практически не существует количественных способов прогнозирования течения дистракционного остеогенеза [27], т. е. существующие методы не дают информации о том, насколько именно изменение какого-либо фактора, влияющего на формирование костной мозоли, влечёт за собой изменения в ней.

Врачами-ортопедами, занимающимися реконструктивной хирургией конечностей, давно отмечена более высокая регенераторная способность кости в метафизарных зонах, нежели в диафизарных [28-31], но эти данные не носят систематизированного характера. По запросам "Влияние уровня остеотомии на дистракционный остеогенез/остеосинтез", "Сравнение результатов удлинения сегмента при выполнении остеотомий на различных уровнях" в электронной библиотеке Elibrary и запросам "Comparasion of diaphyseal and metaphyseal osteothomys", "Influence of osteothomy level on distraction osteosynthesis" в библиотеке PubMed удовлетворяющих результатов не найдено (на сегодняшний день не имеется работ, в которых проводилась бы количественная оценка дистракционного регенерата по какому-либо параметру при выполнении остеотомий на разных уровнях в различных сегментах).

Цель исследования — изучить особенности формирования дистракционного костного регенерата при удлинении сегментов нижних конечностей у пациентов с ахондроплазией в зависимости от уровня выполнения остеотомии.

Материалы и методы

Исследование проводилось на базе ФГБУ "Национальный медицинский исследовательский центр травматологии и ортопедии имени академика Г.А. Илизарова". Является ретроспективным и охватывает период наблюдения с 2010 по 2025 года. Первичным материалом являлись карты стационарного пациента и серии снимков в электронной базе центра в формате DICOM пациентов, страдающих ахондроплазией, которым выполняли дистракционный остеосинтез голени по Илизарову. Было проанализировано 133 случая удлинения голени по Илизарову. Средний возраст в группе 1 составил 7,7±1,6 года, в группе 2 соответственно 13,7±2,2 года. Распределение по группам представлено ниже (табл. 1).

Таблица 1

Распределение случаев дистракционного остеосинтеза костей голени по возрастам.

Tab. 1

Distribution of lower leg distraction osteosynthesis cases according to age

Возраст	4-10 лет (группа 1)	11-18 лет (группа 2)
Количество единиц наблюдения	96	37

Выбор именно таких возрастных интервалов основан на уже изученных особенностях регенераторного потенциала и метаболизма [32-34].

Все оперативные вмешательства и послеоперационное ведение пациентов проводились опытными хирургами со стажем более 10 лет. "Холостой ход" убирался на 3–4 сутки после операции, дальнейший режим дистракции составлял 1 мм/сутки и корригировался с учётом данных этапных рентгенограмм. Со 2–3 дня пациенты были вертикализированы и приступали к ЛФК с частичной нагрузкой на оперированную конечность.

Для расчёта и количественной оценки дистракционного остеогенеза были использованы следующие показатели: 1- длина проксимального фрагмента (далее $L_{прокс}$) — расстояние от межмыщелкового возвышения до границы с остеотомией; 2 – длина дистального фрагмента (далее $L_{дист}$) — расстояние от середины суставной поверхности большеберцовой кости в голеностопном суставе до границы с остеотомией; 3 – вся длина сегмента (далее $L_{общ}$) – сумма $L_{прокс}$ и $L_{дист}$; 4 – уровень остеотомии (далее УО) – отношение $L_{прокс}$/ $L_{общ}$; 5 – диаметр кости на уровне выполнения остеотомии (далее $D_{о/т}$); 6 – срединный диаметр дистракционного регенерата (далее $D_{рег}$) — среднее арифметическое от суммы измерений срединного участка дистракционного регенерата в 2-х проекциях (рис. 1); 6 – индекс сохранения диаметра (далее ИСД) — отношение $D_{рег}$/ $D_{о/т}$; 7 – высота дистракционного регенерата (далее "h"); 8 — индекс распределения сохранённого диаметра (далее I_{DD}), высчитывался по формуле

$$I_{DD} = ИСД/(h/L_{общ})$$

и отражает то, насколько каждый 1% удлинения изменяет срединный диаметр дистракционного регенерата по отношению к диаметру кости на том уровне, где выполнена остеотомия. Данный показатель является наиболее интегративным и помогает избегать дополнительного разделения случаев наблюдения на подгруппы в зависимости от относительной величины удлинения ($h/L_{общ}$).

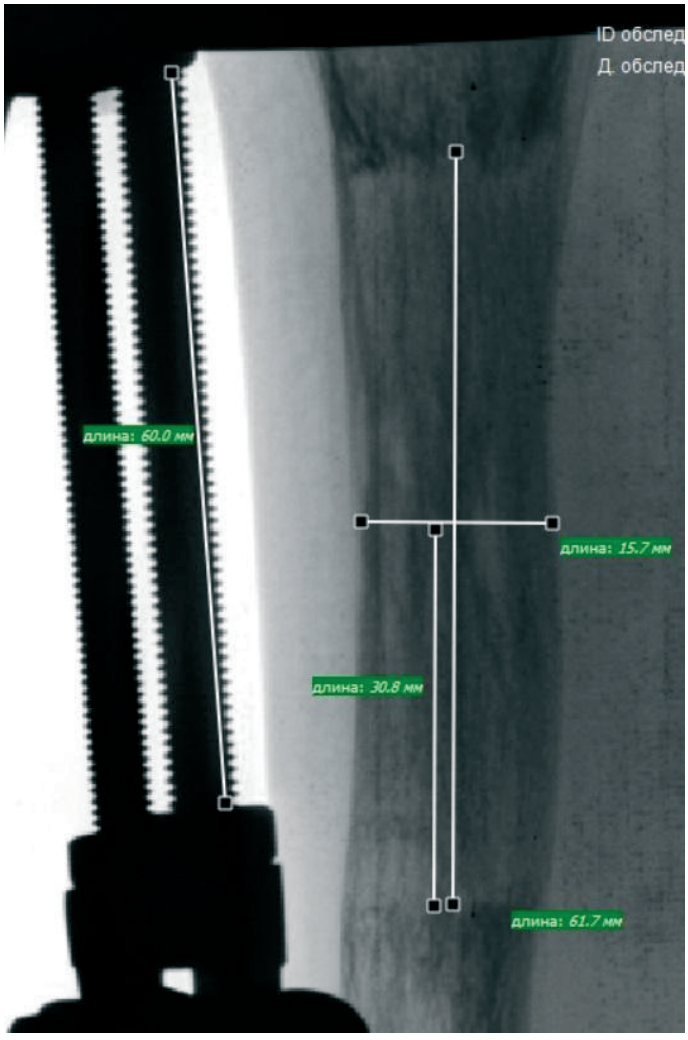

Рисунок 1. Пример масштабирования снимка и измерения срединного диаметра дистракционного регенерата

Fig.1. Example of radiograph scaling and measurement of the middle diameter of the distraction regenerate

Для повышения точности измерений выполнялось дополнительное масштабирование изображений в программе Hi-Scene [35] по методике, приведённой на рис. 2.

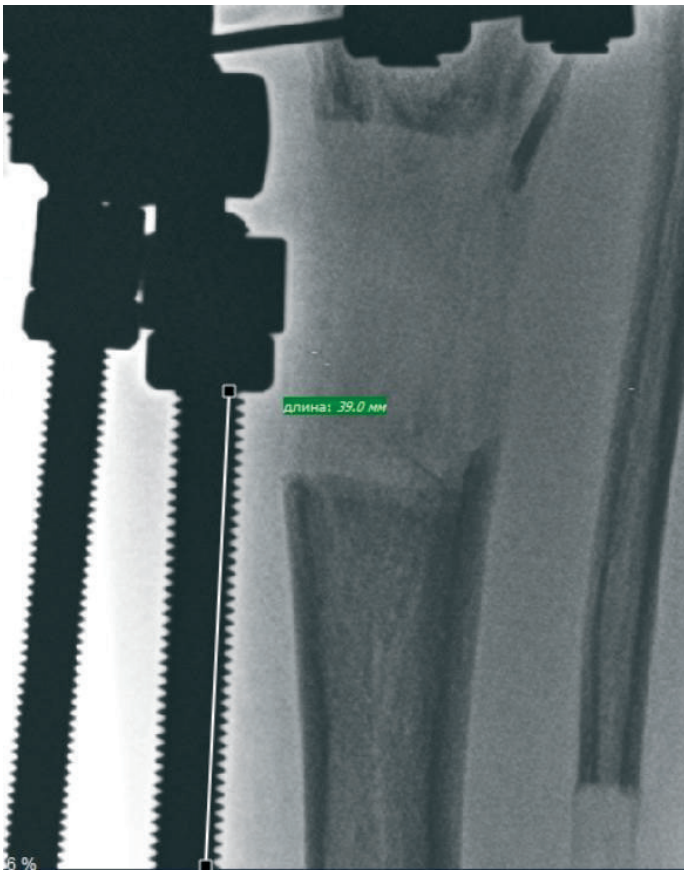

Рисунок 2. Пример масштабирования изображения путём подсчёта резьбовых насечек на стержне аппарата внешней фиксации

Fig. 2. Example of scaling a radiograph by counting the threaded notches of rod an external fixation device

РЕЗУЛЬТАТЫ

Полученные данные рентгенометрических измерений и выполненные по ним расчёты для пациентов в возрасте от 4 до 10 лет представлены ниже в таблице 2.

Таблица 2

Результаты рентгенометрических измерений группы 1

Tab. 2

Results of radiographic measurements for Group 1

$L_{прокс}$	$L_{дист}$	$L_{общ}$	УО	$D_{о/т}$	$D_{рег}$	ИСД	h	ИРД	IDD	Возраст
55.1	169.1	224.2	0.25	25.2	29.3	1.16	64.4	75	261	10
39.7	90.5	130.2	0.3	17.8	14.3	0.8	56.4	45	105	7
35.9	81.2	117.1	0.31	17.2	7.3	0.42	77.2	33	50	5
61.8	194	255.8	0.24	26.2	19.8	0.76	51	39	193	9
40.3	99	139.3	0.29	19	5.5	0.29	76.5	22	40	6
55.5	178	233.5	0.24	17.3	15.4	0.89	60.5	54	208	9
39.6	104.8	144.4	0.27	20.2	16.9	0.84	76.2	64	121	7
39.3	112.6	151.9	0.26	23.7	21.4	0.9	77	70	137	7
69.8	167.8	237.6	0.29	14.2	6.3	0.44	30	13	105	6
51.7	120.6	172.3	0.3	11.8	10	0.85	43.2	37	146	8
47.5	125.4	172.9	0.27	18.7	21.6	1.16	43.1	50	200	8
43.5	118	161.5	0.27	22.1	22.2	1	55.2	55	162	9
36.7	120	156.7	0.23	26.1	24.2	0.93	70.1	65	145	10
41	108.4	149.4	0.27	23.2	26.3	1.13	70.2	80	169	10
62	170	232	0.27	23.6	22.6	0.96	75	72	222	10
59.6	154.2	213.8	0.28	24.5	18.4	0.75	35.3	27	161	10
44.3	138	182.3	0.24	23.6	12.6	0.53	56	30	97	8
53.1	137	190.1	0.28	23.2	22.7	0.98	55.4	54	186	8
35.2	114.9	150.1	0.23	25.3	25.2	1	84.3	84	150	6

Продолжение Таблицы 1 / Continuation of Table 1

$L_{прокс}$	$L_{дист}$	$L_{общ}$	УО	$D_{о/т}$	$D_{рег}$	ИСД	h	ИРД	IDD	Возраст
42.8	109.5	152.3	0.28	23.5	25.2	1.07	78.7	84	163	6
66	168	234	0.28	22.2	16.9	0.76	60.4	46	178	9
39.3	93.3	132.6	0.3	17.8	8.6	0.48	81.7	91	147	6
40.6	99.1	139.7	0.29	15.6	19.2	1.23	67.6	83	172	7
41.6	153.1	194.7	0.21	25.3	23.9	0.94	72.1	68	184	10
44.5	107.8	152.3	0.29	17.4	18.4	1.06	46	49	161	6
44	101.7	145.7	0.3	19.3	21.9	1.13	75.9	86	165	7
53.9	156	209.9	0.26	20.2	23.6	1.17	59.8	70	245	10
45.7	118.6	164.3	0.28	22.7	21.8	0.96	62.8	60	158	7
43.3	113.5	156.8	0.28	21.1	22.4	1.06	56.9	60	166	7
48.5	114.9	163.4	0.3	23.8	22.4	0.94	89.9	85	154	8
51.1	188	239.1	0.21	22.9	19.8	0.86	65.9	57	207	10
41.2	92.8	134	0.31	15.4	17.7	1.15	84.3	97	154	6
57.9	44	101.9	0.57	8.7	3	0.34	75	26	35	4
59.8	39.9	99.7	0.6	8.5	4.1	0.48	75	36	48	4
51.6	96.1	147.7	0.35	17	11.4	0.67	85.1	57	99	8
56.3	111.2	167.5	0.34	20.3	12.8	0.63	73.4	46	106	8
83.4	168	251.4	0.33	22.3	22.8	1.02	44.7	46	257	10
47	72.7	119.7	0.39	17.6	7.2	0.41	77.7	32	49	5
48.9	92.6	141.5	0.35	18.5	15	0.81	57.2	46	115	8
46.9	102.6	149.5	0.31	21.4	19.2	0.9	56	50	134	8

Продолжение Таблицы 1 / Continuation of Table 1

$L_{прокс}$	$L_{дист}$	$L_{общ}$	УО	$D_{о/т}$	$D_{рег}$	ИСД	h	ИРД	IDD	Возраст
55.1	120.3	175.4	0.31	22.9	21.8	0.95	60.6	58	167	9
52.4	100	152.4	0.34	17.7	13.1	0.74	89	66	113	8
52.1	104.7	156.8	0.33	19.1	23.6	1.24	81.7	101	194	8
42.5	90.2	132.7	0.32	12.9	15.7	1.22	38.6	47	162	6
44.2	97.6	141.8	0.31	13.3	18.2	1.37	67.4	92	194	7
52.3	90.4	142.7	0.37	13.3	12.2	0.92	53.7	49	131	7
61	105	166	0.37	8.9	7.6	0.85	41	35	142	7
55.6	114.7	170.3	0.33	14.2	7.3	0.51	58	30	88	5
51.2	89.8	141	0.36	17.9	9.1	0.51	88.4	45	72	7
53.3	98.8	152.1	0.35	17.8	13.7	0.77	85.6	66	117	7
45.8	82.5	128.3	0.36	16.9	16.6	0.98	54.2	53	126	7
54.8	73.7	128.5	0.43	15.5	12.8	0.83	54.3	45	106	7
55.8	71.8	127.6	0.44	12.9	10	0.78	68.2	53	99	7
44.6	90.4	135	0.33	21.4	19.6	0.92	65.6	60	124	7
42.3	88.9	131.2	0.32	20.6	22.5	1.09	56.7	62	143	6
41.1	77.4	118.5	0.35	23.3	19.8	0.85	69.8	59	101	6
65.4	89.4	154.8	0.42	19.1	5.5	0.29	83.7	24	45	6
75.1	78.9	154	0.49	19.3	6	0.31	83.7	26	48	6
50.6	91	141.6	0.36	22.5	18.8	0.84	70.8	59	118	8
49.7	98	147.7	0.34	22.2	20	0.9	72.6	65	133	8
53.8	80.8	134.6	0.4	13.3	13.4	1.01	85	86	136	6

Продолжение Таблицы 1 / Continuation of Table 1

$L_{прокс}$	$L_{дист}$	$L_{общ}$	УО	$D_{о/т}$	$D_{рег}$	ИСД	h	ИРД	IDD	Возраст
45.1	97.2	142.3	0.32	18.2	12.5	0.69	55.1	38	98	7
47	75.1	122.1	0.38	12.6	11.9	0.94	64.1	61	115	7
43.7	86.4	130.1	0.34	16	14.7	0.92	60.9	56	120	6
75.5	117	192.5	0.39	20.2	19.2	0.95	67.9	65	183	10
50.8	100.4	151.2	0.34	16	12.4	0.78	56.5	44	117	6
52.8	104.8	157.6	0.34	17.8	18	1.01	62.4	63	159	8
51.2	111.7	162.9	0.31	18.7	18.6	0.99	56.9	57	162	8
45.6	100.2	145.8	0.31	17.2	19.7	1.15	71.3	82	167	7
42.1	89.7	131.8	0.32	20.1	19.4	0.97	78.7	76	127	7
48	92.3	140.3	0.34	18.6	17.3	0.93	77.9	72	130	8
47.5	98.6	146.1	0.33	17	18	1.06	76.4	81	155	6
53	86.6	139.6	0.38	15.5	15.4	0.99	61.2	61	139	7
58.6	108.4	167	0.35	20.3	17.2	0.85	84.5	72	141	8
40.1	77.7	117.8	0.34	10.6	10.2	0.96	66.8	64	113	7
38.9	79.9	118.8	0.33	16.3	15.1	0.93	64.7	60	110	7
55.2	87	142.2	0.39	14.1	12.5	0.89	73.8	65	126	8
44.8	95.2	140	0.32	17.1	16.4	0.96	75.7	73	134	8
53.6	88.4	142	0.38	13	9.3	0.72	84.2	60	102	6
196	28.1	224.1	0.87	19.4	21.9	1.13	25.7	29	253	10
216	40	256	0.84	18.5	19.3	1.04	32.4	34	267	9
133	39	172	0.77	19.3	19.1	0.99	27.3	27	170	9

Окончание Таблицы 1 / End of Table 1

$L_{прокс}$	$L_{дист}$	$L_{общ}$	УО	$D_{о/т}$	$D_{рег}$	ИСД	h	ИРД	IDD	Возраст
118	57.1	175.1	0.67	17	16.2	0.95	20.1	19	167	9
106	48	154	0.69	17.2	15.7	0.91	29	26	141	10
118.5	30.8	149.3	0.79	17.1	13.9	0.81	29.1	24	121	10
125	40.5	165.5	0.76	9.8	10.4	1.06	17.1	18	176	7
89	53.7	142.7	0.62	9.6	5.8	0.6	35.7	22	86	7
299.5	32.5	332	0.9	21.2	25.3	1.19	13.7	16	396	10
161	52.9	213.9	0.75	18	17.9	0.99	21.1	21	213	10
133	49.2	182.2	0.73	14.5	15.8	1.09	29.1	32	199	8
170	20.4	190.4	0.89	17.8	15.6	0.88	25.2	22	167	8
179	54.5	233.5	0.77	14.2	13.7	0.96	33.4	32	225	9
145	49.9	194.9	0.74	17	16.4	0.96	22.9	22	188	10
143	49.7	192.7	0.74	16.5	17.3	1.05	41.6	44	202	10
173	36.9	209.9	0.82	17.4	21.3	1.22	18.1	22	257	10
182	57.2	239.2	0.76	18.2	18.2	1	27.8	28	239	10

Средняя длина сегмента составила 165± 41 мм, относительная величина удлинения 39,3±17%.

Было выполнено сравнение по показателю IDD данных, соответствующих уровням проксимального и дистального метафизов. При $U_{крит}$=430 $U_{фактич}$ составил 990, что при p<0,05 указывает на статистически достоверное отсутствие различий между выборками. При этом при попарном сравнении показателя I_{DD}, соответствующего диафизу, с показателями, соответствующими проксимальной и дистальной метафизарным зонам $U_{фактич}$ составил соответственно 10 (при $U_{крит}$= 20) и 14 (при $U_{крит}$=32), что указывает на статистически значимые различия. Более наглядно эту зависимость показывает график ниже (рис. 3).

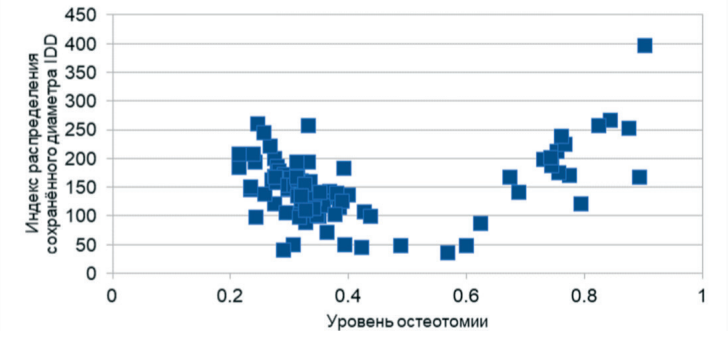

Рисунок 3. График зависимости индекса распределения сохранённого диаметра от уровня остеотомии у пациентов в возрасте 4–10 лет

Fig.3. Graph of the distribution index of the preserved diameter versus the level of osteotomy in patients aged 4–10 years

Все проиллюстрированные данные позволяют сделать следующий вывод: чем ближе остеотомия выполняется к метафизарным зонам, тем слабее происходит уменьшение диаметра дистракционного регенерата при удлинении.

Далее приведён аналогичный график, демонстрирующий зависимость IDD от УО в возрастном промежутке от 11 до 18 лет (рис. 4).

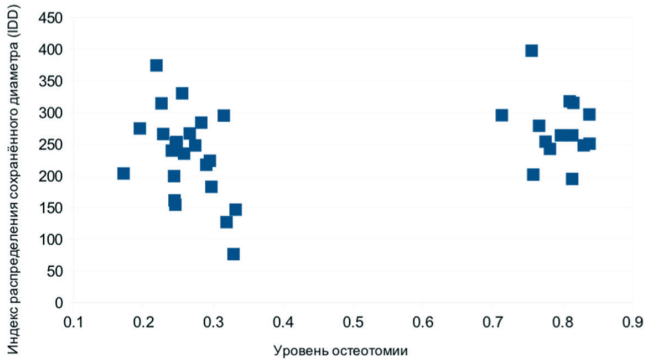

Рисунок 4. График зависимости индекса распределения сохранённого диаметра от уровня остеотомии у пациентов в возрасте 11-18 лет
Fig. 4. Graph of the distribution index of the preserved diameter versus the level of osteotomy in patients aged 11-18 years

Ввиду отсутствия случаев выполнения остеотомии на уровне диафиза у данной группы пациентов составить полную картину зависимости не представляется возможным, но по краевым значениям, соответствующим метафизарным зонам, можно предположить об абсолютно аналогичном процессе распределения диаметра регенерата при удлинении.

В целом, процесс естественного роста кости в длину можно аппроксимировать к её росту при дистракционном остеосинтезе (т. е. идёт распределение поперечных размеров кости по отношению к продольным). Для составления рядов данных была выполнена разметка большеберцовой кости пациента с ахондроплазией и здорового взрослого (рис. 5, 6).

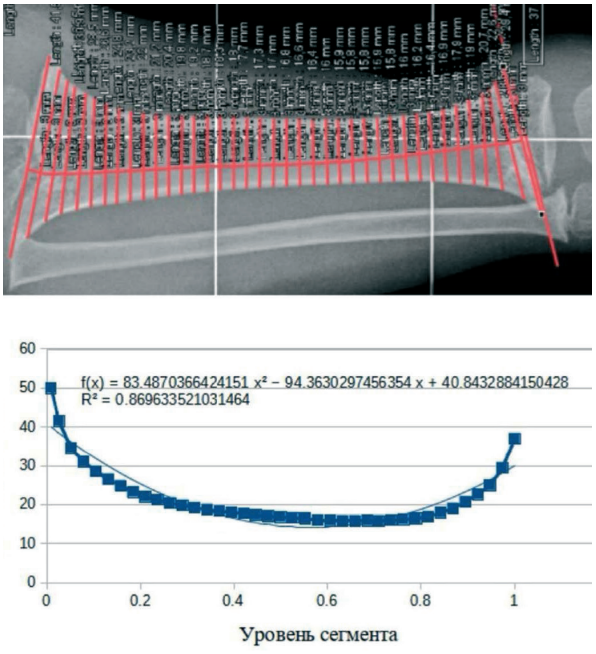

Рисунок 5. Расчёт формулы распределения поперечных размеров по длине большеберцовой кости у пациента 7 лет с ахондроплазией (шаг между измерениями диаметра составляет 3 мм)

Fig. 5. Calculation of the cross-sectional dimension distribution formula along the length of the tibia in a 7-year-old patient with achondroplasia (3 mm interval between diameter measurements)

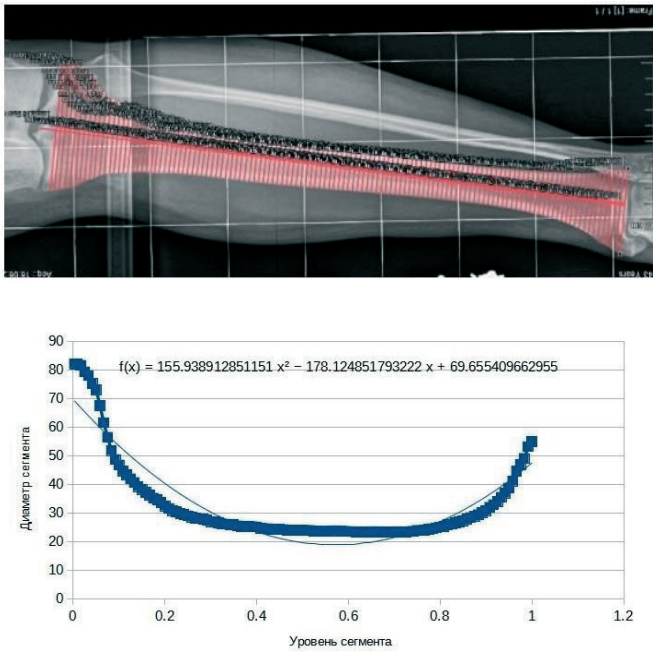

Рисунок 6. Расчёт формулы распределения поперечных размеров по длине большеберцовой кости у здорового взрослого (шаг между измерениями диаметра составляет 3 мм).

Fig. 6. Calculation of the cross-sectional dimension distribution formula along the length of the tibia in a healthy adult (3 mm interval between diameter measurements)

Теперь для сравнения приведём график фактических данных о зависимости срединного диаметра дистракционного регенерата в стадии оссификации от уровня остеотомии (рис. 7).

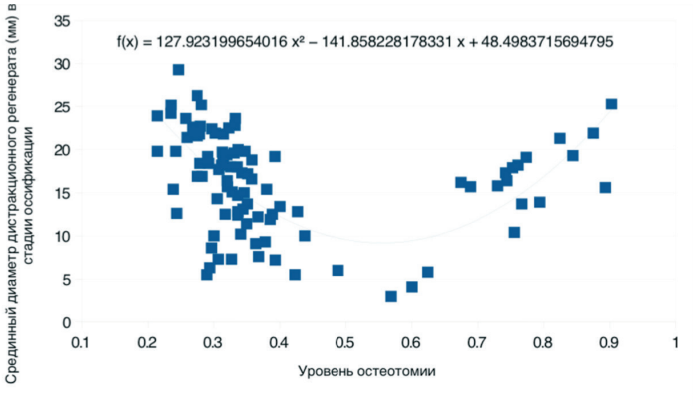

Рисунок 7. График зависимости размеров срединного диаметра дистракционного регенерата в стадии оссификации от уровня остеотомии

Fig. 7. Graph of the median diameter of the distraction regenerate in the ossification stage versus the level of osteotomy

Далее объединим на одном графике все, полученные в результате моделирования, результаты (рис. 8).

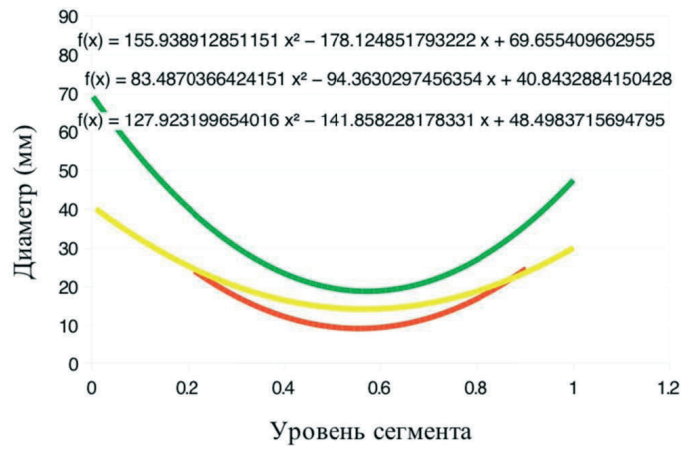

Рисунок 8. Линии тренда, характеризующие распределение поперечных размеров кости по отношению к продольным в процессе роста в длину для большеберцовой кости взрослого здорового человека (зелёная линия), большеберцовой кости пациента с ахондроплазией (жёлтая линия) и срединного диаметра дистракционного регенерата при удлинении большеберцовой кости у пациентов с ахондроплазией (красная линия)

Fig. 8. Trendlines characterizing the bone cross-sectional dimension distribution relative to the longitudinal dimension during growth for the tibia of a healthy adult (green line), the tibia of a patient with achondroplasia (yellow line), and the median diameter of the distraction regenerate during tibial lengthening in patients with achondroplasia (red line)

Полученные и проиллюстрированные результаты позволяют сделать следующие выводы: 1 — при удлинении кости, не реализовавшей в полной мере свой естественный рост, показатели дистракционного регенерата стремятся к тем значениям, которые соответствуют полностью сформированной кости здорового взрослого человека (уравнения имеют один и тот же порядок и схожие коэффициенты); 2 — чем ближе уровень остеотомии к диафизу, тем меньше будет диаметр дистракционного регенерата (причём зависимость не является линейной); 3 — при составлении рядов данных, описывающих распределение поперечных и продольных размеров, до выполнения дистракционного остеосинтеза можно вычислить уравнение, по которому будет формироваться дистракционный регенерат на каждом из уровней (y=1,558*f(x)-14,324, где f(x) – уравнение, описывающие исходные данные); 4 — точки пересечения парабол указывают на то, что потенциал к поперечному росту кости максимален в районе эпифизов, т. е. выполнение остеотомии ближе к ним будет способствовать формированию более стабильных типов дистракционного регенерата [36-38].

Пример использования: допустим, уравнение, описывающее начальные данные распределения поперечных и продольных размеров получилось y=80x2- 90x+35. Тогда уравнение, описывающие показатели, к которым будет стремиться дистракционный регенерат, будет следующим: y=124,6x2- 140,2x+54.53. Допустим, что мы планируем выполнить остеотомию на уровне 0,43. Подставляем это значение вместо “x“, вычитаем 14,324 и получаем, что срединный диаметр дистракционного регенерата на данном участке будет стремиться к 3 мм, в то время как на уровне 0,21 он будет стремиться к значению 16,3 мм (разница в 5,4 раза).

Обсуждение

Проведённая исследовательская работа в первую очередь показывает то, что дистракционный остеогенез не является абсолютно хаотическим процессом. Более того, для него характерны определённые закономерности, которые выражаются количественно, а не качественно. Это очень важный момент, т. к. качественная оценка дистракционного регенерата, например типизация по Ru Li [39], не выявляет этих закономерностей и не даёт возможности его прогнозировать. В приведённых ранее работах [28-31] коллективами авторов отмечена высокая регенераторная способность метафизарных зон, но статистической обработки данной информации не предоставляется. Тем не менее их наблюдения согласуются с полученными в настоящем исследовании результатами: остеотомия в метафизарных зонах более благоприятно влияет на результат удлинения по сравнению с диафизарными остеотомиями.

В одной из первых работ, опубликованных на тему дистракционного остеосинтеза [40], при удлинении бедра у пациентов с врождённым укорочением было отмечено, что выполнение остеотомии в проксимальном метафизе достигалась величина удлинения в 14,1±1,8% а на уровнях диафиза и дистального метафиза 17,5±2%. При этом период фиксации для проксимального отдела и диафиза был приблизительно равным и составил 14,7 дн/см, для дистального метафиза 17,6±2,3 дн/см, что, вероятно, обусловлено большей величиной удлинения на уровне дистального метафиза. Аналогичные данные для голени не подсчитывались, было отмечено преобладание выполнения остеотомии на проксимальном уровне, а средний период фиксации составлял 22 дн/см. Ввиду отсутствия в указанной статье данных по абсолютному количеству случаев выполнения остеотомии бедра для каждого уровня, корректно сделать выводы о влиянии последнего на дистракционный остеогенез (удлинение или укорочение периода фиксации) не представляется возможным. Количественная оценка дистракционного регенерата также не проводилась, а период фиксации сам по себе является очень интегративным показателем, т. к. основывается на интерпретации ортопедом рентгенограмм пациента. Более частое выполнение остеотомии голени на уровне проксимального метафиза также косвенно указывает на более высокую способность этой зоны формировать новую костную ткань в процессе дистракции, однако возможность прогнозировать дистракционный остеогенез на предоперационном этапе этот факт не даёт.

Это основной недостаток всех современных известных способов прогнозирования дистракционного остеогенеза — они не способны дать информацию о рисках формирования несостоятельного дистракционного регенерата на предоперационном этапе [27]. С прикладной точки зрения практическая рекомендация крайне проста: чем ближе к диафизу выполняется остеотомия, тем более вероятно формирование нестабильного типа дистракционного регенерата в процессе дистракции, т. е. в области диафиза допустимы небольшие удлинения в сравнении с метафизарными. С научной точки зрения эта работа является одной из своеобразных "точек отсчёта" в системе количественной оценки дистракционного остеогенеза для возможности его прогнозирования в каждом конкретном случае. Необходимо вычисление таких же уравнений для всех сегментов в основных возрастных группах. Авторы ни в коем случае не заявляют, что процесс дистракционного остеогенеза зависит только от выбора уровня остеотомии, т. к. это мультифакторное биологическое явление. Ранее нами уже была выведена корреляционная связь между изменением относительного объёма мышечной ткани сегмента и параметрами дистракционного регенерата [7]. Мы акцентируем внимание именно на количественном описании этого процесса и необходимости дальнейшего его изучения исключительно с позиций статистических данных.

Ввиду трудоёмкости данных расчётов оптимальным для хирургов-ортопедов будет создание автоматизированной системы поддержки принятия врачебных решений типа свёрточной нейронной сети, которая будет учитывать множество переменных, в том числе и уровень остеотомии.

Заключение

В результате исследования статистически доказано влияние уровня выполнения остеотомии на дистракционный остеогенез: остеотомия в диафизарной области приводит к уменьшению срединного диаметра дистракционного регенерата более выраженно, чем в метафизарной. Эта зависимость описывается уравнением y=1,558*f(x)-14,324, где f(x) – уравнение, описывающие исходные данные кости. Данный фактор должен быть учтён на этапе предоперационного планирования, т. к. позволяет избежать такого осложнения, как несостоятельный дистракционный регенерат.

Дополнительная информация

Заявленный вклад авторов

Все авторы сделали эквивалентный вклад в подготовку публикации. Все авторы прочли и одобрили финальную версию рукописи статьи.

Все авторы согласны нести ответственность за все аспекты работы, чтобы обеспечить надлежащее рассмотрение и решение всех возможных вопросов, связанных с корректностью и надежностью любой части работы.

Список литературы/References:

1. Waller DK, Correa A, Vo TM et al. The population-based prevalence of achondroplasia and thanatophoric dysplasia in selected regions of the US. *Am J Med Genet A*. 2008 Sep 15;146A(18):2385-9.

2. Legare JM. Achondroplasia. In: Adam MP, Feldman J, Mirzaa GM, Pagon RA, Wallace SE, Amemiya A, editors. GeneReviews® [Internet]. University of Washington, Seattle; *Seattle (WA):* Oct 12, 1998.

3. Oberklaid F, Danks DM, Jensen F, Stace L, Rosshandler S. Achondroplasia and hypochondroplasia. Comments on frequency, mutation rate, and radiological features in skull and spine. J Med Genet. 1979 Apr;16(2):140-6.

4. Coi A, Santoro M, Garne E et al. Epidemiology of achondroplasia: A population-based study in Europe. *American Journal of Medical Genetics Part A*. 2019 Sep;179(9):1791-1798.

DOI:10.1002/AJMG.A.61289

5. Борзунов Д.Ю., Шастов А.Л. «Ишемический» дистракционный регенерат: толкование, определение, проблемы, варианты решения // *Травматология и ортопедия России.* – 2019. – № 25. – С. 68-76. [Borzunov D.Yu., Shastov A.L. "Ischemic" distraction regenerate:

interpretation, definition, problems, solutions // *Traumatology and Orthopedics of Russia.* 2019; (25):68-76 (In Russ.)]

DOI:10.21823/2311-2905-2019-25-1-68-76.

6. Новиков К.И., Клинцов Е.В., Климов О.В., Сергеев К.С. Несостоятельный дистракционный регенерат как осложнение дистракционного остеосинтеза: факторы риска формирования, превентивная диагностика, лечение // Гений ортопедии. – 2024. – Т. 30, № 1. – С. 134-141. [Novikov K.I., Klintsov E.V., Klimov O.V., Sergeev K.S. Failed distraction regenerate as a complication of distraction osteosynthesis: risk factors for formation, preventive diagnostics, treatment. *Genius of orthopedics*. 2024. 30. № 1. 134-141. (In Russ.)]

DOI: 10.18019/1028-4427-2024-30-1-134-141.

7. Новиков К.И., Шевцов В.И., Клинцов Е.В. и др. Влияние объёма мягких тканей на качество дистракционного костного регенерата при удлинении костей голени по Илизарову у пациентов с ахондроплазией (пилотное исследование) // *Кафедра травматологии и ортопедии.* – 2024. – № 4(58). – С. 23-30. [Novikov K.I., Shevtsov V.I., Klintsov E.V. et al. The influence of soft tissue volume on the quality of distraction bone regenerate during lengthening of the tibia bones according to Ilizarov in patients with achondroplasia (pilot study). *Department of Traumatology and Orthopedics.* 2024;(4(58)):23-30.. (In Russ.)]

DOI: 10.17238/2226-2016-2024-4-23-30.

8. Borzunov DY, Shastov AL. Mechanical solutions to salvage failed distraction osteogenesis in large bone defect management. *Int Orthop* 2019;43(5):1051-1059.

DOI: 10.1007/s00264-018-4032- 6.

9. Kitoh H, Mishima K, Matsushita M et al. Early and late fracture following extensive limb lengthening in patients with achondroplasia and hypochondroplasia. *Bone Joint J*. 2014 Sep;96-B(9):1269-73.

doi: 10.1302/0301-620X.96B9.33840. PMID: 25183602.

10. Hamanishi C, Yasuwaki Y, Kikuchi H et al. Classification of the callus in limb lengthening. Radiographic study of 35 limbs. *Acta Orthop Scand.* 1992 Aug;63(4):430-3.

doi: 10.3109/17453679209154761. PMID: 1529696.

11. Donaldson J, Aftab S, Bradish C. Achondroplasia and limb lengthening: Results in a UK cohort and review of the literature. *J Orthop.* 2015 Jan 28;12(1):31-4.

doi: 10.1016/j.jor.2015.01.001. PMID: 25829758; PMCID: PMC4353991.

12. Frost MW, Kold S, Rahbek O, et al. Complications in Elective Removal of 271 Bone Lengthening Nails (FITBONE, PRECICE and STRYDE). *Strategies Trauma Limb Reconstr.* 2021 May-Aug;16(2):110-115. doi: 10.5005/jp-journals-10080-1529. PMID: 34804227; PMCID: PMC8578244.

13. Tjernström B, Olerud S, Rehnberg L. Limb lengthening by callus distraction. Complications in 53 cases operated 1980-1991. *Acta Orthop Scand.* 1994 Aug;65(4):447-55.

doi: 10.3109/17453679408995491. PMID: 7976296.

14. Park KW, Garcia RA, Rejuso CA et al. Limb Lengthening in Patients with Achondroplasia. *Yonsei Med J*. 2015 Nov;56(6):1656-62. doi: 10.3349/ymj.2015.56.6.1656. PMID: 26446651; PMCID: PMC4630057.

15. El-Sayed, M., Correll, J., Hosny, G.A. et al. Bone regenerate complications during lengthening: incidence, predisposing factors, and treatment. *Eur Orthop Traumatol* 6, 445–449 (2015). https://doi.org/10.1007/s12570-015-0330-2

16. Burke NG, Cassar-Gheiti AJ, Tan J et al. Regenerate bone fracture rate following femoral lengthening in paediatric patients. *J Child Orthop.* 2017 Jun 1;11(3):210-215.

doi: 10.1302/1863-2548.11.160216. PMID: 28828065; PMCID: PMC5548037.

17. Launay F, Younsi R, Pithioux M et al. Fracture following lower limb lengthening in children: a series of 58 patients. *Orthop Traumatol Surg Res.* 2013 Feb;99(1):72-9.

doi: 10.1016/j.otsr.2012.08.005. Epub 2012 Dec 13. PMID: 23246008.

18. Schiedel F, Elsner U, Gosheger G et al. Prophylactic titanium elastic nailing (TEN) following femoral lengthening (Lengthening then rodding) with one or two nails reduces the risk for secondary interventions after regenerate fractures: a cohort study in monolateral vs. bilateral lengthening procedures. *BMC Musculoskelet Disord.* 2013 Oct 25;14:302.

doi: 10.1186/1471-2474- 14-302. PMID: 24156728; PMCID: PMC4016152.

19. Kenawey M, Krettek C, Liodakis E et al. Insufficient bone regenerate after intramedullary femoral lengthening: risk factors and classification system. *Clin Orthop Relat Res.* 2011 Jan;469(1):264-73. Epub 2010 Apr 2. doi: 10.1007/s11999-010-1332-6; PMID: 20361281; PMCID: PMC3008908.

20. Muzaffar N, Hafeez A, Modi H, Song HR. Callus patterns in femoral lengthening over an intramedullary nail. *J Orthop Res.* 2011 Jul;29(7):1106-13. doi: 10.1002/jor.21353. Epub 2011 Jan 31. PMID: 21284034.

21. Щукин А.А., Аранович А.М., Попков А.В., Попков Д.А. Оценка результатов удлинения нижних конечностей у больных с системными заболеваниями скелета, сопровождающимися патологически низким ростом // *Гений ортопедии*. – 2014. – № 2. – С. 44-51. [Shchukin A.A., Aranovich A.M., Popkov A.V, Popkov D.A. Evaluation of the results of lower limb lengthening in patients with systemic skeletal diseases accompanied by pathologically short stature // *Genius of Orthopedics.* 2014;(2):44-51. (In Russ.)].

22. Новиков К. И., Клинцов Е.В., Новикова О.С. Лечение по Илизарову осложнений билатерального удлинения бедренных костей у пациента с ахондроплазией // *Медицинская наука и образование Урала*. – 2023. – Т. 24, № 4(116). – С. 188-192. [Novikov K.I., Klintsov E.V., Novikova O.S. Ilizarov treatment of complications of bilateral femoral lengthening in a patient with achondroplasia. *Medical science and education of the Urals*. 2023;24(4(116)):188-192. (In Russ.)] DOI 10.36361/18148999_2023_24_4_188

23. Попков А.В., Фогель Н.Н., Попков Д.А. Особенности психологического статуса детей с ортопедической патологией // *Вестник Южно-Уральского государственного университета. Серия: Образование, здравоохранение, физическая культура*. – 2006. – № 7-2. – С. 247-250. [Popkov A.V., Fogel N.N., Popkov D.A. Features of the psychological status of children with orthopedic pathology. Bulletin of the South Ural State University. *Series: Education, Health Care, Physical Education.* 2006; (7-2):247-250. (In Russ.)]

24. Щуров В.А., Щуров И.В. *Возраст и лечение по Илизарову заболеваний и травм конечностей*. -Saarbrücken: LAMBERT Academic Publishing, 2014. - 82 с. [Shchurov VA, Shchurov IV. Vozrast i lechenie po Ilizarovu zabolevaniy i travm konechnostey. Saarbrücken: LAMBERT Academic Publishing; 2014. (In Russ.)]

25. Щуров В.А., Попков А.В., Новиков И.К., Мурадисинов С.О. Показатели физического и психического здоровья больных при

оперативном удлинении конечности // *Национальная Ассоциация Ученых.* – 2017. – № 6(33). – С. 17-20. [Shchurov V.A., Popkov A.V., Novikov I.K., Muradzinov S.O. Indicators of physical and mental health of patients undergoing surgical limb lengthening. *National Association of Scientists.* 2017;(6(33)):17-20. (In Russ.)]

26. Попков Д.А., Превот Д. Отдалённые результаты лечения по методу Илизарова пациентов с низким ростом // *Гений ортопедии.* – 2000. – №4. – С.54-59 [Popkov, D.A., Prevot J. Remote results of treatment using the Ilizarov method for patients with short stature. *Genius of Orthopedics.* 2000;(4):54-59. (In Russ.)]

27. Аранович А.М., Стогов М.В., Киреева Е.А. Менщикова Т.И. Прогнозирование и контроль течения дистракционного остеогенеза. Аналитический обзор // *Гений ортопедии,* – 2019. – Т. 25. – N° 3. – С. 400-406.. [Aranovich AM, Stogov MV, Kireeva EA, Menshchikova TI. Prediction and control of the distraction osteogenesis course. Analytical review. *Orthopaedic Genius.* 2019;25(3):400-406. (In Russ.)] DOI: 10.18019/1028-4427-2019-25-3-400-406.

28. Артемьев А.А., Иванов П.А., Кашуб А.М., и др. Укорачивающая резекция и коррекция длины голени при лечении посттравматических дефектов большеберцовой кости, осложненных остеомиелитом // *Неотложная медицинская помощь. Журнал им. Н.В. Склифосовского.* – 2021. – Т. 10. – № 2. – С. 309–317. [Artemyev AA, Ivanov PA, Kashub AM, et al. Shortening resection and correction of the length of the tibia in the treatment of post-traumatic defects of the tibia complicated by osteomyelitis. Emergency medical care. *Journal named after N.V. Sklifosovsky*. 2021;10(2):309-317. (In Russ.)]

doi: 10.23934/2223-9022-2021-10-2-309-317.

29. Нелин Н.И., Артемьев А.А., Соловьев Ю.С. Особенности хирургического лечения пациентов с неправильно сросшимися переломами костей голени // *Практическая медицина.* – 2022. – Т. 20. – № 4. – С. 71–74. [Nelin NI, Artemyev AA, Soloviev YuS. Features of surgical treatment of patients with improperly fused fractures of the tibia. *Practical medicine.* 2022;20(4):71-74. (In Russ.)]

30. Шевцов В.И., Новиков К.И. Операционная политравма – стартовая позиция для удлинения конечностей и регуляции роста // *Политравма.* – 2024. – № 1. – С. 83–93. [Shevtsov VI, Novikov KI. Surgical polytrauma - a starting position for limb lengthening and growth regulation. *Polytrauma.* 2024;(1):83-93. (In Russ.)]

31. Рамский Р.С., Пикалюк В.С., Куценко С.Н., Павелко А.В. Оптимизация уровня остеотомии при удлинении плеча у больных ахондроплазией с анатомо-биомеханических позиций // *Український морфологічний альманах.* – 2010. – Т. 8. – № 2. – С. 176–178. [Ramsky RS, Pikalyuk VS, Kutsenko SN, Pavelko AV. Optimization of the osteotomy level during shoulder lengthening in patients with achondroplasia from anatomical and biomechanical positions. *Ukrainian morphological almana*c. 2010;8(2):176-178. (In Russ.)]

32. Колчев О.В., Борзунов Д.Ю. Рост и развитие врожденно укороченной голени после удлинения по Г.А. Илизарову // Гений ортопедии. – 2009. – № 4. – С. 34–38. [Kolchev OV, Borzunov DYu. Growth and development of a congenitally shortened tibia after lengthening according to G. A. Ilizarov. *Genius of orthopedics.* 2009;(4):34-38. (In Russ.)]

33. Аранович А.М., Климов О.В. Возрастные особенности удлинения голени у больных ахондроплазией // Системная интеграция в здравоохранении. – 2011. – № 3. – С. 19-22. – EDN OEEGGP. [Aranovich A. M., Klimov O. V. Age-related features of shin lengthening in patients with achondroplasia. *System integration in healthcare*. 2011; (3):19-22. (In Russ.)]

34. Корабельников М.А., Дьячкова Г.В., Аранович А.М., и др. Количественная оценка репаративного костеобразования при удлинении конечностей у больных ахондроплазией // *Гений ортопедии*. – 2006. – № 1. – С. 92–97. [Korabelnikov MA, Dyachkova GV, Aranovich AM, et al. Quantitative assessment of reparative bone formation during limb lengthening in patients with achondroplasia. *Genius of Orthopedics*. 2006;(1):92-97. (In Russ.)]

35. Свидетельство № 2014611777 о государственной регистрации программы ЭВМ для проведения компьютерного анализа , оценки и документации данных лучевых методов исследования и любых электронных изображений, а также проведения на основании полученных данных предоперационного моделирования. Заявка № 2013662115. В реестре программ для ЭВМ с 10 февраля 2014 г. [Certificate No. 2014611777 on state registration of a computer program for computer analysis, evaluation, and documentation of radiological research data and any electronic images, as well as preoperative modeling based on the obtained data. Application No. 2013662115. In the register of computer programs since February 10, 2014 (In Russ.)].

36. Шевцов В.И., Камерин В.К. Состояние бедренных костей при удлинении костей голени в эксперименте методом дистракционного эпифизеолиза // Гений ортопедии. – 1999. – № 3. [Shevtsov VI, Kamerin VK. The state of the femur during lengthening of the tibia bones in an experiment using the method of distraction epiphysiolysis. Genius of Orthopedics 1999;(3) (In Russ.)]

37. Банаков В.В., Липкин С.И., Самков А.С. Компрессионно-дистракционный метод коррекции укорочений и деформаций конечностей при дисхондроплазии // *Вестник травматологии и ортопедии им. Н.Н. Приорова.* – 1998. – № 1. – С. 47–51. [Banakov VV, Lipkin SI, Samkov AS. Compression-distraction method of correction of shortening and deformations of limbs in dyschondroplasia. *Bulletin of Traumatology and Orthopedics named after N. N. Priorov*. 1998;(1):47-51. (In Russ.)] doi: 10.17816/vto104396.

38. Колчев О.В., Борзунов Д.Ю. Устранение врожденного укорочения нижней конечности (историческая справка) // *Гений ортопедии.* – 2010. – № 1. – С. 140–146. [Kolchev OV, Borzunov DYu. Elimination of congenital shortening of the lower limb (historical background). *Genius of orthopedics.* 2010;(1):140-146. (In Russ.)]

39. Li R, Saleh M, Yang L, Coulton L. Radiographic classification of osteogenesis during bone distraction. *J Orthop Res.* 2006 Mar;24(3):339-47. doi: 10.1002/jor.20026. PMID: 16479566.

40. Попков А.В. Хирургическое удлинение нижних конечностей у взрослых по методике Илизарова // Гений ортопедии. – 1993. – № 1. – С. 12–15. [Popkov AV. Surgical lengthening of lower limbs in adults using the Ilizarov technique. *Genius of orthopedics.* 1993;(1):12-15. (In Russ.)]

Информация об авторах:

Клинцов Егор Владимирович, соискатель учёной степени к.м.н., Федеральное государственное бюджетное образовательное учреждение высшего образования «Тюменский государственный медицинский университет» Министерства здравоохранения Российской Федерации, улица Одесская, дом 54, Тюмень, Россия, e.rubisco@mail.ru.

Сергеев Константин Сергеевич, д.м.н., профессор, Федеральное государственное бюджетное образовательное учреждение высшего образования «Тюменский государственный медицинский университет» Министерства здравоохранения Российской Федерации, улица Одесская, дом 54, Тюмень, Россия, sergeev.travma@inbox.ru.

Климов Олег Владимирович, д.м.н., Национальный медицинский исследовательский центр травматологии и ортопедии имени академика Г.А. Илизарова, ул. Марии Ульяновой д.6, Курган, Россия, oklim@mail.ru.

Шевцов Владимир Иванович, член корр. РАН, доктор медицинских наук, профессор , shevtcovvladimir3012@rambler.ru

Автор, ответственный за переписку: Клинцов Егор Владимирович

Information about authors:

Klintsov Egor Vladimirovich, postgraduate student, Federal State Budgetary Education Institution of Higher Education "Tyumen State Medical University" of the Ministry of Health of the Russian Federation, Odesskaya str., 54, Tyumen, Russia, e.rubisco@mail.ru.

Sergeev Konstantin Sergeevich, M.D., Ph.D., Federal State Budgetary Education Institution of Higher Education "Tyumen State Medical University" of the Ministry of Health of the Russian Federation, Odesskaya str., 54, Tyumen, Russia, sergeev.travma@inbox.ru.

Klimov Oleg Vladimirovich, M.D., Ph. D., Ilizarov National Medical Research Centre for Traumatology and Orthopedics, Marii Ulyznovoy str., 6, Kurgan, Russia, oklim@mail.ru.

Shevtsov Vladimir Ivanovich, Corresponding Member of RAS, M.D., Ph.D., Professor, shevtcovvladimir3012@rambler.ru.

Corresponding author: Klintsov Egor Vladimirovich

УДК 617.3

© Лычагин А.В., Грицюк А.А., Елизаров М.П., Сметанин С.М., Томбоиди К.Х., Халимов М.М., Х.Х. Махди, 2026

Оригинальная статья / Original article

РОБОТИЗИРОВАННОЕ ТОТАЛЬНОЕ ЭНДОПРОТЕЗИРОВАНИЕ КОЛЕННОГО СУСТАВА ПРИ ВАЛЬГУСНОМ ГОНАРТРОЗЕ

А.В. ЛЫЧАГИН [1], А.А. ГРИЦЮК [1], М.П. ЕЛИЗАРОВ [1], С.М. СМЕТАНИН [1], К.Х. ТОМБОИДИ [1], М.М. ХАЛИМОВ [1], Х. Х. МАХДИ [1]

[1] ФГАОУ ВО Первый Московский государственный медицинский университет имени И.М. Сеченова Минздрава России (Сеченовский Университет), 119991, ул. Трубецкая 8-2, Москва, Россия

Аннотация

Введение: Вальгусная деформация коленного сустава при остеоартрозе встречается значительно реже, однако имеет некоторые особенности в механическом выравнивании, основанном на уровне и угле резекции бедренной и большеберцовой костей и последующей балансировке сгибательно-разгибательных и медиально-латеральных межкостных зазоров путем высвобождения (релиза) капсулы и связок коленного сустава, что исправляет фиксированные деформации и приводит конечность в правильное положение с помощью роботизированной системы.

Цель этой статьи — описать особенности техники тотального эндопротезирования при вальгусной деформации коленного сустава по методике механического выравнивания с использованием автономной роботизированной платформы на основе изображений и предоперационного индивидуального планирования.

Материалы и методы: В статье на собственном клиническом материале приведена пошаговая техника выполнения роботизированного тотального эндопротезирования коленного сустава по методике механического , выравнивания оси конечностей, описаны принципы и методика планирования, техника хирургического вмешательства. В период исследования с октября 2023 г. по январь 2026 г. было проведено роботизированное тотальное эндопротезирование коленного сустава в клинике травматологии, ортопедии и патологии суставов университетской клинической больницы № 1 Сеченовского Университета 89 пациентам с варусной деформацией (не более 10°). Изучали НКА и функциональные результаты до и после операции в течение 12 месяцев.

Результаты: Средние значения НКА после операции составили 179,9°±0,9° (95% ДИ мин. 179,7° макс. 180,2°), при планировании НКА 180°, по сравнению с до операционными показателями НКА 188,3°±3,8°. Амплитуда движений в коленном суставе возросла с 85,7°±4,2° до 120,7°±11,9° через год после операции, а болевой синдром уменьшился с 63,5±14,8 балла до 3,2±4,2 балла. Показатели по шкале КСС ШК до операции 28,7±4,5 балла, после операции возрасли до 86,5±4,7 балла, по шкале КСС ШФ с 32,1±6,2 баллов до операции увеличились до 92,5±2,8 балла. По шкале ОКС до операции 19,5±6,1 балла, после 45,4±1,1 балла, по шкале ШЗС-12 средний показатель составил 91,6±5,2 балла. Средний койко-день до операции 1,5±0,6 суток, послеоперационный 6,1±0,8 суток.

Вывод: Применение роботизированных систем автономного типа при тотальной артропластике варусного остеоартритного колена дает возможность точной установки имплантата и коррекцию оси конечности, имеет особенности техники резекции кости и мягкотканного релиза при восстановлении связочного баланса, обеспечивает значительное снижение боли, увеличение амплитуды движения и значительное улучшение функции коленного сустава в течение года после операции.

Ключевые слова: механическое выравнивание, роботизированная хирургия коленного сустава, тотальное эндопротезирование коленного сустава

Источник финансирования. Исследование не имело спонсорской поддержки.

Конфликт интересов: авторы декларируют отсутствие явных и потенциальных конфликтов интересов, связанных с публикацией настоящей статьи.

Для цитирования: Лычагин А.В., Грицюк А.А., Елизаров М.П., Сметанин С.М., Томбоиди К.Х., Халимов М.М., Х.Х. Махди. Роботизированное тотальное эндопротезирование коленного сустава при вальгусном гонартрозе. *Кафедра травматологии и ортопедии*. 2026; 2: 51–67.

Этическая экспертиза. Пациент подписала добровольное информированное согласие на участие в исследовании и дала согласие на обработку и публикацию клинического материала. Исследование одобрено этическим комитетом.

ROBOTIC TOTAL KNEE ARTHROPLASTY FOR VALGUS GONARTHROSIS

ALEXEY V. LYCHAGIN [1], ANDREY A. GRITSYUK [1], MIKHAIL P. ELIZAROV [1], SERGEY M. SMETANIN [1], KONSTANTIN KH. TOMBOIDI [1], MANUCHEHR M. KHALIMOV [1], KHALED M. MAHDY [1]

[1] Federal State Autonomous Educational Institution of Higher Education First Moscow State Medical University named after I.M. Sechenov Ministry of Health of Russia (Sechenov University), 119991, St. Trubetskaya 8-2, Moscow, Russia

Abstract

Knee valgus deformity associated with osteoarthritis is significantly less common; however, it has some unique mechanical alignment features based on the level and angle of femoral and tibial resection and subsequent balancing of the flexion-extension and medial-lateral interosseous gaps by releasing the knee capsule and ligaments. This corrects fixed deformities and brings the limb into the correct position using a robotic system.

The purpose of this article is to describe the specific features of total knee arthroplasty for valgus deformity using a mechanical alignment technique, using an autonomous image-based robotic platform and individualized preoperative planning.

Materials and Methods: This article presents a step-by-step technique for robotic total knee arthroplasty using mechanical alignment of the limb axis, based on our own clinical data. The principles and methodology of planning and surgical technique are described. During the study period from October 2023 to January 2026, robotic total knee arthroplasty was performed on 89 patients with varus deformity (up to 10°) at the Traumatology, Orthopedics, and Joint Pathology Clinic of Sechenov University Clinical Hospital No. 1. The patients' knee arthroplasty (KA) and functional outcomes were assessed before and after surgery for 12 months.

Results: The mean HKA values after surgery were 179.9° ± 0.9° (95% CI: min. 179.7°, max. 180.2°), with the planned HKA of 180°, compared to the preoperative HKA values of 188.3° ± 3.8°. The range of motion in the knee joint increased from 85.7°±4.2° to 120.7°±11.9° one year post operative, and the pain syndrome decreased from 63.5±14.8 points to 3.2±4.2 points. The indicators on the KSS KS scale before the surgery were 28.7±4.5 points, after the surgery they increased to 86.5±4.7 points, on the KSS FS scale from 32.1±6.2 points before the surgery they increased to 92.5±2.8 points. According to the OKS scale before the surgery 19.5±6.1 points, after 45.4±1.1 points, on the FJS-12 scale the average indicator was 91.6±5.2 points. The average hospital stay preoperatively was 1.5 ± 0.6 days: postoperatively, 6.1 ± 0.8 days.

Conclusion: The use of autonomous robotic systems in total knee arthroplasty for varus osteoarthritic knees allows for precise implant placement and limb axis correction. It utilizes bone resection techniques and soft tissue release to restore ligament balance. It also provides significant pain reduction, increased range of motion, and significant improvement in knee function within a year of surgery.

Key words: mechanical alignment, robotic knee surgery, total knee arthroplasty

Conflict of interests: the authors declare no conflict of interest

Funding: the study had no sponsorship

For citation: Lychagin A.V., Gritsyuk A.A., Elizarov M.P., Smetanin S.M., Tomboidi K.Kh., Khalimov M.M., Mahdy K. M. Robotic total knee arthroplasty for valgus gonarthrosis. *Department of Traumatology and Orthopedics*. 2026; 2: 51–67.

DOI: 10/17238/issn2226-2016.2026.2.51–67

Введение

Примерно у 15 % пациентов, перенесших тотальное эндопротезирование коленного сустава (ТЭКС), наблюдается вальгусный остеоартрит [1]. Вальгусный остеоартрит характеризуется как ремоделированием костной ткани, так и изменениями в мягких тканях [2]: сокращением заднелатеральной капсулы, сокращением подвздошно-большеберцового тракта (ПББТ), сокращением латеральной коллатеральной связки (ЛКС), сокращением задней крестообразной связки (ЗКС), удлинением медиальной коллатеральной связки (МКС), костным дефицитом заднелатерального мыщелка бедренной кости и/или заднелатерального плато большеберцовой кости, наружной ротацией дистального отдела бедренной кости и наружным смещением надколенника [3, 4, 5, 6].

Согласно классификации Ч.С. Ранавата (2005), вальгусная деформация коленного сустава разделяется на три типа. Деформация I типа характеризуется минимальным вальгусом и медиальным растяжением мягких тканей. Типичная фиксированная вальгусная деформация II типа имеет более существенную деформацию (>10°) с медиальным растяжением мягких тканей. Деформация III типа представляет собой тяжелую костную деформацию после предшествующей остеотомии с несостоятельным медиальным мягкотканным фиксатором, которая лучше всего лечится с помощью фиксированного или шарнирного эндопротеза коленного сустава [3]. Стабильность связок оценивалась, Беттнер и др., по 4-балльной шкале, где: 1-я степень: раскрытие 0°–2°, 2-я степень: раскрытие 3°–5°, 3-я степень: раскрытие 6°–10° и 4-я степень: раскрытие более 10° [7].

Ведутся дебаты о наилучшей стратегии выравнивания в ТКА. Механическое выравнивание (МА) считается золотым

стандартом [8,9,10]. Инсалл и др. популяризировал эту стратегию выравнивания с целью нейтрального выравнивания нижней конечности (ось прямой ноги) [11,12]. Бедренный и большеберцовый компоненты выровнены перпендикулярно механической оси [11,13]. МА приводит к равномерной нагрузке на протез и улучшает его долгосрочные характеристики [11,14,15]. Эти соображения были подтверждены биомеханическими исследованиями [15]. В целом преимуществами МА при тотальном эндопротезировании коленного сустава являются его простота и воспроизводимость; это хорошо известная хирургическая техника, которая в сочетании с отличными долгосрочными результатами [8,16,17].

Один из поводов для критики заключается в том, что уровень неудовлетворённости среди пациентов, перенёсших тотальное эндопротезирование коленного сустава, по-прежнему составляет до 20 % [18,19,20]. Однако большинство отчётов посвящено варусной деформации коленного сустава, а случаи неудовлетворённости пациентов, перенёсших тотальное эндопротезирование коленного сустава после вальгусной деформации, встречаются редко.

Некоторые авторы винят в таких высоких показателях неудовлетворенности метода Адамса, поскольку он не учитывает исходный фенотип [8,21,22,23]. Они пропагандируют кинематическое выравнивание (КА), которое представляет собой подход, ориентированный на бедренную кость и балансировку зазора, с восстановлением ориентации линии тибиофеморального сустава и, следовательно, с минимальной необходимостью в высвобождении мягких тканей [8, 22, 24, 25, 26].

Внедрение роботизированных инструментов повысило точность измерения и контроля позиционирования и балансировки имплантатов [35]. Эти технологии позволяют проводить предоперационное планирование с использованием методов визуализации, которые дают возможность оценить структуру кости во всех трёх плоскостях для подбора размера и позиционирования имплантата. Кроме того, с помощью этих технологий можно количественно оценить балансировку мягких тканей во время операции [36].

Вальгусная деформация коленного сустава уже много лет является проблемой для хирургов, и существуют подробные отчёты о рекомендуемой хирургической технике. Уайтсайд рекомендует механически выровненный тотально эндопротезированный коленный сустав (МА ТКА) для лечения вальгусной деформации коленного сустава с последующим релизом мягких тканей для их балансировки. Дистальный опил бедренной кости выполняют под углом 5° к длинной оси бедренной кости, перпендикулярно механической оси бедренной кости и параллельно трансэпикондилярной оси. Передний и задний опилы бедренной кости выполняются перпендикулярно переднезадней оси бедренной кости. Большеберцовая кость опиливается перпендикулярно длинной оси большеберцовой кости [37, 38].

Ранават рекомендует избегать недостаточной коррекции существующей деформации, используя проксимальный опил большеберцовой кости под углом 90° и дистальный опил бедренной кости под углом 3° вальгуса от анатомической оси, чтобы сохранить общее положение с небольшим варусом [3].

Чтобы сбалансировать мягкие ткани при вальгусном остеоартрите, было описано несколько хирургических методик: для коленей, которые при примерке тугоподвижны при сгибании и разгибании, Уайтсайд рекомендует освободить латеральную коллатеральную связку, если тугоподвижность при сгибании необходимо релизовать сухожилие подколенной мышцы, при проблемах при разгибании необходимо выполнить частичную тенотомию илиотибиального тракта (ИТТ) и заднелатеральный отдел капсулы (ЗЛУ) [38].

Инсолл и Исли рекомендуют релизовать малоберцовую связку в области бугорка Герди [39]. Краков и др. описывают сначала высвобождение внутренней боковой связки и передней крестообразной связки; при необходимости можно добавить релиз сухожилия подколенной мышцы и заднелатеральной капсулы [40]. Ранават и др. рекомендуют использовать метод «наизнанку» с применением электрокоагуляции на уровне поверхности опила большеберцовой кости от задней крестообразной связки до задней границы внутренней боковой связки, по возможности сохраняя подколенную мышцу. При необходимости илиотибиальный тракт удлиняют с помощью метода «запекания» изнутри [3]. Миясака и др. также рекомендуют использовать метод «коржа для пирога» для увеличения межкостного промежутка [41].

Беттнер и др. предложили выполнять релиз мягких тканей при вальгусной деформации коленей частичную остеотомию ИТТ и ЗЛУ, что дает превосходные результаты при соблюдении рекомендованных целевых показателей механического выравнивания для ТЭКС и стандартизированного релиза мягких тканей [7] (Рисунок 1).

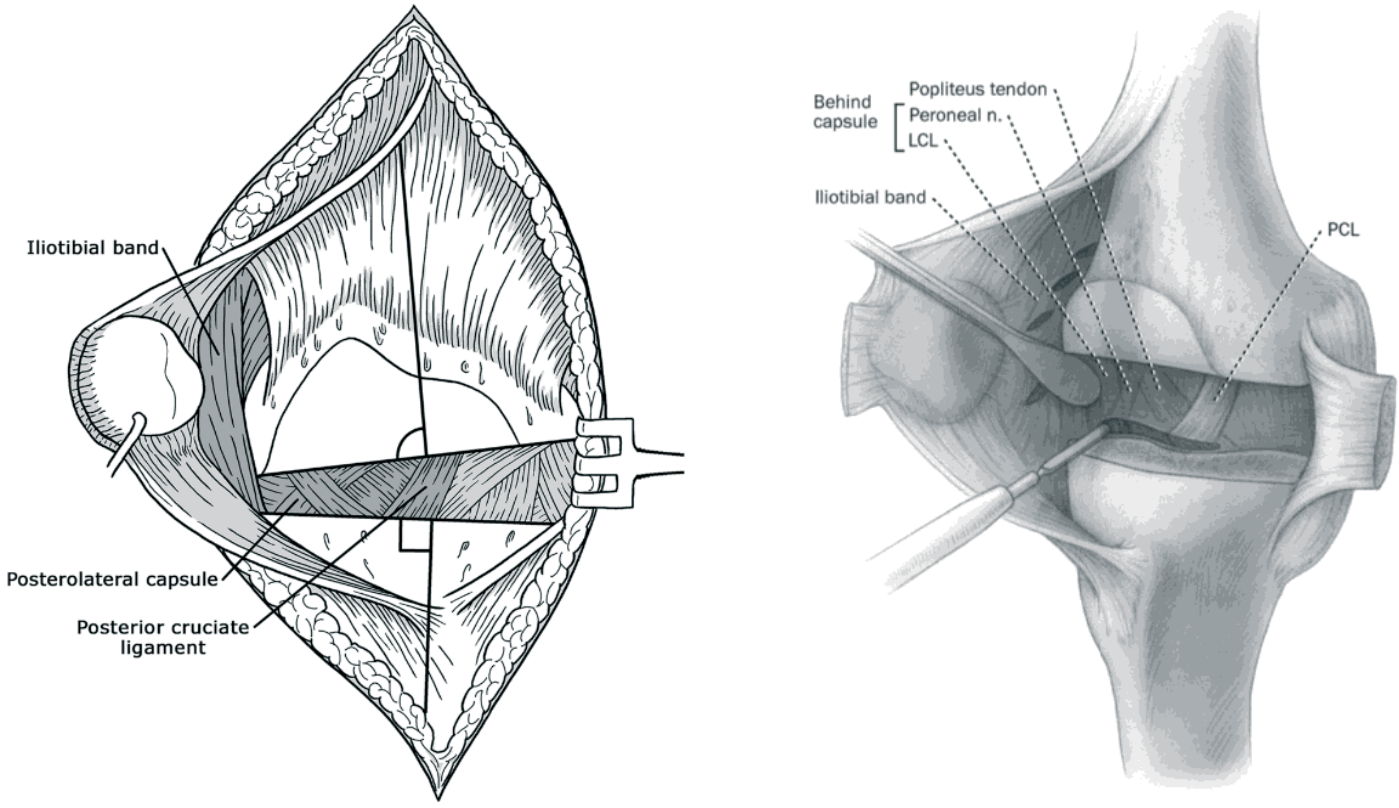

Рисунок 1. Схема вальгусной деформации при трапециевидном разгибательном промежутке (а), после релиза заднелатеральной капсулы и частичной тенотомии илиотибиального тракта (б) разгибательный промежуток симметричный (LCL - латеральная коллатеральная связка, PCL - задняя крестообразная связка) [3,7]

Fig.1. Diagram of a valgus deformity with a trapezoidal extension gap (a); after release of the posterolateral capsule and partial tenotomy of the iliotibial tract (b), the extension gap becomes symmetrical (LCL – lateral collateral ligament, PCL – posterior cruciate ligament) [3,7]

Появление роботизированных инструментов улучшило количественную оценку и контроль целей по позиционированию и балансировке имплантатов. Некоторые роботизированные платформы предлагают 3D-планирование перед операцией с использованием изображений в поперечном сечении, которые позволяют оценить анатомию кости во всех плоскостях для улучшения позиционирования и подбора размера имплантата [42, 43], а также обеспечивают возможность точной регулировки высоты линии, ориентации и интраоперационных промежутков [44, 45]. Использование сгибательно-разгибательных промежутков в качестве косвенного показателя баланса связок также позволяет проводить количественную и воспроизводимую интраоперационную оценку баланса мягких тканей. Достижение сгибательно-разгибательных промежутков в пределах 2 мм друг от друга (баланс) связано с уменьшением болевых ощущений после тотального эндопротезирования коленного сустава, однако влияние их на амплитуду движений и функциональные результаты не доказано [46, 47, 48, 49].

Цель этой статьи — описать особенности техники тотального эндопротезирования при вальгусной деформации коленного сустава по методике механического выравнивания с использованием автономной роботизированной платформы на основе изображений и предоперационного индивидуального планирования.

Техника операции

1. Индивидуальное предоперационное планирование

Планирование по методике механического выравнивания при вальгусном морфотипе начинается с использования 3D-визуализации для создания индивидуального плана с учётом особенностей анатомии и в нейтральном положении (НКА 180°). Цель этого этапа — определить идеальный размер имплантатов, а также спрогнозировать их расположение с целью восстановления анатомии.

Все пациенты сначала проходят стандартное рентгенологическое обследование, включающее телерентгенографию или КТ всей нижней конечности стоя для определения угла между бедром, коленом и лодыжкой (НКА), латерального

дистального угла бедра (ЛДУБ), медиального проксимального угла большеберцовой кости (МПУБ) и наклона суставной линии в соответствии с классификацией CPAK [35]. Вид пациентки и КЛКТ в фронтальной плоскости с левосторонней варусной деформацией 6° (Рисунок 2)



а б в

г д

Рисунок 2. Вид нижних конечностей пациентки: а - стоя фронтальная и б - сагиттальная проекции, в - КТ топограммы во фронтальной проекции, г - лежа в сагиттальной проекции, д - угол сгибания коленного сустава

Fig. 2. View of the patient's lower limbs: a - standing, frontal projection; b - standing, sagittal projection; c - CT topograms in the frontal projection; d - lying down, sagittal projection; e - knee joint flexion angle

Важнейшим преимуществом 3D-визуализации по сравнению со стандартными 2D-методами является возможность оценить осевую плоскость, что позволяет более детально спланировать ротацию бедренной и большеберцовой костей перед операцией. Это крайне важно при вальгусной деформации коленного сустава из-за значительных различий в ротации бедренной [36] и большеберцовой костей [37]. Для создания индивидуального плана по методике оКА выполняются следующие действия:

1.1. Бедренная кость

Размер: задняя опора самого маленького размера, которая не выступает в медиально-латеральном направлении, не врезается в переднюю часть бедренной кости и не перегружает пателлофеморальный сустав.

В коронарной плоскости: позиционирование бедренного имплантата планируется в соответствии с LDFA с верхним пределом механической вальгусной деформации бедренной кости в 6°.

Сагиттальная плоскость: бедренный компонент устанавливается таким образом, чтобы максимально соответствовать концентричности линии Блюменсаатса, что дает возможность избежать образования выемки на передней поверхности бедренной кости и оптимизировать траекторию движения надколенника.

Осевая плоскость: при вальгусном морфотипе задний латеральный мыщелок бедренной кости часто недоразвит, что делает заднюю мыщелковую ось ненадежным ориентиром для вращения [38]. По этой причине вращение бедренного компонента планируется таким образом, чтобы сбалансировать пространство для сгибания в соответствии с трансэпикондилярной осью (ТЭО) в диапазоне от 3° внутреннего до 6° наружного вращения для устранения зазора при сгибании и точного соответствия блоковой борозде.

Глубина резекции. При резекции дистального отдела бедренной кости ориентиром служит медиальный мыщелок бедренной кости. С латерального мыщелка бедренной кости обычно удаляется меньший объем кости из-за износа и морфологических различий, которые здесь наблюдаются. Если резекция планируется с медиального дистального мыщелка бедренной кости, то она составляет 9 мм, а с латерального мыщелка бедренной кости — обычно 4–6 мм. Целевой показатель резекции 9 мм основан на 7 мм кости плюс 2 мм хряща.

Медиально-латеральное позиционирование: при вальгусной деформации коленного сустава мягкие ткани латеральной части надколенника обычно напряжены, и любая медиализация борозды надколенника может усугубить ситуацию и привести к пателлофеморальной дисфункции. Однако при использовании бедренного компонента PS необходимо следить за тем, чтобы латерализация не привела к «вырубке», которая может вызвать перелом латерального мыщелка бедренной кости из-за тонкой кости.

1.2. Большеберцовая кость

Размер: большеберцовая кость изначально измеряется при 0° ротации на аксиальном снимке компьютерной томографии с целью обеспечения максимального контакта с кортикальным слоем без выступания имплантата.

В коронарной плоскости: положение тибиального имплантата должно максимально соответствовать медиальной проксимальной оси большеберцовой кости (MPTA) и обеспечивать баланс между сгибанием и разгибанием в диапазоне от 2° вальгуса до 6° варуса. При вальгусном морфотипе, чтобы избежать остаточной вальгусной деформации голеностопного сустава более 3° вальгуса, большеберцовую кость часто резецируют перпендикулярно её механической оси. Следует избегать вальгусного положения большеберцовой кости более чем на 2°.

Сагиттальная плоскость: положение большеберцового имплантата должно соответствовать естественному заднему наклону большеберцовой кости пациента с ограничением в 3° при использовании имплантата PS. При необходимости положение можно изменить, чтобы сбалансировать зазор при сгибании. Допускается сгибание бедренной и большеберцовой костей до 10°.

Аксиальная плоскость: тибиальный имплантат устанавливается по линии Акаги. Особое внимание следует уделить тому, чтобы избежать внутреннего вращения тибиального компонента, так как тибиальный компонент вальгусного морфотипа обычно попадает в положение глубокого сгибания [36,37], что приводит к ошибке внутреннего вращения тибиального основания во время испытаний и имплантации.

Резекция большеберцовой кости: планируется резекция 8 мм медиального плато большеберцовой кости (6 мм кости + 2 мм хряща) с учетом субхондральной кости и средней глубины хряща в 2 мм в нормальном колене для установки полиэтиленовой вставки диаметром 9 мм. Резекция латерального плато большеберцовой кости обычно меньше, то есть составляет 4–6 мм, из-за износа, а также с учетом внесуставной вальгусной деформации большеберцовой кости, которая часто встречается при вальгусном морфотипе [31].

Таким образом, общая запланированная резекция составляет 17 мм в медиальном направлении, что соответствует общей толщине этого имплантата с его самым тонким тибиальным вкладышем.

1.3. Выравнивание в фронтальной плоскости для достижения нейтрального положения

Целевой показатель выравнивания в коронарной плоскости HKA является 180° для варусного колена. Этот показатель основан на наблюдении, что в здоровых коленях без остеоартрита естественный диапазон угла составляет от 170° до 183° [39]. Кроме того, при вальгусном морфотипе медиальные структуры мягких тканей часто истончаются [30,31,33], что в сочетании с вальгусным положением, как было показано, приводит к аномальной кинематике ко-

ленного сустава, в том числе к чрезмерной переднезадней нестабильности [40]. Хотя было доказано, что остаточный варус у пациентов, перенесших тотальное эндопротезирование коленного сустава, не влияет на результаты, остаточный вальгус изучен хуже. Ли и др. изучили влияние остаточного вальгуса после тотального эндопротезирования коленного сустава и пришли к выводу, что он не влияет на результаты [41]. По этим причинам допустимый остаточный вальгус конечности составляет не более 3°.

1.4. Баланс сгибательно-разгибательного промежутков

Балансировка мягких тканей является ключевым компонентом артропластики. Она также считается одним из самых сложных аспектов первичного тотального эндопротезирования коленного сустава при вальгусной деформации [27, 28, 29, 30].

Цель состоит в том, чтобы добиться зазоров при сгибании и разгибании в медиальном и латеральном отделах, которые не превышают 1,5 мм от общей толщины имплантата (17,5 мм при использовании полиэтиленовой вставки толщиной 9 мм). Этот предел выбран таким образом, чтобы остаточные зазоры в обоих тибиофеморальных отделах составляли менее 2 мм. Проще говоря, это означает, что зазоры в обоих тибиофеморальных отделах (медиальном/латеральном) должны быть равны или отличаться друг от друга не более чем на 1,5 мм. Кроме того, конечные зазоры при полном разгибании и сгибании на 90° не должны превышать 2 мм от общей толщины имплантата (т. е. 19,5 мм при толщине 17,5 мм).

Существует несколько методов оценки натяжения мягких тканей, в том числе с помощью тензиометра для мягких тканей, ручной коррекции хирургом или использования распорок или ложек. Независимо от выбранного метода, основным спорным моментом, требующим дальнейшего изучения, является то, с какой силой следует воздействовать на конечность при измерении объема мягких тканей пациента. Оценить растяжимость медиального отдела технически проще, так как это пространство жёстко ограничено медиальной коллатеральной связкой по дуге сгибания [42], а это значит, что если медиальные структуры не ослаблены, то в нормальном состоянии в медиальном отделе должен быть очень небольшой остаточный зазор, а во время тестирования нагрузка должна увеличиваться только до тех пор, пока медиальная коллатеральная связка не станет упругой.

Если остаточное НКА выходит за пределы целевого диапазона <3° вальгуса и очень стянут, может быть выполнено частичная тенотомия мягких тканей (заднелатеральный угол и подвздошно-большеберцовый тракт). После имплантации оцениваются остаточные щели как при полном разгибании, так и при сгибании на 90°.

1.5. Сагиттальное выравнивание конечности

Сагиттальное выравнивание конечности — это положение колена, измеренное роботизированной системой под действием только силы тяжести, то есть, когда стопа находится над столом, а надколенник — в редуцированном положении. Точный эффект от остаточного сагиттального выравнивания конечности при тотальном эндопротезировании коленного сустава остается неясным. Хотя удовлетворенность и показатели PROM, по-видимому, улучшаются при устранении деформации при фиксированном сгибании [43], этот эффект, по-видимому, не наблюдается, когда остаточное положение находится менее чем в 5 градусах от нейтрального [44]. Недавно мы продемонстрировали, что остаточная рекурватная деформация 5° может быть хорошо переносима при 5-летнем наблюдении с использованием PS-имплантата у пациентов, у которых изначально была рекурватная деформация до операции [45].

После окончания манипуляций с позицией имплантата цифровой индивидуальный план (3D-модель) сохраняется (Рисунок 3). На рисунке отображены уровни резекции обеих костей в трех проекциях, все планируемые углы, которые обеспечивают правильное положение бедренного и большеберцового компонентов эндопротеза перпендикулярно механической оси конечности.

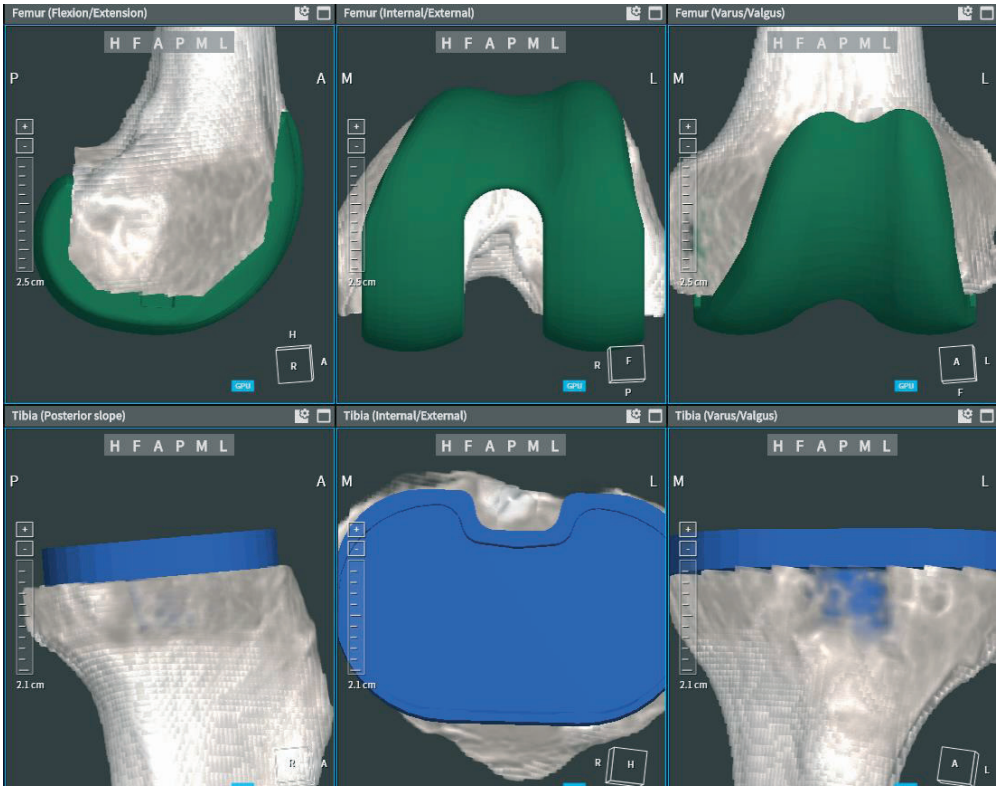

а



б в

Рисунок 3. Результат индивидуального 3D-планирования: а – вид имплантатов в трех проекциях, б – план операции, в – цифровая модель до операции
Fig. 3. Result of patient-specific 3D planning: a – view of the implants in three projections, b – surgical plan, c – preoperative digital model

После утверждения плана операции и сохранении его на цифровом носителе начинается хирургическое вмешательство, под комбинированной нейроаксиальной анестезией, медиальным парапателлярным доступом (Рисунок 4).

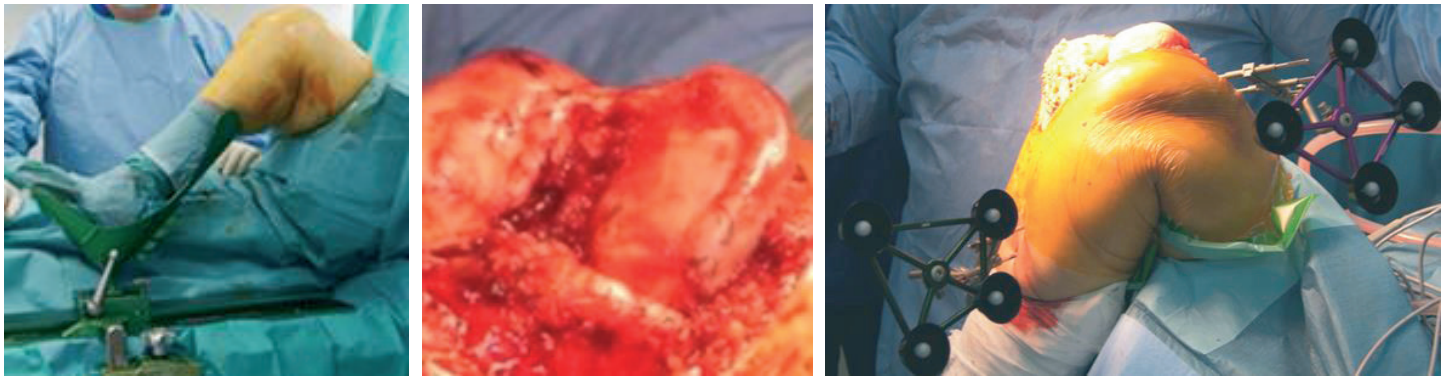

а б в

Рисунок 4. Интраоперационная картина: а - фиксация конечности, б - износ латерального мыщелка бедренной кости, в - установка антен-маркеров

Fig. 4. Intraoperative view: a - limb fixation, b - wear of the lateral femoral condyle, c - placement of antenna markers

После артротомии и установки антен инфракрасных датчиков в бедренную и большеберцовую кости выполняют измерение оси конечности и сгибательно-разгибательных промежутков в положении разгибания и сгибания 90° (Рисунок 5).

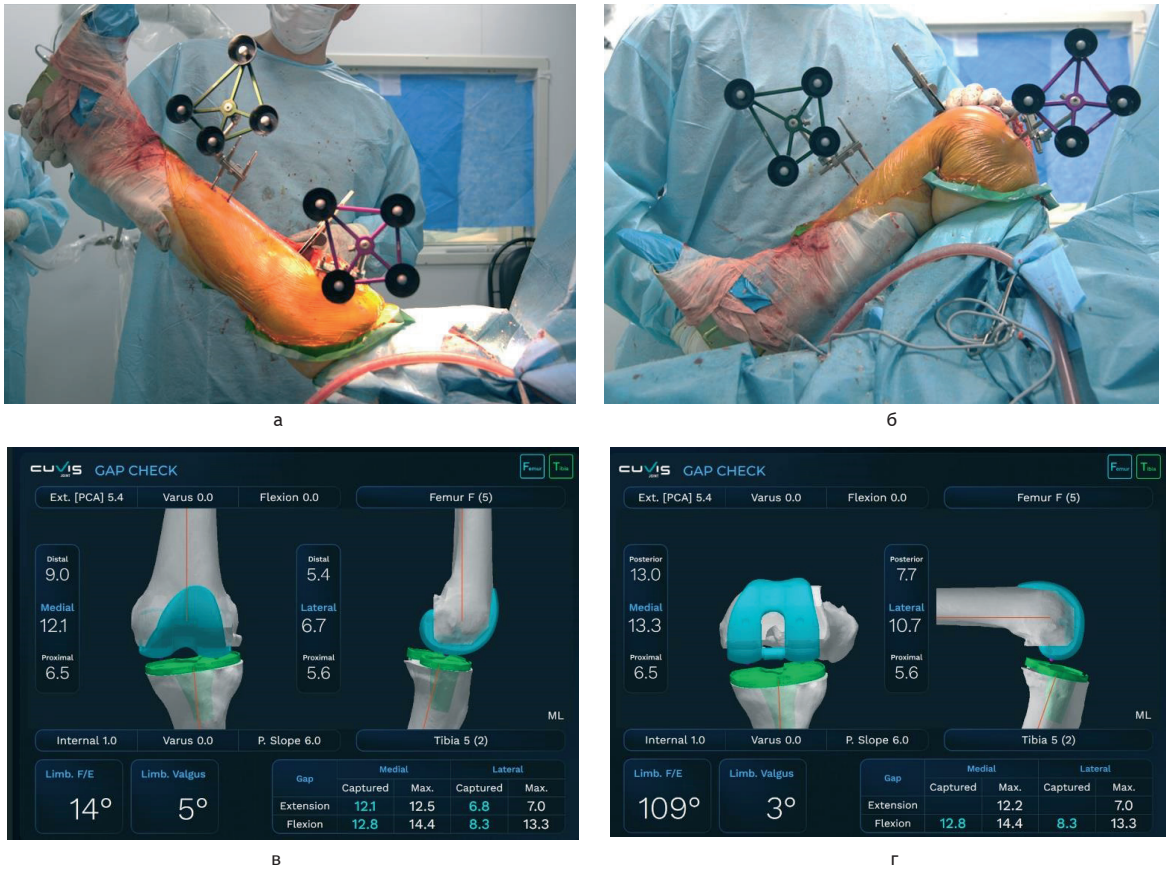

а б в г

Рисунок 5. Интраоперационные измерения сгибательно-разгибательных промежутков до резекции: а - разгибательный, б - сгибательный промежутки, в - показания монитора в положении разгибания, г - показания монитора в положении сгибания

Fig. 5. Intraoperative measurements of flexion and extension gaps prior to resection: a - extension gap, b - flexion gap, c - monitor readings in the extension position, d - monitor readings in the flexion position

Медиальные промежутки: в положении разгибания 12,1 мм, при сгибании 13,3 мм (меньше 2 мм), латеральные промежутки 6,7 мм и 10,7 мм (соответственно). Выполняются стресс-тесты в положении разгибания, при этом латеральный промежуток раскрывается до 12 мм, что говорит о приемлемости плана операции. После чего запускается программа резекции бедренной и затем большеберцовой костей (Рисунок 6), удаляются остатки кости по краям костей и устанавливается пробный протез PS с увеличинным задним офсетом.



а

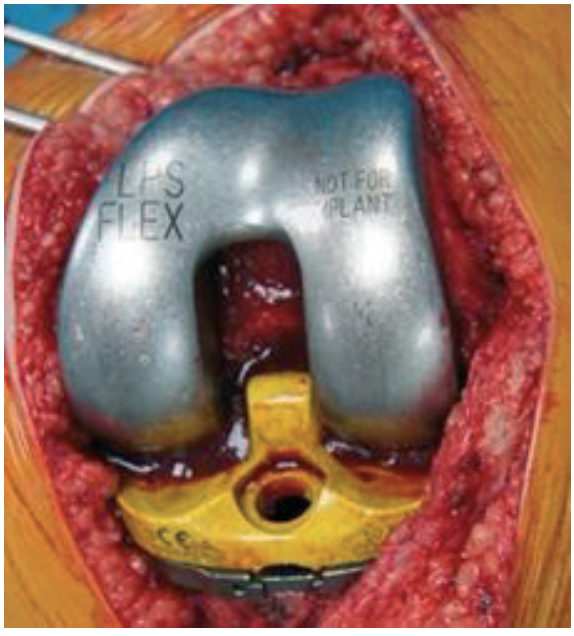

б

Рисунок 6. Интраоперационная картина после резекции бедренной и большеберцовой костей: а - вид после резекции, б - установка пробного протеза

Fig. 6. Intraoperative view following resection of the femur and tibia: a - appearance after resection, b - insertion of a trial prosthesis

При сгибании и разгибании пробного протеза получены сгибательно-разгибательные промежутки медиальные 12,5 мм и 12,1 мм, латеральные 11,8 мм и 13,2 мм, что соответствует референсным значениям (Рисунок 7).



а



б

Рисунок 7. Интраоперационные измерения сгибательно-разгибательных промежутков после резекции: а - показания монитора в положении разгибания, б - показания монитора в положении сгибания

Fig. 7. Intraoperative measurements of flexion and extension gaps following resection: a - monitor readings in extension, b - monitor readings in flexion

После чего робот демонтируют и выполняют цементную фиксацию протеза, ушивание раны. Пассивные движения начинают в палате сразу после операции, после восстановления чувствительности через сутки после операции выполняют вертикализацию пациента с передвижением на костылях или ходунках, в течение 2–3 суток после операци разрешаю постепенный переход к активным реабилитационным мероприятиям. На рисунке представлены амплитуда движений через 2 недели после операции, когда выполняем КТ исследование (Рисунок 8).



а б в г

Рисунок 8. Вид нижних конечностей пациентки через 2 недели после операции: а – лежа в сагиттальной проекции в положении разгибания, б – угол сгибания коленного сустава лежа, в – стоя во фронтальной проекции, г – КЛКТ топограммы

Fig. 8. Appearance of the patient's lower limbs 2 weeks post-surgery: a – in a supine position (sagittal view, extended), b – knee flexion angle (supine), c – standing (frontal view), d – CBCT topograms

Полную нагрузку на оперированную конечность разрешаем через 3–4 недели после операции, реабилитационное лечение в 1–3 курса в течение 3–4 месяцев, хотя увеличение амплитуды движения и улучшение функциональных результатов продолжается до 6 месяцев после операции выходя на «плато».

Материалы и методы

В клинике травматологии, ортопедии и патологии суставов Университетской Клинической больницы ФГАОУ ВО Первый МГМУ им. И. М. Сеченова Минздрава России (Сеченовский Университет) проведено ретроспективное клиническое исследование с 2023 по 2025 г. 89 пациентов перенесших тотальное эндопротезирование коленного сустава по поводу идиопатического гонартроза 3–4 ст. (K&L) с вальгусной деформацией оси конечности. План исследования одобрен этическим комитетом ФГАОУ ВО Первый МГМУ им. И. М. Сеченова Минздрава России (Сеченовский Университет) (№ 25-22 от 08.12.2022). Всего за указанный период было выполнено 468 операций роботических операций, пациенты с вальгусной деформацией составили 19,0% (89 больных), из них 74,2% (66 пациентов) составили женщины, средний возраст 67,1±7,2 года (мин. 52, макс. 81) (Рисунок 9).

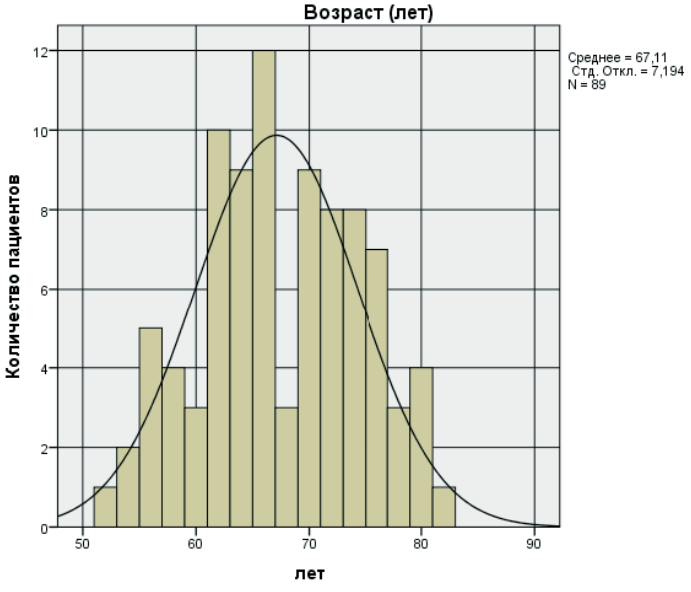

Рисунок 9. Распределение пациентов по возрасту

Средний ИМТ составил 30,4±4,0 кг/м^2, (мин. 21,9 кг/м^2, макс. 44,4 кг/м^2). Распределение пациентов по сопутствующей патологии ASA 1 – 23 (25,8%), ASA 2 – 59 (66,3%), ASA 3 – 7 (7,9%).

Все рентгенологические измерения проводились с использованием спирального компьютерного томографа на 640 срезов «Canon Aquilion ONE» (GENESIS Edition) (производитель – Canon, Япония) (МСКТ) нижних конечностей, измерения выполнялись в системе анализа изображений «RadiAnt DICOM Viewer 2025.1» и оценивались одним и тем же исследователем. Все измерения были округлены до целых градусах. Угол НКА измеряли в соответствии с ранее описанными методиками [30], до операции и после операции во время консультации.

Клинически диапазон движений (ROM) до операции регистрировали во время последней консультации, после операции на консультации при снятии хирургических швов (12-14 сутки). Позиционирование имплантата для бедренной и большеберцовой костей регистрировали после завершения плана хирургического вмешательства. Клинически оценивали показатели пациентов по шкалам ВАШ, КСС (подшкалы КСС ШФ и КСС ШК), ОКС, ШЗС-12 (шкала забытого сустава) до и после операции (при выписке), и 12 месяцев после операции.

Статистический анализ

Статистический анализ был выполнен с использованием SPSS версии 21.0 (SPSS, Иллинойс, США). Для представления всех собранных данных использовалась описательная статистика; непрерывные параметры были представлены в виде средних значений со стандартным отклонением. Для оценки нормальности распределения всех оцениваемых данных использовался критерий Шапиро–Уилка. На основании результатов теста на нормальность распределения для анализа непрерывных переменных использовались t-критерий для независимых выборок или критерий Манна-Уитни. Исходные характеристики были представлены с использованием среднего значения и стандартного отклонения. Средние значения между группами до и после операции сравнивались с помощью парных t-критериев. Значение $p < 0,05$ считалось значимым.

Был проведен ретроспективный анализ, сравнивающий наблюдаемые доли коленного сустава, до и после операции при мощности 0,8 и альфа-риске 0,05. Для данного исследования требовался минимальный общий размер выборки в 26 случаев.

Результаты

При выполнении КТ после операции средние значения НКА после операции составили 179,9°±0,9° (95% ДИ мин. 179,7° макс. 180,2°), при планировании НКА 180°, по сравнению с до операционными показателями НКА 188,3°±3,8° (Таблица 1). Амплитуда движений в коленном суставе возросла с 85,7°±4,2° до 120,7°±11,9° через год после операции, а болевой синдром уменьшился с 63,5±14,8 балла до 3,2±4,2 балла.

Таблица 1

Результаты оперативного лечения

Table 1

Results of surgical treatment

Показатель	N	Среднее	Среднекв. отклонение	95% доверительный интервал		P*
				Нижний	Верхний	
НКА до операции	89	188,28	3,832	187,47	189,09	,000
НКА после операции	89	179,97	,885	179,78	180,15	,000
Амплитуда до операции	89	85,71	4,165	84,83	86,59	,000
Амплитуда после операции	89	120,71	11,965	118,19	123,23	,000
ВАШ до операции	89	63,46	14,844	60,33	66,59	,000
ВАШ после операции	89	3,21	4,236	2,32	4,11	,000
КСС ШК до операции	89	28,70	4,496	27,75	29,64	,000
КСС ШК после операции	89	86,53	4,661	85,55	87,51	,000
КСС ШФ до операции	89	32,11	6,198	30,81	33,42	,000
КСС ШФ после операции	89	92,47	2,841	91,87	93,07	,000
ОКС до операции	89	19,46	6,118	18,17	20,75	,000
ОКС после операции	89	45,36	1,100	45,13	45,59	,000
ШЗС-12	89	91,58	5,163	90,50	92,67	,000
КД до операции	89	1,52	,566	1,40	1,64	,000
КД после операции	89	6,13	,772	5,97	6,30	,000

* p – значение одновыборочного t-критерия (двухсторонняя).

Показатели по шкале КСС ШК до операции составляли 28,7±4,5 балла, после операции возрасли до 86,5±4,7 балла, по шкале КСС ШФ увеличились с 32,1±6,2 баллов до операции и составили после операции 92,5±2,8 балла. По шкале ОКС до операции 19,5±6,1 балла, после операции средний показатель составил 45,4±1,1 балла, по шкале ШЗС-12 средний показатель составил 91,6±5,2 балла.

Средний койко-день до операции 1,5±0,6 суток, послеоперационный койко-день 6,1±0,8 суток.

Обсуждение

Ретроспективное исследование с участием 89 пациентов, которым была проведена роботизированная артропластика с использованием механического выравнивания, показало,

что операция привела к коррекции вальгусной деформации коленного сустава. Для этого были проанализированы пред и после операционные КТ, определены уровень болевого синдрома, амплитуда движений и показатели по функциональным шкалам коленного сустава [50]. Авторы исследования отмечают, что сочетание вальгусной деформации и внутренней ротации бедренного компонента увеличивает риск смещения надколенника [50]. Это распространённая причина неудовлетворённости результатами тотального эндопротезирования коленного сустава [51,52]. Кроме того, усиление внутренней ротации бедренного компонента может привести к изменениям в кинематике большеберцово-бедренного сустава и повысить нагрузку на четырёхглавую мышцу бедра [53,54].

Остаточная неполная коррекция вальгусной деформации (вальгусное отклонение более чем на 2 градуса) при вальгусном остеоартрите у пациентов с более выраженными деформациями и значительным медиальным смещением или медиальной нестабильностью, повышает риск вторичной нестабильности [13]. Попытка избежать релиза мягких тканей с помощью коррекции вальгусной деформации у пациентов с растянутой медиальной коллатеральной связкой потребует более значительной резекции латерального мыщелка и плато большеберцовой кости по сравнению с достижением баланса с помощью высвобождения мягких тканей [13]. Более выраженное вальгусное смещение, в свою очередь, будет создавать нагрузку на и без того ослабленную медиальную коллатеральную связку и может привести к вторичной нестабильности [13].

Ещё одним важным фактором является то, что пациенты с вальгусной деформацией более пяти градусов предпочитают выпрямлять ногу, в отличие от пациентов с варусной деформацией, поскольку «колено в колене» выглядит менее привлекательно с эстетической точки зрения [13].

Отсутствуют данные о долгосрочных результатах тотального эндопротезирования коленного сустава при вальгусном остеоартрите [66]. Один метаанализ, в котором сравнивались тотальное эндопротезирование коленного сустава с использованием индивидуальных имплантатов и тотальное эндопротезирование коленного сустава с использованием стандартных имплантатов, не выявил различий между пациентами с варусным, вальгусным или нейтральным положением коленного сустава, а также различий в ранних комбинированных оценках по шкалам WOMAC и KSS [67].

С другой стороны, многие исследования показали, что тотальное эндопротезирование коленного сустава со стандартизированным высвобождением мягких тканей даёт хорошие клинические результаты [3,7,38,57,58]: после 11 лет наблюдения Бойер и др. выявили только один случай ревизионной операции из-за септического расшатывания и хорошие клинические результаты тотального эндопротезирования коленного сустава [57]. Ранават и др. смогли доказать, что в 490 коленях после тотального эндопротезирования коленного сустава при тяжёлом вальгусном остеоартрите не наблюдалось нестабильности в позднем периоде [3]. Как описано выше, Ранават предложил чрезмерную коррекцию варусного выравнивания при вальгусном остеоартрите [3]. Одним из главных преимуществ этого метода является то, что он позволяет избежать недостаточной коррекции основной деформации. С помощью этого метода при более выраженных вальгусных деформациях можно предотвратить рецидив вальгусной деформации у пациентов с относительно растянутой медиальной коллатеральной связкой. С другой стороны, такая избыточная коррекция усложняет саму операцию. Она увеличивает потребность в рассечении мягких тканей, поскольку при варусном положении колена усиливается дисбаланс связок. Кроме того, пациентам с вальгусным положением не нравится значительное варусное положение после операции. Чрезмерная коррекция также увеличивает нагрузку на малоберцовый нерв. Однако если оставить сустав относительно расслабленным и использовать шарнирную или ограничительную вставку, нагрузку на малоберцовый нерв можно свести к минимуму, несмотря на варусное выравнивание. В целом следует избегать чрезмерной коррекции варуса более чем на 3°, поскольку, по опыту автора, это не принесёт пациенту облегчения и увеличит нагрузку на медиальную часть большеберцовой и бедренной костей, которая часто бывает остеопоротической [58].

Таким образом, авторы, понимая все ограничения данного исследования, связанные с малой выборкой одноцентрового ретроспективного анализа и незначительными сроками наблюдения, выражают надежду на необходимость расширения и продолжение исследования и наблюдения за пациентами с вальгусной деформацией коленного сустава при остеоартрите.

Вывод

Применение роботизированных систем автономного типа при тотальной артропластике варусного остеоартритного колена дает возможность точной установки имплантата и коррекцию оси конечности, имеет особенности техники резекции кости и мягкотканного релиза при восстановлении связочного баланса, обеспечивает значительное снижение боли, увеличение амплитуды движения и значительное улучшение функции коленного сустава в течение года после операции.

Список литературы/References:

1. Nikolopoulos, D.; Michos, I.; Safos, G.; Safos, P. Current Surgical Strategies for Total Arthroplasty in Valgus Knee. *World J. Orthop.* 2015, 6, 469–482.

2. Rossi, R.; Rosso, F.; Cottino, U.; Dettoni, F.; Bonasia, D.E.; Bruzzone, M. Total Knee Arthroplasty in the Valgus Knee. *Int. Orthop.* 2014, 38, 273–283.

3. Ranawat, A.S.; Ranawat, C.S.; Elkus, M.; Rasquinha, V.J.; Rossi, R.; Babhulkar, S. Total knee arthroplasty for severe valgus deformity. *J. Bone Jt. Surg. Am.* 2005, 87, 271–284.

4. Lombardi, A.V.; Doods, K.L.; Berend, K.R.; Mallory, T.H.; Adams, J.B. An Algorithmic Approach to Total Knee Arthroplasty in the Valgus Knee. *J. Bone Jt. Surg.-Am.* 2004, 86, 62–71.

5. Koninckx, A.; Schwab, P.E.; Deltour, A.; Thienpont, E. The Minimally Invasive Far Medial Subvastus Approach for Total Knee Arthroplasty in Valgus Knees. *Knee Surg. Sports Traumatol. Arthrosc.* 2014, 22, 1765–1770.

6. Elkus, M.; Ranawat, C.S.; Rasquinha, V.J.; Babhulkar, S.; Rossi, R.; Ranawat, A.S. Total Knee Arthroplasty for Severe Valgus Deformity. Five to Fourteen-Year Follow-Up. *J. Bone Jt. Surg.-Am.* 2004, 86, 2671–2676.

7. Boettner, F.; Renner, L.; Arana Narbarte, D.; Egidy, C.; Faschingbauer, M. Total Knee Arthroplasty for Valgus Osteoarthritis: The Results of a Standardized Soft-Tissue Release Technique. *Knee Surg. Sports Traumatol. Arthrosc.* 2016, 24, 2525–2531.

8. Insall, J.; Scott, W.N.; Ranawat, C.S. The Total Condylar Knee Prosthesis. A Report of Two Hundred and Twenty Cases. *J. Bone Jt. Surg.-Am.* 1979, 61, 173–180.

9. Berend, M.E.; Ritter, M.A.; Meding, J.B.; Faris, P.M.; Keating, E.M.; Redelman, R.; Faris, G.W.; Davis, K.E. Tibial component failure mechanisms in total knee arthroplasty. *Clin. Orthop. Relat. Res.* 2004, 428, 26–34.

10. Jeffery, R.S.; Morris, R.W.; Denham, R.A. Coronal Alignment after Total Knee Replacement. *Bone Jt. Surg. Br.* 1991, 73, 709–714.

11. Weber, P.; Gollwitzer, H. Arthroplasty of the Knee: Current Techniques for Implant Alignment. *Z Orthop Unfall.* 2022, 160, 149–159.

12. Sosio, C.; Rossi, N.; Sirtori, P.; Ciliberto, R.; Lombardo, M.D.M.; Peretti, G.M.; Mangiavini, L. Clinical and Functional Outcomes of Kinematic Aligned Total Knee Arthroplasty with a Medial Pivot Design: Two-Year Follow-Up. *J. Clin. Med.* 2023, 12, 7258.

13. Streck, L.E.; Faschingbauer, M.; Brenneis, M.; Boettner, C.S.; List, K.; Kasparek, M.F.; Boettner, F. Individual Phenotype Does Not Impact the Outcome of Mechanical Aligned Total Knee Arthroplasties for Valgus Osteoarthritis. *Medicina*. 2023, 59, 1852.

14. Vail, T.; Lang, J. Surgical Techniques and Instrumentation in Total Knee Arthroplasty. In Insall & Scott Surgery of the Knee, 6th ed.; Scott, W.N., Ed.; Elsevier: New York, NY, USA, 2017; pp. 1665–1721.

15. Insall, J.N.; Binazzi, R.; Soudry, M.; Mestriner, L.A. Total knee arthroplasty. *Clin. Orthop. Relat. Res.* 1985, 192, 13–22.

16. D'Lima, D.D.; Chen, P.C.; Colwell, C.W., Jr. Polyethylene contact stresses, articular congruity, and knee alignment. *Clin. Orthop. Relat. Res.* 2001, 392, 232–238.

17. Ritter, M.A. The Anatomical Graduated Component Total Knee Replacement: A Long Term Evaluation Wit 20-Year Survival Analysis. *J. Bone Jt. Surg. Br.* 2009, 91, 745–749.

18. Diduch, D.R.; Insall, J.N.; Scott, W.N.; Scuderi, G.R.; Font-Rodriguez, D. Total knee replacement in young, active patients. Long-term follow-up and functional outcome. *J. Bone Jt. Surg. Am.* 1997, 79, 575–582.

19. Nam, D.; Nunley, R.M.; Barrack, R.L. Patient dissatisfaction following total knee replacement: A growing concern? *Bone Jt. J.* 2014, 96-B, 96–100.

20. Parvizi, J.; Nunley, R.M.; Berend, K.R.; Lombardi, A.V., Jr.; Ruh, E.L.; Clohisy, J.C.; Hamilton, W.G.; Della Valle, C.J.; Barrack, R.L. High Level of Residual Symptoms in Young Patients After Total Knee Arthroplasty. *Clin. Orthop. Relat. Res.* 2014, 472, 133–137.

21. Williams, D.P.; O'Brien, S.; Doran, E.; Price, A.J.; Beard, D.J.; Murray, D.W.; Beverland, D.E. Early postoperative predictors of satisfaction following total knee arthroplasty. *Knee*. 2013, 20, 442–446.

22. Howell, S.M.; Howell, S.J.; Kuznik, K.T.; Cohen, J.; Hull, M.L. Does a kinematically aligned total knee arthroplasty restore function without failure regardless of alignment category? *Clin. Orthop. Relat. Res.* 2013, 471, 1000–1007.

23. Weber, P.; Gollwitzer, H. Kinematic alignment in total knee arthroplasty. *Oper. Orthop. Traumatol.* 2021, 33, 525–537. [Google Scholar] [CrossRef]

24. Planckaert, C.; Larose, G.; Ranger, P.; Lacelle, M.; Fuentes, A.; Hagemeister, N. Total Knee Arthroplasty with Unexplained Pain: New Insights from Kinematics. *Arch. Orthop. Trauma Surg.* 2018, 138, 553–561.

25. Takahashi, T.; Ansari, J.; Pandit, H.G. Kinematically Aligned Total Knee Arthroplasty or Mechanically Aligned Total Knee Arthroplasty. *J. Knee Surg.* 2018, 31, 999–1006.

26. Moya-Angeler, J.; León-Muñoz, V.J.; Jimenez-Soto, C.; Huber, K.; Christen, B.; Calliess, T. Fixed Flexion Contracture Can Successfully Be Addressed with Exact Preservation of the Femoral Joint Line and Only Minimal Increase of Tibia Resection in the Concept of Kinematically Aligned Total Knee Arthroplasty. *J. Pers. Med.* 2023, 13, 868.

27. Nedopil, A.J.; Howell, S.M.; Hull, M.L. Kinematically Aligned Total Knee Arthroplasty. *OUP.* 2018, 7, 228–235.

28. Calliess, T.; Ettinger, M.; Stukenborg-Colsmann, C.; Windhagen, H. Kinematic Alignment in Total Knee Arthroplasty: Concept, Evidence Base and Limitations. *Orthopade.* 2015, 44, 282–289.

29. Howell, S.M.; Hodapp, E.E.; Vernace, J.V.; Hull, M.L.; Meade, T.D. Are undesirable contact kinematics minimized after kinematically aligned total knee arthroplasty? An intersurgeon analysis of consecutive patients. *Knee Surg Sports Traumatol. Arthrosc.* 2013, 21, 2281–2287.

30. Howell, S.M.; Kuznik, K.; Hull, M.L.; Siston, R.A. Results of an Initial Experience With Custom-Fit Positioning Total Knee Arthroplasty in a Series of 48 Patients. *Orthopedics.* 2008, 31, 857–863.

31. Giorgino, R.; Nannini, A.; Scuttari, E.; Nuara, A.; Ciliberto, R.; Sosio, C.; Sirtori, P.; Peretti, G.M.; Mangiavini, L. Analysis of Short-Term Clinical and Functional Outcomes in Patients Undergoing Total Knee Arthroplasty with Kinematic Alignment Technique. J. Clin. Med. 2023, 12, 3978. [Google Scholar] [CrossRef] [PubMed]

32. Gu, Y.; Howell, S.M.; Hull, M.L. Simulation of Total Knee Arthroplasty in 5° or 7° Valgus: A Study of Gap Imbalances and Changes in Limb and Knee Alignments from Native. *J. Orthop. Res.* 2017, 35, 2031–2039.

33. Almaawi, A.M.; Hutt, J.R.B.; Masse, V.; Lavigne, M.; Vendittoli, P.A. The Impact of Mechanical and Restricted Kinematic Alignment on Knee Anatomy in Total Knee Arthroplasty. *J. Arthroplast.* 2017, 32, 2133–2140.

34. Blakeney, W.G.; Vendittoli, P.A. Restricted Kinematic Alignment: The Ideal Compromise? In Personalized Hip and Knee Joint Replacement; Rivière, C., Vendittoli, P.A., Eds.; Springer: Cham, Switzerland, 2020; Chapter 17.

35. Hutt, J.R.; LeBlanc, M.A.; Massé, V.; Lavigne, M.; Vendittoli, P.A. Kinematic TKA Using Navigation: Surgical Technique and Initial Results. *Orthop. Traumatol. Surg. Res.* 2016, 102, 99–104.

36. Shatrov, J.; Foissey, C.; Kafelov, M.; Batailler, C.; Gunst, S.; Servien, E.; Lustig, S. Functional Alignment Philosophy in Total Knee Arthroplasty—Rationale and Technique for the Valgus Morphotype Using an Image Based Robotic Platform and Individualized Planning. *J. Pers. Med.* 2023, 13, 212.

37. Whiteside, L.A. Soft tissue balancing: The knee. J. Arthroplast. 2002, 17, 23–27.

38. Whiteside, L.A. Selective Ligament Release in Total Knee Arthroplasty of the Knee in Valgus. *Clin. Orthop. Relat. Res.* 1999, 367, 130–140.

39. Insall, J.N.; Easley, M.E. Surgical Techniques and Instrumentation in Total Knee Arthroplasty. In Surgery of the Knee, 3rd ed.; Insall, J.N., Scott, W.N., Eds.; Churchill Living: New York, NY, USA, 2001; pp. 1553–1620.

40. Krackow, K.A.; Jones, M.M.; Teeny, S.M.; Hungerford, D.S. Primary Total Knee Arthroplasty in Patients with Fixed Valgus Deformity. *Clin. Orthop. Relat. Res.* 1991, 273, 9–18.

41. Miyasaka, K.C.; Ranawat, C.S.; Mullaji, A. 10- to 20-Year Followup of Total Knee Arthroplasty for Valgus Deformities. *Clin. Orthop. Relat. Res.* 1997, 345, 29–37.

42. Sultan, A.A.; Samuel, L.T.; Khlopas, A.; Sodhi, N.; Bhowmik-Stoker, M.; Chen, A.; Orozco, F.; Kolisek, F.; Mahoney, O.; Smith, L.; et al. Robotic-Arm Assisted Total Knee Arthroplasty More Accurately Restored the Posterior Condylar Offset Ratio and the Insall-Salvati Index Compared to the Manual Technique; A Cohort-Matched Study. *Surg. Technol. Int.* 2019, 34, 409–413.

43. Kayani, B.; Konan, S.; Huq, S.S.; Tahmassebi, J.; Haddad, F.S. Robotic-arm assisted total knee arthroplasty has a learning curve of seven cases for integration into the surgical workflow but no learning curve effect for accuracy of implant positioning. *Knee Surg. Sport. Traumatol. Arthrosc.* 2019, 27, 1132–1141.

44. Hampp, E.L.; Chughtai, M.; Scholl, L.Y.; Sodhi, N.; Bhowmik-Stoker, M.; Jacofsky, D.J.; Mont, M.A. Robotic-Arm Assisted Total Knee Arthroplasty Demonstrated Greater Accuracy and Precision to Plan Compared with Manual Techniques. *J. Knee Surg.* 2019, 32, 239–250.

45. Sires, J.D.; Wilson, C.J. CT Validation of Intraoperative Implant Position and Knee Alignment as Determined by the MAKO Total Knee Arthroplasty System. *J. Knee Surg.* 2021, 34, 1133–1137.

46. Hilding, M.B.; Lanshammar, H.; Ryd, L. Knee joint loading and tibial component loosening. RSA and gait analysis in 45 osteoarthritic patients before and after TKA. *J. Bone Jt. Surg. Br.* 1996, 78, 66–73.

47. Sharkey, P.F.; Hozack, W.J.; Rothman, R.H.; Shastri, S.; Jacoby, S.M. Insall Award paper. Why are total knee arthroplasties failing today? *Clin. Orthop. Relat. Res.* 2002, 404, 7–13.

48. Wakelin, E.A.; Shalhoub, S.; Lawrence, J.M.; Keggi, J.M.; DeClaire, J.H.; Randall, A.L.; Ponder, C.E.; Koenig, J.A.; Lyman, S.; Plaskos, C. Improved total knee arthroplasty pain outcome when joint gap targets are achieved throughout flexion. *Knee Surg. Sport. Traumatol. Arthrosc.* 2022, 30, 939–947.

49. Sappey-Marinier, E.; Batailler, C.; Swan, J.; Schmidt, A.; Cheze, L.; MacDessi, S.J.; Servien, E.; Lustig, S. Mechanical alignment for primary TKA may change both knee phenotype and joint line obliquity without influencing clinical outcomes: A study comparing restored and unrestored joint line obliquity. *Knee Surg. Sport. Traumatol. Arthrosc.* 2022, 30, 2806–2814.

50. Ollivier, B.; Vandenneucker, H.; Vermue, H.; Luyckx, T. A Robotic-Assisted Simulation of Kinematic Alignment in TKA Leads to Excessive Valgus and Internal Rotation in Valgus Knees. *Knee Surg. Sports Traumatol. Arthrosc.* 2023, 31, 4747–4754.

51. Assiotis, A.; To, K.; Morgan-Jones, R.; Pengas, I.P.; Khan, W. Patellar Complications Following Total Knee Arthroplasty: A Review of the Current Literature. *Eur. J. Orthop. Surg. Traumatol.* 2019, 29, 1605–1615.

52. Eisenhuth, S.A.; Saleh, K.J.; Cui, Q.; Clark, C.R.; Brown, T.E. Patellofemoral Instability After Total Knee Arthroplasty. *Clin. Orthop. Relat. Res.* 2006, 446, 149–160.

53. Nettrour, J.F.; Razu, S.S.; Keeney, J.A.; Guess, T.M. Femoral Component Malrotation Produces Quadriceps Weakness and Impaired Ambulatory Function Following Total Knee Arthroplasty: Results of a Forward-Dynamic Computer Model. *J. Knee Surg.* 2020, 33, 1121–1127.

54. Heyse, T.J.; El-Zayat, B.F.; De Corte, R.; Chevalier, Y.; Fuchs-Winkelmann, S.; Labey, L. Internal Femoral Component Malrotation in TKA Significantly Alters Tibiofemoral Kinematics. *Knee Surg. Sports Traumatol. Arthrosc.* 2018, 26, 1767–1775.

55. Howell, S.M.; Shelton, T.J.; Hull, M.L. Implant Survival and Function Ten Years after Kinematically Aligned Total Knee Arthroplasty. *J. Arthroplast.* 2018, 33, 3678–3684.

56. Woon, J.T.K.; Zeng, I.S.L.; Calliess, T.; Windhagen, H.; Ettinger, M.; Waterson, H.B.; Toms, A.D.; Young, S.W. Outcome of Kinematic Alignment Using Patient-Specific Instrumentation versus Mechanical Alignment in TKA: A Meta-Analysis and Subgroup Analysis of Randomised Trials. *Arch. Orthop. Trauma Surg.* 2018, 138, 1293–1303.

57. Boyer, P.; Boublil, D.; Magrino, B.; Massin, P.; Huten, D.; Guepar Group. Total Knee Replacement in the Fixed Valgus Deformity Using a Lateral Approach: Role of the Automatic Iliotibial Band Release for a Successful Balancing. *Int. Orthop.* 2009, 33, 1577–1583.

58. Brilhault, J.; Lautman, S.; Favard, L.; Burdin, P. Lateral Femoral Sliding Osteotomy: Lateral Release in Total Knee Arthroplasty for a Fixed Valgus Deformity. *J. Bone Jt. Surg. Br.* 2002, 84, 1131–1137.

Информация об авторах:

Лычагин Алексей Владимирович, доктор мед. наук, Директор клиники, Заведующий кафедрой травматологии, ортопедии и хирургии катастроф, профессор кафедры травматологии, ортопедии и хирургии катастроф Первого МГМУ им. И. М. Сеченова (Сеченовский университет), e-mail: clinic@travma.moscow. ORCID: 0000-0002-2202-8149.

Грицюк Андрей Анатольевич, доктор мед. наук, профессор кафедры травматологии, ортопедии и хирургии катастроф Первого МГМУ им. И. М. Сеченова (Сеченовский университет), e-mail: drgaamma@gmail.com. ORCID: 0000-0003- 4202-4468.

Елизаров Михаил Павлович, кандидат мед. наук, Заведующий травматолого-ортопедическим отделением, доцент кафедры травматологии, ортопедии и хирургии катастроф Первого МГМУ им. И. М. Сеченова (Сеченовский университет), e-mail: elizarovm07@gmail.com. ORCID: 0000-0002- 4811-5718.

Сметанин Сергей Михайлович – доктор мед. наук, профессор кафедры травматологии, ортопедии и хирургии катастроф, Первый Московский государственный медицинский университет им. И. М. Сеченова (Сеченовский университет), e-mail: dr.smetaninsm@gmail.com

Томбоиди Константин Хадисович, аспирант кафедры травматологии, ортопедии и хирургии катастроф Первого МГМУ

им. И. М. Сеченова (Сеченовский университет), e-mail: tomboidi@mail.ru, ORCID: 0009-0001-2342- 504X

Халимов Манучехр Мухсидинович, аспирант кафедры травматологии, ортопедии и хирургии катастроф Первого МГМУ им. И. М. Сеченова (Сеченовский университет), e-mail: manuchehrhalimov1@gmail.com

Махди Халед Хешам Мохамед Махмуд, ординатор кафедры травматологии, ортопедии и хирургии катастроф Первого МГМУ им. И. М. Сеченова (Сеченовский университет), e-mail: Khaledhisham112@outlook.com, ORCID: 0009-0008-5578-0485

Автор, ответственный за переписку:
Грицюк Андрей Анатольевич
8-916-614-76-66, drgaamma@gmail.com

Information about authors:

Lychagin Alexey V., MD, PhD, Clinic Director, Head of the Department of Traumatology, Orthopedics, and Disaster Surgery, Professor of the Department of Traumatology, Orthopedics, and Disaster Surgery at I.M. Sechenov First Moscow State Medical University (Sechenov University), e-mail: clinic@travma.moscow. ORCID: 0000-0002-2202-8149.

Gritsyuk Andrey A., MD, PhD, Professor of the Department of Traumatology, Orthopedics, and Disaster Surgery at I.M. Sechenov First Moscow State Medical University (Sechenov University), e-mail: drgaamma@gmail.com. ORCID: 0000-0003-4202-4468.

Elizarov Mikhail P., MD, PhD. Doctor of Medical Sciences, Head of the Traumatology and Orthopedics Department, Associate Professor of the Department of Traumatology, Orthopedics, and Disaster Surgery at I.M. Sechenov First Moscow State Medical University (Sechenov University), e-mail: elizarovm07@gmail.com. ORCID: 0000-0002-4811-5718.

Sergey M. Smetanin, I.M.Sechenov First Moscow State Medical University of the Ministry of Health of the Russian Federation (Sechenov University). The Department of Traumatology, Orthopedics and Disaster Surgery, Dr. of Sci.(Med.), professor, e-mail: dr.smetaninsm@gmail.com

Tomboidi Konstantin Kh., Postgraduate Student of the Department of Traumatology, Orthopedics, and Disaster Surgery at I.M. Sechenov First Moscow State Medical University (Sechenov University), e-mail: tomboidi@mail.ru, ORCID: 0009-0001-2342-504X

Khalimov Manuchehr M., Postgraduate Student of the Department of Traumatology, Orthopedics, and Disaster Surgery at I.M. Sechenov First Moscow State Medical University (Sechenov University), I. M. Sechenov (Sechenov University), e-mail: manuchehrhalimov1@gmail.com, ORCID: 0009-0007-7742-1777

Mahdy Khaled M., Resident of the Department of Traumatology, Orthopedics, and Disaster Surgery at I.M. Sechenov First Moscow State Medical University (Sechenov University), e-mail: Khaledhisham112@outlook.com, ORCID: 0009-0008-5578-0485

Corresponding author:
Gritsyuk Andrey A.,
8-916-614-76-66, drgaamma@gmail.com

УДК 611.08

© Рогова М.С., Сосин А.И., Мурсалов А.К., Иванов К.С., 2026

Оригинальная статья / Original article

РОЛЬ МЕДИАЛЬНОГО СВЯЗОЧНОГО АППАРАТА В ПАТОГЕНЕЗЕ ПОСТТРАВМАТИЧЕСКОЙ ПЛОСКОВАЛЬГУСНОЙ ДЕФОРМАЦИИ СТОПЫ: ЭКСПЕРИМЕНТАЛЬНОЕ АНАТОМИЧЕСКОЕ ИССЛЕДОВАНИЕ

М.С. РОГОВА[1], А.И. СОСИН[1], А.К. МУРСАЛОВ[1], К.С. ИВАНОВ[1*]

[1] ФГБУ «Национальный медицинский исследовательский центр травматологии и ортопедии им. Н.Н. Приорова» Минздрава России, 127299, г. Москва, Россия

Аннотация

Введение: Проведено экспериментальное анатомическое исследование с использованием устройства моделирования вертикальной нагрузки и рентгенологическим контролем.

Работа выполнена на 9 свежезамороженных анатомических препаратах голени и стопы. Оценивалось влияние последовательного рассечения компонентов медиального связочного аппарата — поверхностной порции дельтовидной связки и пружинной (пяточно-ладьевидной, spring ligament) связки — на рентгенометрические параметры стопы под нагрузкой 750 Н. Установлено, что уже при повреждении дельтовидной связки происходят значимые изменения уголов на рентгенограмме, приводящие к опущению свода стопы, такие как: увеличение таранно-пяточного угла (Кайт), таранно-ладьевидного угла, Дополнительные повреждения пяточно-ладьевидной связки (пружинной, spring ligament) усугубляют этот процесс, но в меньшей степени. Полученные данные подтверждают ведущую роль дельтовидной связки в качестве ключевого статического стабилизатора медиального отдела стопы.

Цель исследования: оценить влияние последовательного рассечения ключевых медиальных связочных структур на изменение диапазона движений в таранно-ладьевидном и подтаранном суставах в условиях моделирования статической и динамической нагрузок.

Материалы и методы: экспериментальная работа проведена на 9 анатомических препаратах голени и стопы. На первом этапе выполнялась подготовка анатомического препарата, установка его в устройство моделирования вертикальной нагрузки и рентгенологический контроль с нагрузкой 750Н. Методом последовательного рассечения оценивалось влияние повреждения поверхностной дельтовидной и пяточно-ладьевидной связок на рентгенометрические параметры стопы (углы Кайта, покрытия таранной кости, Мери, инклинации пяточной кости и др.).

Результаты: изолированное рассечение большеберцово-пяточно-ладьевидной порции дельтовидной связки привело к статистически значимым изменениям, соответствующим умеренной и тяжелой ПВДС: увеличению таранно-пяточного угла (угол Кайта) в прямой проекции с 21,3° до 51,6°, уменьшению таранно-ладьевидного угла с -6,5° до 30° и опущению продольного свода. Дополнительное повреждение пяточно-ладьевидной связки усугубляло деформацию, однако прирост патологических изменений был менее выраженным.

Заключение: результаты исследования демонстрируют ключевую роль поверхностной дельтовидной связки как основного статического стабилизатора медиального отдела стопы. Её повреждение является критическим фактором в патогенезе приобретенной ПВДС. Восстановление целостности медиального связочного комплекса следует рассматривать как важный компонент реконструктивных хирургических вмешательств.

Ключевые слова: анатомические исследования, аппарат для вертикальной нагрузки, дельтовидная связка, плосковальгусная деформация, сухожилие задней большеберцовой мышцы, spring-связка, пружинная связка.

Источник финансирования. Исследование не имело спонсорской поддержки.

Конфликт интересов: авторы декларируют отсутствие явных и потенциальных конфликтов интересов, связанных с публикацией настоящей статьи.

Для цитирования: Рогова М.С., Сосин А.И., Мурсалов А.К., Иванов К.С. Роль медиального связочного аппарата в патогенезе посттравматической плосковальгусной деформации стопы: экспериментальное анатомическое исследование. *Кафедра травматологии и ортопедии*. 2026; 2: 68–77.

Этическая экспертиза. Исследование выполнено на свежезамороженных анатомических препаратах, полученных из патолого-анатомического отделения в соответствии с действующим законодательством. Все исследования соответствовали этическим стандартам работы с биологическим материалом человека. Исследование одобрено этическим комитетом.

THE ROLE OF THE MEDIAL LIGAMENTOUS COMPLEX IN THE PATHOGENESIS OF POST-TRAUMATIC FLATFOOT DEFORMITY: AN EXPERIMENTAL ANATOMICAL STUDY

MARIYA S. ROGOVA [1], ANTON I. SOSIN [1], ANATOLY K. MURSALOV [1], KONSTANTIN S. IVANOV [1]*

[1] Scientific Research Center of Hyaluronic Acid, 119146, Moscow, Russia

Abstract
An experimental anatomical study was conducted using a device for simulating vertical load with X-ray control. The work was performed on 9 freshfrozen anatomical specimens of the lower leg and foot. The effect of sequential sectioning of the components of the medial ligamentous complex — the superficial portion of the deltoid ligament and the spring (calcaneonavicular) ligament — on the radiographic parameters of the foot under a 750 N load was assessed. It was found that even an isolated injury to the deltoid ligament leads to significant changes in the angles on radiographs, resulting in collapse of the foot arch, such as an increase in the talocalcaneal angle (Kite's angle) and talonavicular coverage. Additional injury to the calcaneonavicular (spring) ligament exacerbates this process, but to a lesser extent. The obtained data confirm the leading role of the deltoid ligament as the key static stabilizer of the medial column of the foot.
Aim of study: to evaluate the effect of sequential sectioning of key medial ligamentous structures on changes in the range of motion of the talonavicular and subtalar joints under simulated static and dynamic loading conditions.
Materials and methods: An experimental study was conducted using nine anatomical specimens of the lower leg and foot. The initial stage involved preparing the specimen, mounting it in a vertical load simulation device, and performing radiographic assessment under a 750 N load. A sequential sectioning method was used to evaluate the effect of injury to the superficial deltoid and calcaneonavicular ligaments on radiographic foot parameters (such as Kite's angle, talar coverage, Meary's angle, calcaneal inclination angle, etc.).
Results: Isolated sectioning of the tibiocalcaneonavicular portion of the deltoid ligament resulted in statistically significant changes consistent with moderate to severe valgus deformity of the hindfoot: an increase in the talocalcaneal angle (Kite's angle) in the anteroposterior view from 21.3° to 51.6°, an increase in the talonavicular angle from -6.5° to 30°, and collapse of the longitudinal arch. Additional injury to the calcaneonavicular ligament exacerbated the deformity, although the magnitude of the pathological changes was less pronounced.
Conclusion: Study results demonstrate the key role of the superficial deltoid ligament as the primary static stabilizer of the medial aspect of the foot. Its injury is a critical factor in the pathogenesis of acquired medial ankle instability. Restoring the integrity of the medial ligamentous complex should be considered an important component of reconstructive surgical interventions.

Key words: anatomical studies, vertical loading device, deltoid ligament, flatfoot deformity (pes planovalgus), tibialis posterior tendon, spring ligament

Conflict of interests: the authors declare no conflict of interest

Funding: the study had no sponsorship

For citation: Rogova M.S., Sosin A.I., Mursalov A.K., Ivanov K.S. The role of the medial ligamentous complex in the pathogenesis of post-traumatic flatfoot deformity: an experimental anatomical study. *Department of Traumatology and Orthopedics*. 2026; 2: 68–77.

DOI: 10/17238/issn2226-2016.2026.2.68–77

Введение

Плосковальгусная деформация стопы (ПВДС) представляет собой сложную многофакторную патологию, в основе которой лежит нарушение биомеханического равновесия между костными структурами, связочным аппаратом и мышечно-сухожильными комплексами. Данное состояние характеризуется триадой ключевых признаков: уплощением медиального продольного свода, вальгусным отклонением пяточной кости и абдукцией переднего отдела стопы [4] [7] [14].

Распространённость ПВДС в популяции достигает 15–30%, причём у женщин она встречается в 3–4 раза чаще, чем у мужчин, что связывают с гормональными влияниями на соединительную ткань, ношением нерациональной обуви и большей частотой гипермобильности суставов. [2]

Среди многочисленных факторов, способствующих развитию ПВДС (наследственная предрасположенность, слабость мышц, неврологические нарушения), особая роль отводится дисфункции связочного аппарата [15] [7]. Связки стопы выполняют роль статических стабилизаторов, ограничивающих избыточные движения в суставах и обеспечивающих структурную целостность сводов.

При врождённой слабости соединительной ткани, посттравматических повреждениях или дегенеративных изменениях связок происходит постепенное нарушение архитектоники стопы. Это приводит к перераспределению нагрузок, перерастяжению сухожилий (особенно m. tibialis posterior) и формированию вторичных деформаций.

Несмотря на значительный прогресс в диагностике и лечении ПВДС, многие аспекты роли связочного аппарата

в патогенезе этого состояния остаются дискуссионными. Целью настоящего исследования была оценка последовательного влияния рассечения ключевых связочных структур медиального отдела стопы — поверхностной порции дельтовидной связки и пружинной (пяточно-ладьевидной) связки — на изменение рентгенометрических параметров в условиях моделирования статической и динамической нагрузки.

Материалы и методы

Экспериментальная работа проведена на 9 анатомических препаратах голени и стопы, которые были подготовлены в патолого-анатомическом отделении НМИЦ ТО им. Н.Н. Приорова из свежезамороженного кадаверного материала, хранившегося в специализированных холодильных установках при температуре ниже -20°С. Образцы были вырезаны в дистальной трети большеберцовой кости и не имели признаков ранее перенесенных хирургических вмешательств или ранее существовавших деформаций при макроскопическом и рентгенологическом исследовании. Разморозка отсечённого трупного материала производилась в течение 24 часов при комнатной температуре (20-22°С) и влажности в пределах 90 %. По итогам разморозки при таких условиях мягкие ткани препарата были достаточно эластичными, движения в суставах – свободными, с амплитудой в пределах референтных значений.

Подготовка препарата

На первом этапе исследования при подготовке кадаверного материала выполнялось удаление кожно- жирового лоскута со всей площади стопы, исключая подошвенную поверхность и тыльную поверхность переднего отдела по типу «Сабо» (рис.1), с сохранением собственной фасции, фасциальных футляров и удерживателей сухожилий. Далее выполнялось выделение сухожилий и части мышечного брюшка следующих мышц (на протяжении от 5 до 7 см проксимальнее межлодыжечной линии): задней и передней большеберцовых мышц (далее ЗББМ и ПББМ соответственно), короткой и длинной малоберцовых мышц (далее КМБМ и ДМБМ соответственно), длинного сгибателя пальцев, длинного сгибателя I пальца, трёхглавой мышцы голени. Сухожилия прошивались полимерной леской (диаметр 1 мм) швом по Krackow для обеспечения надежной тяги [3].



Рисунок 1. Внешний вид макропрепарата
Fig. 1. Appearance of the macropreparation

Контролируемая вертикальная нагрузка на подготовленный анатомический препарат, а также пропорциональная тяга сухожилий мышц голени выполнялись при помощи разработанного коллективом авторов устройства (получен патент. Регистрационный номер: 2025121456).

Нагрузочное устройство

Устройство представляло из себя нагрузочный контур на четырёх вертикальных опорах с винтовыми нож-

ками, на который были установлены: П-образная перекладина с блочным механизмом вертикальной нагрузки и свободным грузом массой 75 кг; подвижная платформа, фиксированная на системе линейного перемещения на горизонтально установленных валах; нагрузочного штифта с опорной площадкой (рис.2)[1][5].



Рисунок 2. Нагрузочное устройство
Fig. 2. Loading device

Перед установкой препарата в устройство выполнялось риммирование интрамедуллярного канала большеберцовой кости до диаметра 14-16 мм и введение ориентировочной спицы в строго горизонтальной плоскости по направлению спереди-назад на высоте 4 см над межлодыжечной линией. Анатомический препарат устанавливался на платформу под устройством, для обеспечения пространства для проведения рентгенологического контроля. Далее нагрузочный штифт забивался в риммированный интрамедуллярный канал большеберцовой кости до момента плотной установки или до контакта его клиновидного паза с ориентировочной спицей. При плотной установке штифта, ориентировочная спица, для удобства выполнения следующих этапов, удалялась.

Динамическая система тяги мышц состояла из семи динамометров разных конфигураций, фиксированных на нижней поверхности подвижной платформы в проекции хода сухожилий (Рис.3). К каждому динамометру фиксировались нити соответствующих сухожилий мышц через талреп, крепёжный элемент с возможностью оперативного изменения силы их натяжения. К каждому сухожилию прикладывалась нагрузка, необходимая для создания условий мышечного баланса [3,19]:

- ПББМ - 40 Н; ЗББМ- 40 Н;
- Длинный сгибатель пальцев и длинный сгибатель I пальца - по 22 Н;
- КМБМ и ДМБМ - по 15 Н;
- для Ахиллова сухожилия - 200 Н.

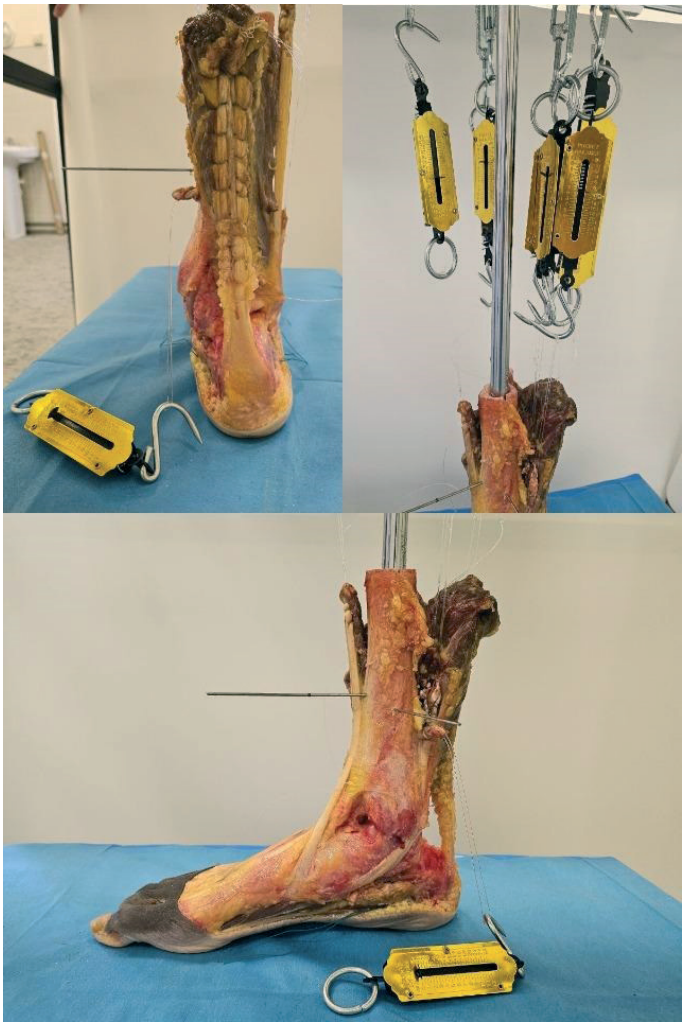

Рисунок 3. Динамическая система тяги мышц
Fig. 3. Dynamic Muscle Traction System

Протокол исследования и оценка параметров

Контрольная группа (интактные связки): препарат исследовался в условиях «без нагрузки» и «с нагрузкой 750 Н». Проводилась визуальная оценка по шкале FPI-6 [6] и рентгенография в прямой и боковой проекциях (Рис. 4).

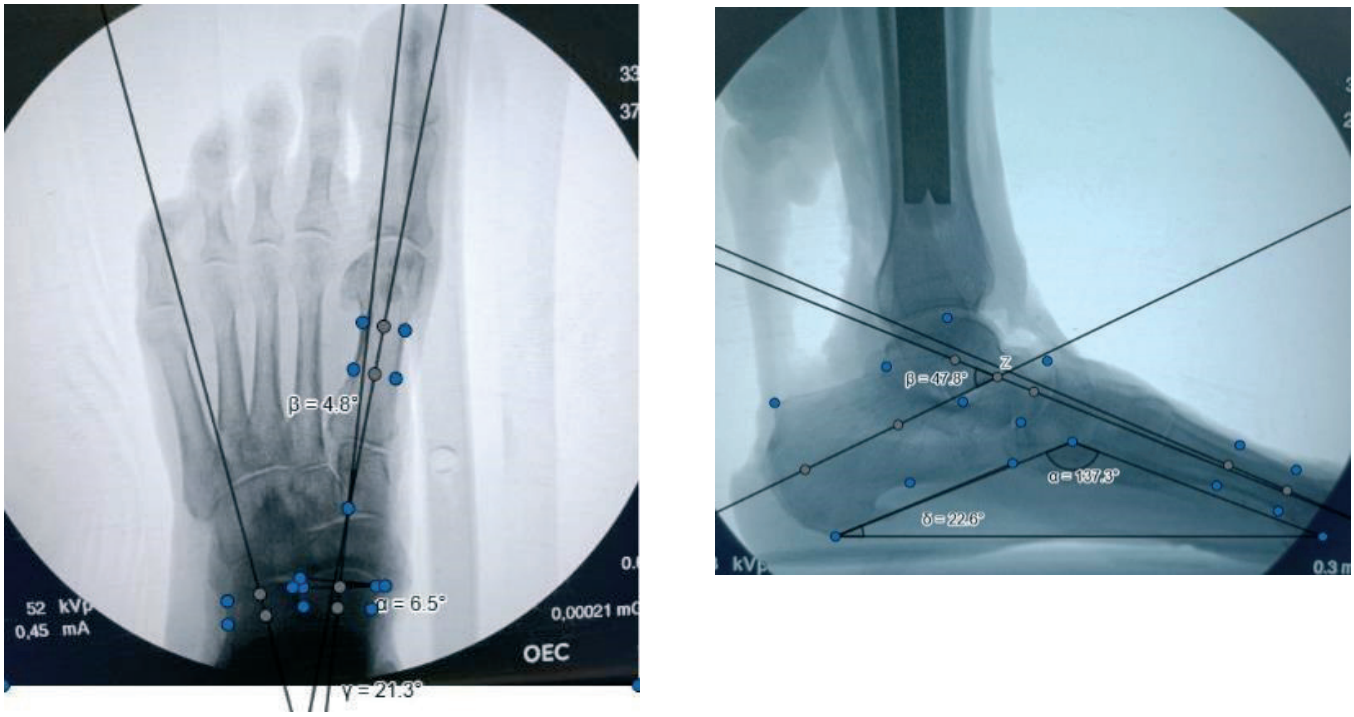

Рисунок 4. ЭОП- контроль интактной стопы
Fig. 4. EOP - control of the intact foo

Этап 1 (повреждение большеберцово-пяточно-ладьевидной связки): после выделения рассекалась большеберцово-пяточно-ладьевидная порция поверхностной дельтовидной связки (рис. 5) (Контроль 2а). Процедура нагружения и рентген-контроля повторялась (рис. 6).

Контроль 1

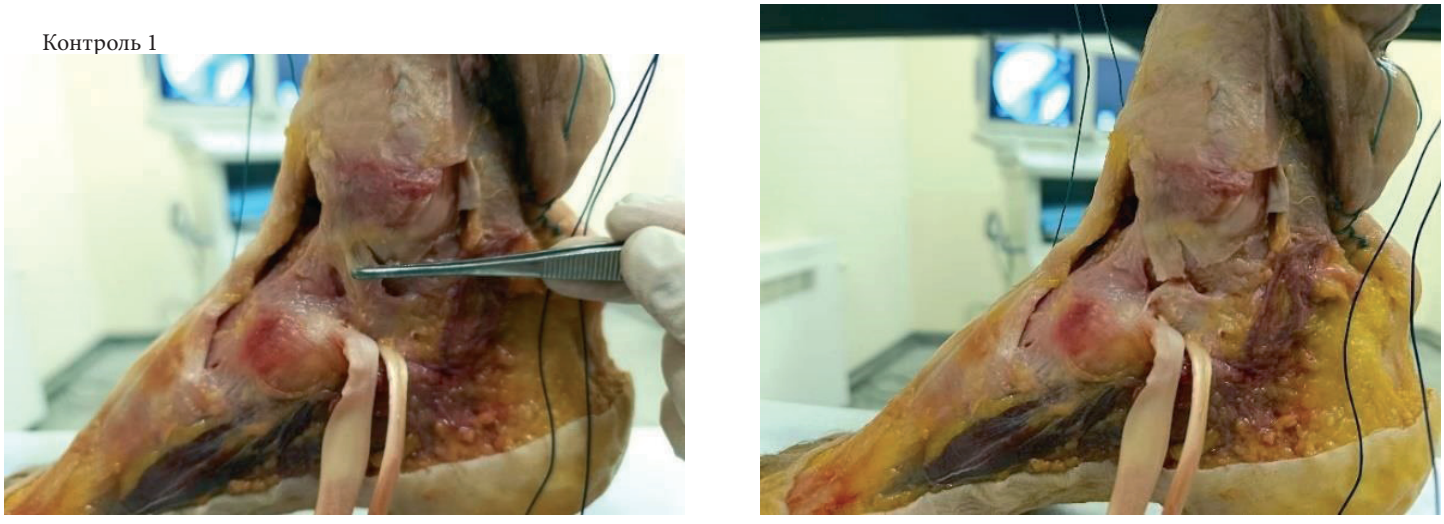

Рис. 5. Внешний вид выделенной и пересеченной порции поверхностной дельтовидной связки
Fig. 5. The appearance of the isolated and transected portion of the superficial deltoid ligament

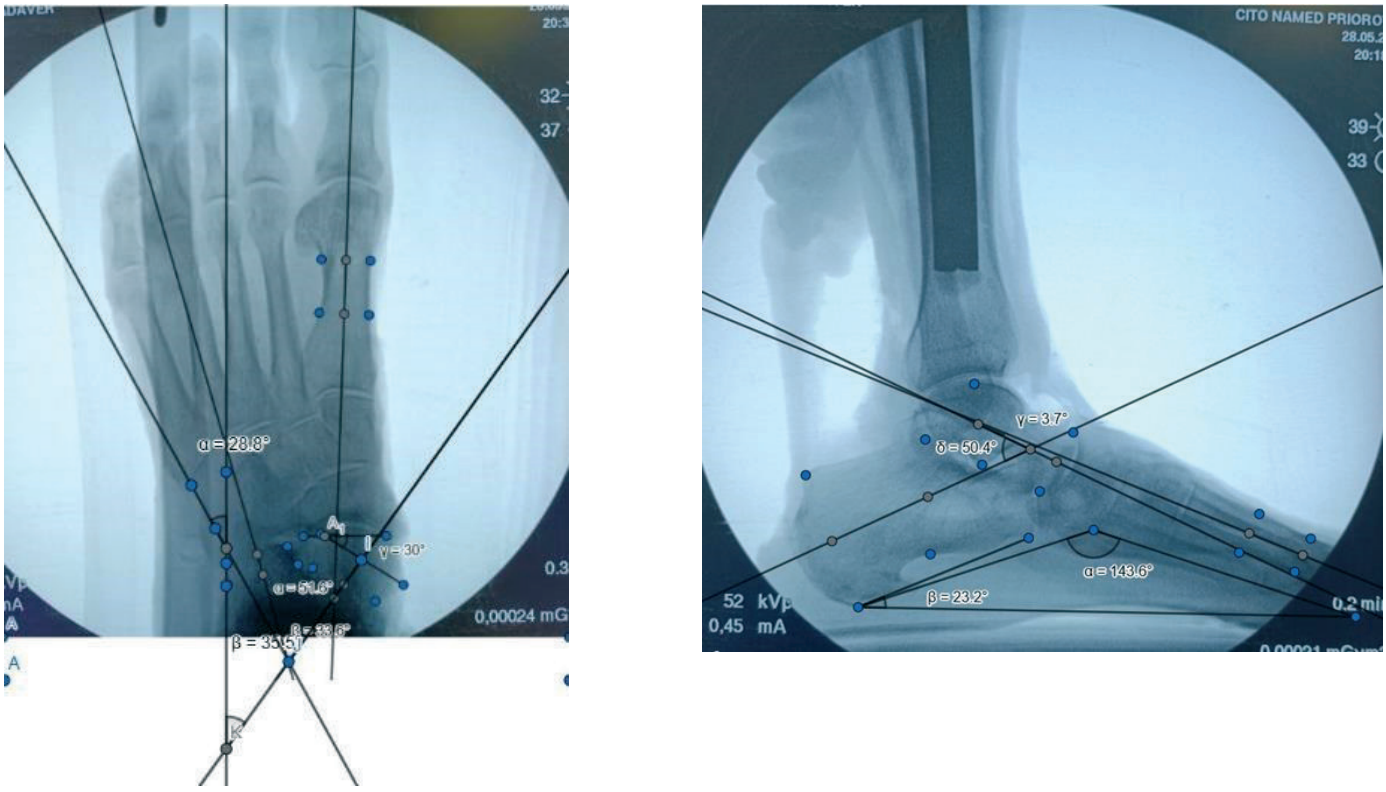

Рис. 6. ЭОП-контроль после пересечения большеберцово-пяточной-ладьевидной связки
Fig. 6. EOP control after transection of the tibiocalcaneonavicular ligament

Этап 2 (повреждение пружинной связки): дополнительно рассекалась пяточно-ладьевидная (пружинная) связка (Контроль 2в) (рис. 7). Выполнялась финальная серия нагрузочных тестов и рентгенографии (рис. 8).



Рис. 7. Выделение и пересечение пружинной связки (пяточно-ладьевидной)
Fig. 7. Isolation and intersection of the spring ligament

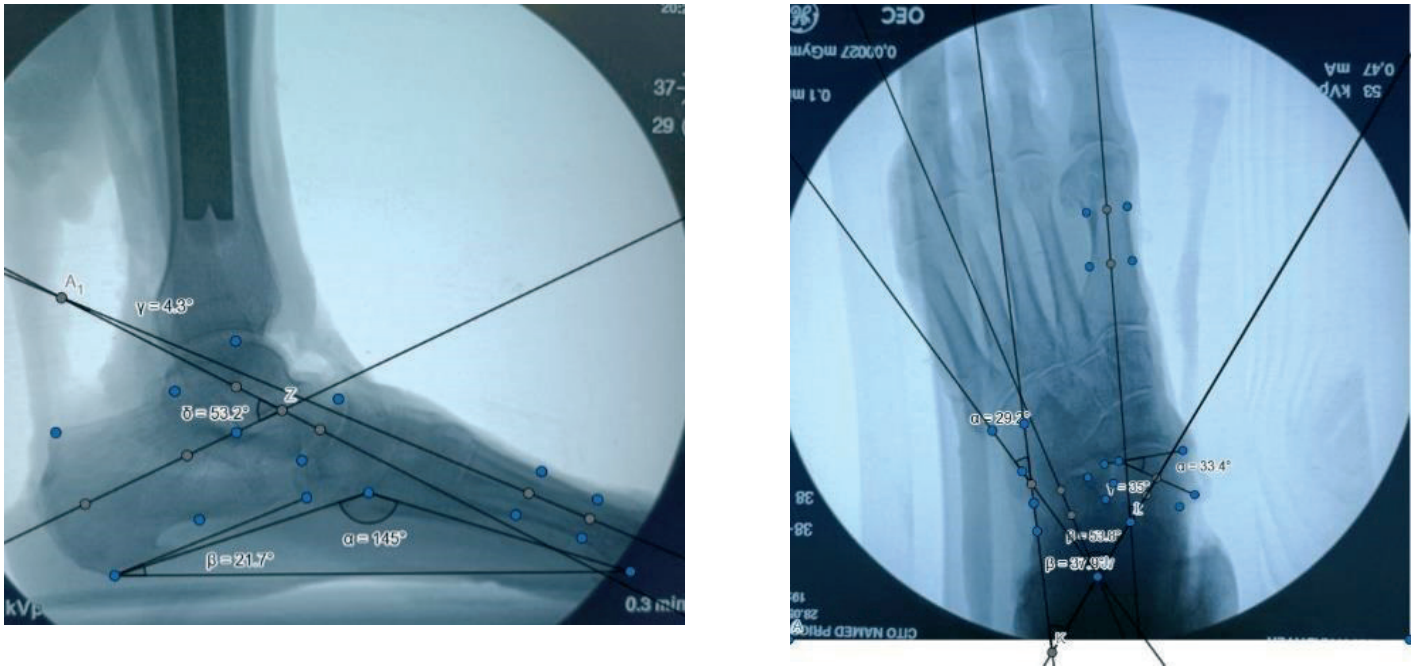

Рис. 8. ЭОП-контроль после дополнительного пересечения пяточно-ладьевидной связки

Fig. 8. EOP control after additional intersection of the calcaneonavicular ligament

На всех этапах на рентгенограммах измерялись следующие параметры:

Прямая проекция: угол таранно-пяточной дивергенции (угол Kite); таранно-ладьевидный («talonavicular coverage angle» по V.Mosca); угол отведения кубовидной кости.

Боковая проекция: угол продольного свода; высота продольного свода; угол инклинации пяточной кости; таранно-пяточный угол (угол Kite); угол Meary.

Результаты

Таблица 1

Динамика рентгенометрических параметров при последовательном повреждении связок

Проекция	Параметры	Норма	Контроль 1	Контроль 2а	Контроль 2в
Прямая проекция	Угол Kite (таранно-пяточный)	15-30	21,3	51,6	53,8
	Угол отведения кубовидной кости	0-5	16,8	28,8	29,2
	Таранно-плюсневый угол	0-4	4,8	33,6	35
	Таранно-ладьевидный угол	2-7	-6,5	30	33,4
Боковая проекция	Угол высоты продольного свода	125-130	137,3	143,6	145
	Угол Kite (таранно-пяточный)	25-45	47,8	50,4	53,2
	Угол Meary	0-4	1,3	3,7	4,3
	Угол инклинации пяточной кости	18-20	22,6	23,2	21,7

Уже после рассечения большеберцово-пяточной-ладьевидной связки (Контроль 2а) наблюдались резкие изменения всех рентгенометрических показателей, соответствующих умеренной–тяжелой плосковальгусной деформации. Угол Кайта в прямой проекции увеличился в 2,4 раза, таранно-ладьевидный угол сменился с отрицательного на резко положительный, что свидетельствует о выраженной абдукции переднего отдела и раскрытии таранно-ладьевидного сустава.

Дополнительное повреждение пружинной связки (Контроль 2в) привело к продолжению усугубления деформации, однако прирост изменений был менее выражен, чем на первом этапе.

Обсуждение и заключение

В 1993 году Ching-Kuei Huang и коллеги провели большое исследование на 12 свежезамороженных трупных образцах. Целью исследования было определить влияние поврежденных связок, а именно подошвенного апоневроза, длинных и коротких подошвенных связок и SL, на поддерживание продольного свода стопы. Тестирование проводилось на образцах с неповрежденными подошвенными структурами. Затем каждый образец подвергался последовательному рассечению подошвенной фасции и связок, чтобы определить значимость каждой из них. В ходе своей работы они отметили наибольшую значимость подошвенного апоневроза, тогда как после пересечения всех изучаемых связок свод стопы хоть и снизился, но сохранялся, из чего был сделан вывод, о наличии других важных статических структур, стабилизирующих свод стопы [8].

В 1997 году H B Kitaoka провели исследование на двенадцати свежезамороженных образцах стоп, имитируя осевую нагрузку весом 445Н, определив основной вклад в поддержание продольного свода стопы 6 связок: подошвенного апоневроза, длинных и коротких подошвенных связок, подошвенной пяточно-ладьевидной связки (пружинной связки), таранно-пяточной межкостной связки и большеберцово-ладьевидной части дельтовидной связки.

Наибольшая разница таранно-плюсневого угла (угол Meary) наблюдалась при рассечении пружинной связки и дельтовидной связки, составляя в среднем 2,1 градуса +/- 1,7 градуса и 2,0 градуса +/- 0,2 градуса соответственно. Наибольшая разница таранно-пяточного угла наблюдалась при рассечении таранно-пяточной межкостной связки, составляя в среднем 1,7 градуса +/- 1,5 градуса. Пружинная связка, дельтовидная связка и таранно-пяточная межкостная связка играли наиболее важную роль в стабильности свода стопы, что не противоречит нашему исследованию [14].

В 2005 году James Woodburn и коллеги провели исследование на восьми свежезамороженных образцах голени и стопы человека при помощи аппарата для моделирования нагрузки на стопу. Для фиксации и нагрузки сухожилий FHL, FDL и TP использовались проволочные тросы, зажимы и грузы. Анализ проводился с помощью электромагнитной системы анализа движений. Регистрировались показатели углов при интактной стопе, после чего выполнялось моделирование плосковальгусной деформации стопы: множественные продольные разрезы параллельно ориентации волокон сухожилий, а также дельтовидной связки и SL. После чего образцы подвергались осевой нагрузке 840 Н. По завершении 5400 циклов нагрузки угловая ориентация каждой кости была снова зарегистрирована.

Результаты показали, что изменения характерные для плосковальгусной деформации наблюдались у 6 из 8 образцов, но были не выраженными. Это характеризовалось в основном эверсией (вальгусной деформацией) пяточной кости и уменьшением высоты медиального продольного свода стопы, но в меньшей степени отведением передней части стопы. Данные выводы расходятся с нашими, т.к. отведение переднего отдела стопы появлялось уже на первом этапе исследования, давая значимый прирост цифр [18].

В 2008 году Meagan M Jennings с коллегами провели исследование с целью определения ведущей роли в развитии плосковальгусной деформации стопы сухожилия задней большеберцовой мышцы либо медиального связочного аппарата. Исследование проводилось на 5 свежезамороженных образцах стоп в аппарате для имитации осевой нагрузки (вес 350Н), а также нагрузки на сухожилия мышц. Повреждение SLC (большеберцово-пяточно-ладьевидной связки, spring-комплекса) показало статистически значимые изменения ротации таранной кости в боковой и сагиттальной плоскости, а также ладьевидной и пяточной костей в боковой, сагитальной и фронтальной проекциях. Сухожилие задней большеберцовой мышцы было не способно компенсировать деформацию [9].

В ходе нашего экспериментального анатомического исследования показано, что последовательное повреждение компонентов медиального связочного аппарата стопы — в первую очередь поверхностной части дельтовидной связки и пружинной (пяточно-ладьевидной) связки — приводит к значимым биомеханическим нарушениям, характерным для плосковальгусной деформации. Дополнительное повреждение пружинной связки усугубляет эти изменения, хотя и в меньшей степени, что указывает на ведущую роль дельтовидной связки как ключевого статического стабилизатора медиального отдела стопы.

Первичная недостаточность медиального связочного аппарата может быть самостоятельным пусковым механизмом в патогенезе ПВДС, предшествуя и способствуя вторичной дисфункции сухожилия задней большеберцовой мышцы.

Диагностический алгоритм при ПВДС должен включать тщательную оценку состояния не только сухожилия ЗББМ, но и медиального связочного комплекса, в частности дельтовидной связки.

Таким образом, при диагностике и хирургическом лечении плосковальгусной деформации стопы необходимо уделять особое внимание состоянию медиального связочного комплекса, включая дельтовидную и пружинную связки. Восстановление их состояния может быть необходимым компонентом реконструктивных вмешательств на ранних стадиях деформации.

Список литературы/References:

1. Кожевников О.В., Сосин А.И., Рогова М.С., Мурсалов А.К. Влияние формы и размеров диастаза при выполнении удлиняющей остеотомии пяточной кости на результат коррекции плоскостопия разных форм: экспериментальное кадаверное исследование // *Ортопедия, травматология и восстановительная хирургия детского возраста*. – 2025. – Т. 13. – №4. – С. 398-409. [Kozhevnikov O.V., Sosin A.I., Rogova M.S., Mursalov A.K. Effect of diastasis shape and size during calcaneal lengthening osteotomy on correction outcomes in different forms of flatfoot: an experimental cadaveric study. Pediatric Traumatology, *Orthopaedics and Reconstructive Surgery.* 2025; 13 (4):398-409. (In Russ.)] doi: 10.17816/PTORS687820.

2. Миронов С.П., Котельников Г.П. Ортопедия: Национальное руководство. М.: ГЭОТАР-Медиа; 2008. [Mironov S.P., Kotel'nikov G.P. Orthopaedics: National Guideline. Moscow: GEOTAR-Media; 2008 (In Russ.)].

3. Benthien RA, Parks BG, Guyton GP, Schon LC. Lateral column calcaneal lengthening, flexor digitorum longus transfer, and opening wedge medial cuneiform osteotomy for flexible flatfoot: a biomechanical study. *Foot Ankle Int*. 2007 Jan;28(1):70-7. doi: 10.3113/FAI.2007.0013. PMID: 17257542.

4. Blackman AJ, Blevins JJ, Sangeorzan BJ, Ledoux WR. Cadaveric flatfoot model: ligament attenuation and Achilles tendon overpull. *J Orthop Res*. 2009 Dec;27(12):1547-54. doi: 10.1002/jor.20930. PMID: 19530145.

5. Choi K, Lee S, Otis JC, Deland JT. Anatomical reconstruction of the spring ligament using peroneus longus tendon graft. *Foot Ankle Int.* 2003 May;24(5):430-6. doi: 10.1177/107110070302400510. PMID: 12801201.

6. Deland JT, Arnoczky SP, Thompson FM. Adult acquired flatfoot deformity at the talonavicular joint: reconstruction of the spring ligament in an in vitro model. *Foot Ankle.* 1992 Jul-Aug;13(6):327-32. doi: 10.1177/107110079201300606. PMID: 1398361.

7. Deland JT, de Asla RJ, Sung IH, Ernberg LA, Potter HG. Posterior tibial tendon insufficiency: which ligaments are involved? *Foot Ankle Int.* 2005 Jun;26(6):427-35. doi: 10.1177/107110070502600601. PMID: 15960907.

8. Huang CK, Kitaoka HB, An KN, Chao EY. Biomechanical evaluation of longitudinal arch stability. *Foot Ankle*. 1993 Jul-Aug;14(6):353-7. doi: 10.1177/107110079301400609. PMID: 8406252.

9. Jennings MM, Christensen JC. The effects of sectioning the spring ligament on rearfoot stability and posterior tibial tendon efficiency. *J Foot Ankle Surg.* 2008 May-Jun;47(3):219-24. doi: 10.1053/j.jfas.2008.02.002. Epub 2008 Mar 28. PMID: 18455668.

10. Kido M, Ikoma K, Imai K et al. Load response of the medial longitudinal arch in patients with flatfoot deformity: in vivo 3D study. *Clin Biomech (Bristol).* 2013 Jun;28(5):568-73. doi: 10.1016/j.clinbiomech.2013.04.004. Epub 2013 May 2. PMID: 23643289; PMCID: PMC4098854.

11. Kido M, Ikoma K, Imai K et al. Load response of the tarsal bones in patients with flatfoot deformity: in vivo 3D study. *Foot Ankle Int.* 2011 Nov;32(11):1017-22. doi: 10.3113/FAI.2011.1017. PMID: 22338949.

12. Kitaoka HB, Lundberg A, Luo ZP, An KN. Kinematics of the normal arch of the foot and ankle under physiologic loading. *Foot Ankle Int.* 1995 Aug;16(8):492-9. doi: 10.1177/107110079501600806. PMID: 8520662.

13. Kitaoka HB, Luo ZP, Kura H, An KN. Effect of foot orthoses on 3-dimensional kinematics of flatfoot: a cadaveric study. *Arch Phys Med Rehabil.* 2002 Jun;83(6):876-9. doi: 10.1053/apmr.2002.32681. PMID: 12048672.

14. Kitaoka HB, Ahn TK, Luo ZP, An KN. Stability of the arch of the foot. *Foot Ankle Int.* 1997 Oct;18(10):644-8. doi: 10.1177/107110079701801008. PMID: 9347302.

15. MacDonald A, Ciufo D, Vess E, et al. Peritalar Kinematics With Combined Deltoid-Spring Ligament Reconstruction in Simulated Advanced Adult Acquired Flatfoot Deformity. *Foot Ankle Int.* 2020 Sep;41(9):1149-1157. doi: 10.1177/1071100720929004. Epub 2020 Jun 4. PMID: 32495639.

16. MANTER JT. Distribution of compression forces in the joints of the human foot. *Anat Rec.* 1946 Nov;96(3):313-21. doi: 10.1002/ar.1090960306. PMID: 20277140.

17. Niki H, Ching RP, Kiser P, Sangeorzan BJ. The effect of posterior tibial tendon dysfunction on hindfoot kinematics. *Foot Ankle Int.* 2001 Apr;22(4):292-300. doi: 10.1177/107110070102200404. PMID: 11354441.

18. Woodburn J, Cornwall MW, Soames RW, Helliwell PS. Selectively attenuating soft tissues close to sites of inflammation in the peritalar region of patients with rheumatoid arthritis leads to development of pes planovalgus. *J Rheumatol.* 2005 Feb;32(2):268-74. PMID: 15693086

19. Zhou H, Ren H, Li C et al. Biomechanical Analysis of Cuboid Osteotomy Lateral Column Lengthening for Stage II B Adult-Acquired Flatfoot Deformity: A Cadaveric Study. *Biomed Res Int.* 2017;2017:4383981. doi: 10.1155/2017/4383981. Epub 2017 Apr 10. PMID: 28497049; PMCID: PMC5402248.

Информация об авторах:

Рогова Мария Сергеевна, врач травматолог-ортопед ФГБУ «Национальный медицинский исследовательский центр

травматологии и ортопедии им. Н.Н. Приорова» Минздрава России, 127299, г. Москва, Россия
e-mail m.rogova24@mail.ru

Сосин Антон Игоревич, врач травматолог-ортопед ФГБУ «Национальный медицинский исследовательский центр травматологии и ортопедии им. Н.Н. Приорова» Минздрава России, 127299, г. Москва, Россия
e-mail SosinAI@cito-priorov.ru

Мурсалов Анатолий Камалович, к.м.н., врач травматолог-ортопед ФГБУ «Национальный медицинский исследовательский центр травматологии и ортопедии им. Н.Н. Приорова» Минздрава России, 127299, г. Москва, Россия
e-mail tamerlanmursalov@gmail.com

Иванов Константин Сергеевич, врач травматолог-ортопед ФГБУ «Национальный медицинский исследовательский центр травматологии и ортопедии им. Н.Н. Приорова» Минздрава России, 127299, г. Москва, Россия
e-mail 8ortocito@gmail.com

Автор, ответственный за переписку:
Рогова Мария Сергеевна

Information about authors:

Mariya S. Rogova, physician of the National Medical Research Center for Traumatology and Orthopedics named after N.N. Priorova of the Ministry of Health of the Russian Federation, 127299, Moscow, Russia e-mail m.rogova24@mail.ru

Anton I. Sosin, physician of the National Medical Research Center for Traumatology and Orthopedics named after N.N. Priorova of the Ministry of Health of the Russian Federation, 127299, Moscow, Russia e-mail SosinAI@cito-priorov.ru

Anatoly K. Mursalov, PhD, physician of the National Medical Research Center for Traumatology and Orthopedics named after N.N. Priorova of the Ministry of Health of the Russian Federation, 127299, Moscow, Russia e-mail tamerlanmursalov@gmail.com

Ivanov Konstantin S., physician of the National Medical Research Center for Traumatology and Orthopedics named after N.N. Priorova of the Ministry of Health of the Russian Federation, 127299, Moscow, Russia e-mail 8ortocito@gmail.com

Corresponding author: Mariya S. Rogova

Приложение 1

Расчёт углов производился
на сайте https://www.geogebra.org/calculator

Прямая проекция:

1. Угол Kite (таранно-пяточный)- ось таранной кости (линия проводится вдоль её длинной оси, проходя через центр шейки и головки таранной кости), ось пяточной кости (линия проводится по её латеральному (наружному) краю, параллельно её оси.

2. Угол отведения кубовидной кости- линия, проведенная вдоль латерального (наружного) края пяточной кости к линии, проведенной по касательной к латеральному (наружному) краю кубовидной кости.

3. Таранно-плюсневый угол- ось таранной кости к оси 1 плюсневой кости.

4. Таранно-ладьевидный угол (или угол таранно-ладьевидного соотношения) Определяется между линиями, проведенными параллельно суставным поверхностям головки таранной и ладьевидной костей.

Боковая проекция:

1. Угол высоты продольного свода- угол строится пересечением двух линий: от нижней точки пяточного бугра до нижнего края сустава ладьевидной и клиновидной костей; и от этой же центральной точки до подошвенной поверхности головки I плюсневой кости

2. Угол Kite (таранно-пяточный) угол между длинными осями таранной и пяточной костей.

3. Угол Meary- ось таранной кости (проводится через центры тела и шейки таранной кости) к оси I плюсневой кости (II линия): Проводится через центры проксимальных и дистальных отделов кости.

4. Угол инклинации пяточной кости- Линия проводится вдоль подошвенной поверхности пяточной кости к горизонтальной линии, параллельной плоскости опоры.

КЛИНИЧЕСКИЙ СЛУЧАЙ

УДК 617-089.844

© Колесов С.В., Швец В.В., Казьмин А.И., Переверзев В.С., Багиров С.Б., Домрачев И.Е., Распопов М.С., Унежев М.Р., Кавковская Я.И., 2026

Клинический случай / Clinical case

ПОВРЕЖДЕНИЕ АОРТЫ ПРИ ТРАНСКОРПОРАЛЬНОЙ УСТАНОВКЕ ВИНТОВ: ОТДАЛЕННОЕ ОСЛОЖНЕНИЕ ПОСЛЕ ВЕНТРАЛЬНОЙ ДИНАМИЧЕСКОЙ КОРРЕКЦИИ СКОЛИОЗА

С.В. КОЛЕСОВ[1], В.В. ШВЕЦ[2], А.И. КАЗЬМИН[2], В.С. ПЕРЕВЕРЗЕВ[1], С.Б. БАГИРОВ[1], И.Е. ДОМРАЧЕВ[2], М.С. РАСПОПОВ[2], М.Р. УНЕЖЕВ[2] , Я.И. КАВКОВСКАЯ[2]

[1] Университетская клиническая больница имени В.В. Виноградова ФГАОУ ВО «Российский университет дружбы народов», отделение хирургии позвоночника, 117198, Москва, Россия
[2] ФГБУ НМИЦ ТО им. Н.Н. Приорова Минздрава России, 7-е отделение патологии позвоночника, 127299, Москва, Россия

Аннотация
Обоснование: особое место среди современных методов хирургического лечения сколиоза занимает динамическая коррекция, направленная на сохранение объема движений в позвоночнике. Среди методов динамической коррекции выделяют Vertebral Body Tethering (VBT) и Anterior Scoliosis Correction (ASC). Несмотря на такие преимущества, как сохранение подвижности, быстрое восстановление после оперативного вмешательства, возможность избежать сращения, применение систем динамической стабилизации сопряжено с рядом осложнений. Клинические ситуации, при которых повреждение сосудов происходило бы винтами при динамической коррекции сколиоза методами VBT и ASC не описаны.
Цель: Представить клинический случай травматизации аорты и парааортальных сосудов транскорпоральным винтом после вентральной динамической коррекции сколиоза в отдаленном периоде с последующим развитием левостороннего гемоторакса и описать пути решения.
Материалы и методы: Клинический случай 16-летней пациентки с идиопатическим грудопоясничным сколиозом, которой выполнена вентральная динамическая коррекция на уровне Th10–L3. В отдалённом периоде, через 4 года, развился левосторонний гемоторакс, при КТ выявлено прилежание винта к стенке нисходящей грудной аорты и формирование сосудистого повреждения.
Заключение: Описанный случай иллюстрирует значимость предоперационного планирования и подтверждает рациональность staged-подхода с первичным эндопротезированием и последующим удалением винтов.

Ключевые слова: Вентральная динамическая коррекция; сколиоз; травматизация аорты; сигнальное кровотечение

Источник финансирования. Исследование не имело спонсорской поддержки.

Конфликт интересов: авторы декларируют отсутствие явных и потенциальных конфликтов интересов, связанных с публикацией настоящей статьи.

Для цитирования: Колесов С.В., Швец В.В., Казьмин А.И., Переверзев В.С., Багиров С.Б., Домрачев И.Е., Распопов М.С., Унежев М.Р., Кавковская Я.И. Повреждение аорты при транскорпоральной установке винтов: отдаленное осложнение после вентральной динамической коррекции сколиоза. *Кафедра травматологии и ортопедии*. 2026; 2: 78–89.

Этическая экспертиза. Пациентка подписала добровольное информированное согласие и дала разрешение на обработку и публикацию клинического материала. Исследование одобрено этическим комитетом.

Благодарности: Авторы выносят благодарность Абугову Сергею Александровичу – члену-корреспонденту РАН, профессору, доктору медицинских наук и Базарову Дмитрию Владимировичу – доктору медицинских наук за неоценимую помощь в ведении пациента и активное участие в работе мультидисциплинарной команды.

AORTIC INJURY FOLLOWING TRANSCORPOREAL SCREW PLACEMENT: A DELAYED COMPLICATION OF ANTERIOR SCOLIOSIS CORRECTION

SERGEY V. KOLESOV[1], VLADIMIR V. SHVETS[2], ARKADII I. KAZMIN[2], VLADIMIR S. PEREVERZEV[1], SAMIR B. O. BAGIROV[1], IVAN E. DOMRACHEV[2], MIHAIL S. RASPOPOV[2], MUSA R. UNEZHEV[2], YANA I. KAVKOVSKAYA [2]

[1] Spinal Pathology Department, V.V. Vinogradov University Clinical Center, Federal State Autonomous Educational Institution of Higher Education RUDN University, The Ministry of Education and Science of Russia, 117198, Moscow, Russia
[2] Department of Spinal Pathology, Federal State Budgetary Institution National Medical Research Center for Traumatology and Orthopedics named after N.N. Priorov of the Ministry of Health of the Russia, 127299 , Moscow, Russia

Abstract
Background: While aortic injuries associated with posterior spinal approaches have been reported in the literature, no clinical cases of vascular damage by screws during dynamic scoliosis correction using Anterior Scoliosis Correction (ASC) techniques have been described.
Objective: To present a clinical case of thoracic aorta and periaortic vessel injury by a transcorporeal screw following ventral dynamic scoliosis correction in the remote postoperative period, complicated by left-sided hemothorax, and to describe the management strategy.
Materials and Methods: Clinical case of a 16-year-old female patient with idiopathic thoracolumbar scoliosis who underwent ventral dynamic correction at Th10-L3 levels. Four years postoperatively, left-sided hemothorax developed; CT revealed abutment of the screw against the descending thoracic aorta wall with vascular injury formation.
Conclusion: The presented case underscores the importance of preoperative planning and validates the rationale of a staged approach involving primary endovascular aortic stenting followed by screw removal.

Key words: sentinel bleeding, traumatic injury of the aorta, vertebral body tethering

Conflict of interests: the authors declare no conflict of interest

Funding: the study had no sponsorship

For citation: Kolesov S.V., Shvets V.V., Kazmin A.I., Pereverzev V.S., Bagirov S.B.O. , Domrachev I.E., Raspopov M.S., Unezhev M.R., Kavkovskaya Y. I. Aortic injury following transcorporeal screw placement: a delayed complication of anterior scoliosis correction. *Department of Traumatology and Orthopedics*. 2026; 2: 78–89.

Acknowledgements: The authors would like to express their gratitude to Sergey Aleksandrovich Abugov, a corresponding member of the Russian Academy of Sciences, Professor, Doctor of Medical Sciences, and Dmitry Vladimirovich Bazarov, Doctor of Medical Sciences, for their invaluable assistance in managing the patient and their active participation in the multidisciplinary team.

DOI: 10/17238/issn2226-2016.2026.2.78-89

Введение

В последние десятилетия отмечается рост числа оперативных вмешательств с целью коррекции деформаций позвоночника. Это связано с улучшением методов диагностики, развитием аддитивных технологий, внедрением интраоперационного нейромониторинга и появлением новых подходов к хирургическому лечению [1, 2].

Особое место среди современных методов хирургического лечения сколиоза занимает динамическая коррекция, направленная на сохранение объема движений в позвоночнике [3]. Среди методов динамической коррекции выделяют Vertebral Body Tethering (VBT) и Anterior Scoliosis Correction (ASC) [4]. Несмотря на такое преимущество, как сохранение подвижности, быстрое восстановление после оперативного вмешательства, возможность избежать сращения, применение систем динамической стабилизации сопряжено с рядом осложнений [5]. К их числу относятся: разрыв корда, стойкий болевой синдром, инфекционные осложнения, мальпозиции винтов и легочные осложнения, такие как пневмоторакс, плевральный выпот, хилоторакс [6, 7, 8, 9, 10, 11, 12]. Также описаны редкие осложнения в виде повреждения мочеточника и клинический случай миграции винта с последующим повреждением дуральной оболочки [13, 14]. В мировой литературе клинические ситуации, при которых травматизация сосудов происходила бы винтами при динамической коррекции сколиоза методами VBT и ASC – не описаны.

При анализе исследований были выявлены несколько случаев миграции винтов с вовлечением нисходящей грудной аорты и других сосудистых структур, однако приведенные осложнения возникали при задних доступах к позвоночнику [15, 16, 17, 18, 19, 20]. Частота осложнений при операциях

передним доступом, таких как OLIF, в ряде обзоров колеблется в диапазоне от 0,3 до 2,4%. При методе ALIF, по результатам исследований, общая частота всех сосудистых осложнений составляет от 1% до 24% [21-26]. В работе Фацишевски и др. [27] опубликованы результаты, которые демонстрируют, что частота травматизации аорты составляет примерно 0,08%. При лечении таких осложнений подходы разнятся и требуют коллаборации с сосудистыми хирургами [28]. Смертность при распознанных повреждениях колеблется от 15 до 65% [29].

Единых рекомендаций по тактике лечения повреждений аорты винтами в мировой литературе не описано.

Цель

Представить клинический случай травматизации аорты и парааортальных сосудов транскорпоральным винтом после вентральной динамической коррекции сколиоза в отдаленном периоде с последующим развитием левостороннего гемоторакса и описать пути решения.

Клиническое наблюдение

Пациентка 16 лет поступила с жалобами на деформацию позвоночника, периодическую боль в области грудопоясничного перехода после физической нагрузки, быструю утомляемость.

Деформация позвоночника была выявлена в возрасте 12 лет. По месту жительства неоднократно проводились курсы консервативного лечения, в рамках терапии осуществлялось корсетное лечение с применением индивидуального корсета Шено на протяжении 2 лет.

Несмотря на проводимую терапию, отмечалось постепенное прогрессирование деформации.

При ортопедическом осмотре: Пациентка передвигалась самостоятельно, без средств дополнительной опоры. В положении стоя сколиотическая деформация позвоночника с отклонением оси вправо на 1,5 см на уровне грудопоясничного перехода от линии отвеса (Рисунок 1). Лопатки и подвздошные гребни расположены асимметрично. При наклоне вперед проба Адамса положительная справа.



Рисунок 1. Внешний вид пациентки до хирургического лечения, демонстрирующий асимметрию лопаток и подвздошных гребней, а также наличие мышечного валика в поясничном отделе слева

Figure 1. The patient's appearance before surgical treatment, demonstrating the asymmetry of the shoulder blades and iliac crests, as well as the presence of a muscle roller in the lumbar region on the left

Активные движения в поясничном отделе позвоночника сохранены в полном объеме, безболезненны. При пальпации паравертебральные мышцы в области грудопоясничного перехода умеренно напряжены и болезненны. При осевой тракции – деформация мобильна. Мышечная сила в верхних и нижних конечностях сохранена в полном объеме. Неврологический дефицит отсутствовал.

Выполнены постуральные рентгенограммы позвоночника в 2 проекциях, по результатам которых выявлена правосторонняя сколиотическая деформация грудопоясничного отдела позвоночника с вершиной на уровне Th12 по Коббу 35 гр.

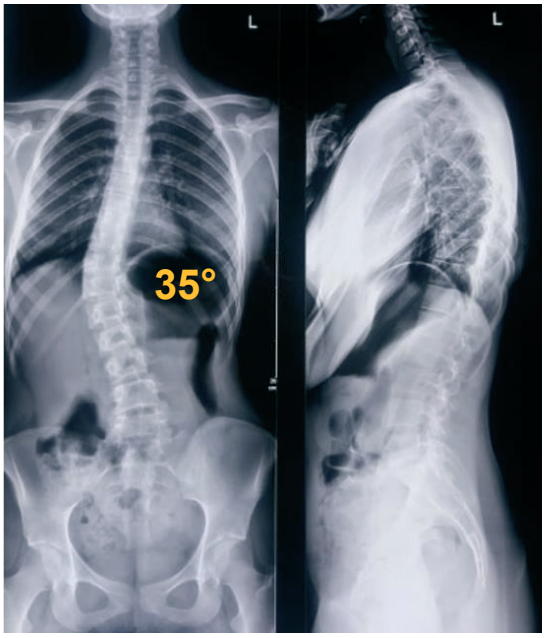

Рисунок 2. Постуральные рентгенограммы позвоночника пациентки в 2-х проекциях до оперативного лечения. Идиопатический правосторонний грудопоясничный сколиоз 3 степени, 5 тип по классификации Lenke, N, C

Figure 2. Postural radiographs of the patient's spine in 2 projections before surgical treatment. Idiopathic right-sided thoracolumbar scoliosis of grade 3, type 5 according to the Lenke classification, N, C

В условиях стационара пациентке выполнен тракционный тест, индекс мобильности составил 34% – деформация мобильна (Рисунок 3).

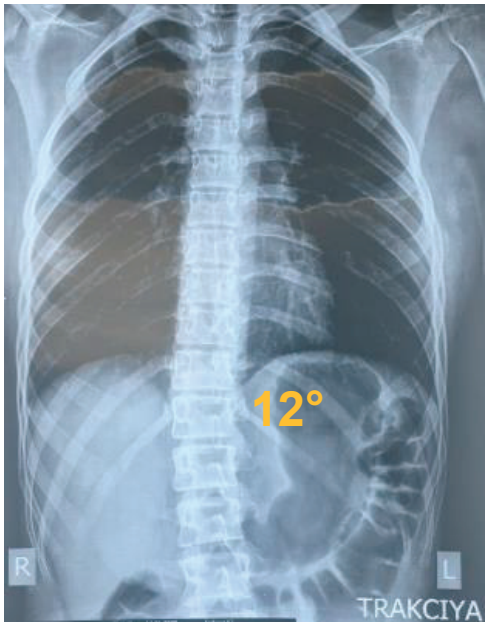

Рисунок 3. На прямой рентгенограмме при тракции основная дуга деформации корригируется до 12 гр. по Коббу

Figure 3. On a direct radiograph, during traction, the main arc of the deformity is corrected to 12 degrees Cobb

С целью коррекции и стабилизации деформации пациентке проведено хирургическое лечение – «Вентральная коррекция и стабилизация позвоночника». В положении больной лежа на левом боку, в проекции X ребра справа выполнена торакофренолюмботомия, скелетированы переднебоковые элементы позвонков. На уровне Th10-L3 позвонков при помощи шила и метчика поочередно сформированы каналы и установлены по 2 винта в каждый позвонок. В винты поочередно продеты корды, с формированием натяжения специальным инструментарием. Выполнена окончательная фиксация гайками. Установлено 2 плевральных дренажа через контрапертуры, рана послойно ушита.

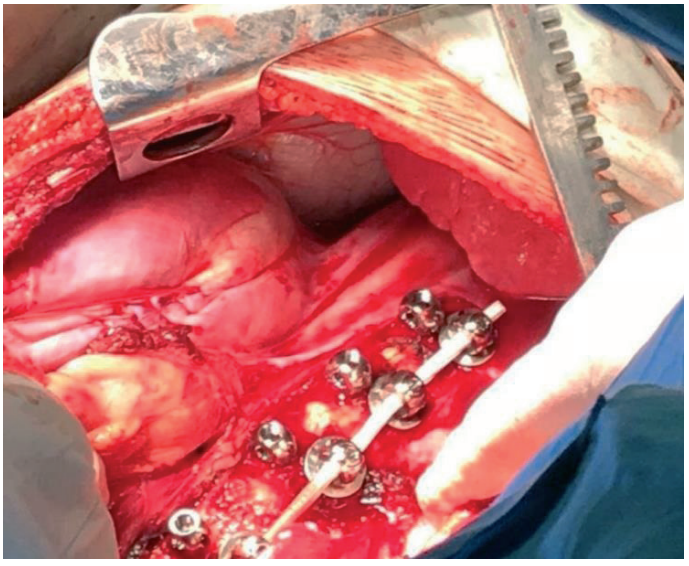

Рисунок 4. Интраоперационное фото: В ране вид динамической системы коррекции головки винтов с фиксированным в них гайками кордом из полиэтилентерефталата, шнур-корд из полиэтилентерефталата, натянутый между головками винтов

Figure 4. Intraoperative photo: In the wound, the view of the dynamic correction system of the screw heads with fixed nuts and a polyethylene terephthalate cord stretched between the screw heads

Интраоперационно: положение металлоконструкции корректное, достигнута удовлетворительная коррекция. Пациентка переведена в отделение реанимации под наблюдение дежурного реаниматолога. В условиях отделения реанимации выполнена рентгенография органов грудной клетки, по результатам которой признаков гемо- или гидроторакса не выявлено (Рисунок 5).

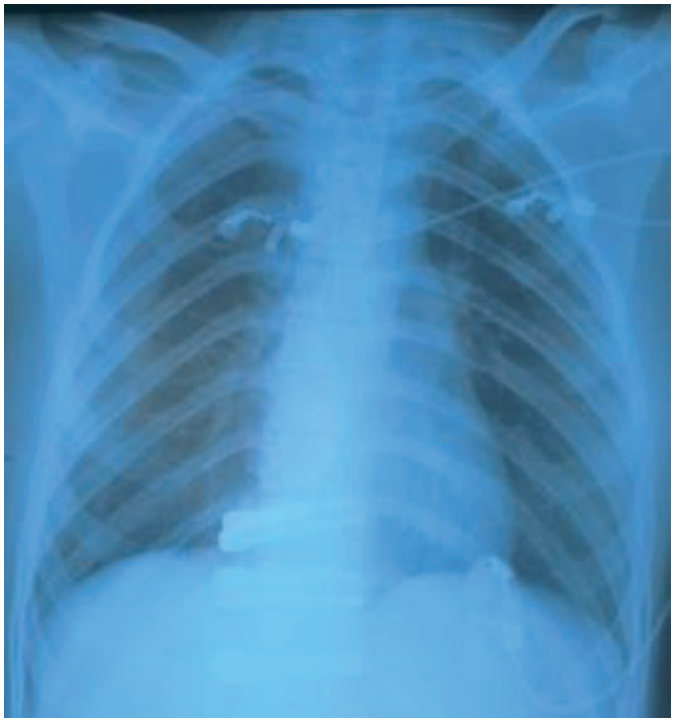

Рисунок 5. Рентгенограмма органов грудной клетки после оперативного лечения. Легочные поля прозрачны, без очаговых и инфильтративных изменений. Купола диафрагмы четкие, плевральные синусы свободны

Figure 5. Chest X-ray after surgical treatment. The lung fields are clear, without focal or infiltrative changes. The diaphragm domes are clear, and the pleural sinuses are free

Ранний послеоперационный период в условиях отделения реанимации без особенностей. Переведена в отделение на 1-е сутки.

Учитывая объем хирургического вмешательства в послеоперационном периоде проводились антибактериальная, инфузионная и симптоматическая терапии.

Пациентка была активизирована на 2-й день после операции. Плевральные дренажи удалены на 3 п/о сутки.

На послеоперационных постуральных рентгенограммах положение металлоконструкции удовлетворительное, угол коррекции составил 27^0 (Рисунок 6).

Пациентка выписана на 7-е послеоперационные сутки (Рисунок 7).



Рисунок 6. Постуральные рентгенограммы в 2-х проекциях после вентральной коррекции динамической системой на уровне Th10-L3

Figure 6. Postural radiographs in 2 projections after ventral correction with a dynamic system at the level of Th10-L3



Рисунок 7. Внешний вид после оперативного лечения

Figure 7. Appearance after surgical treatment

Пациентка проходила контрольные осмотры в установленный срок (3, 6, 12, 24, 36 месяцев после операции). Через 4 года после хирургического лечения появились жалобы на боль в левой половине грудной клетки и подъем температуры до субфебрильных значений, который продолжался в течение недели. Обратилась в больницу по месту жительства. Согласно выписному эпикризу, при осмотре: одышка в покое отсутствовала, ЧДД - 20 в 1 минуту, грудная клетка правильной формы, при аускультации в легких: справа – везикулярное, слева – ослабленное, хрипы не выслушивались.

Проведена компьютерная томография органов грудной клетки, выявлено: Аорта типичного расположения. В телах Th10-L3 позвонков определяются металлофиксаторы. На фоне артефактов концы винтов Th10 прилегают к стенке грудной аорты. Массивный левосторонний гидроторакс. Субплевральные участки гиповентиляции в левом легком. Проведен торакоцентез: получено 700 мл лизированной крови без сгустков.

После стабилизации состояния пациентка консультирована оперирующим травматологом-ортопедом и торакальным хирургом через месяц после выполнения торакоцентеза.

С целью определения оптимальной тактики лечения был проведён консилиум с участием травматологов-ортопедов, торакальных, рентгенэндоваскулярных хирургов и анестезиологов. Для предоперационного планирования выполнена компьютерная томография.

По данным КТ с 3D-реконструкцией органов грудной клетки выявлено, что верхний передний винтовой элемент прилежал к стенке нисходящей грудной аорты на уровне Th10-го позвонка (Рисунок 8)

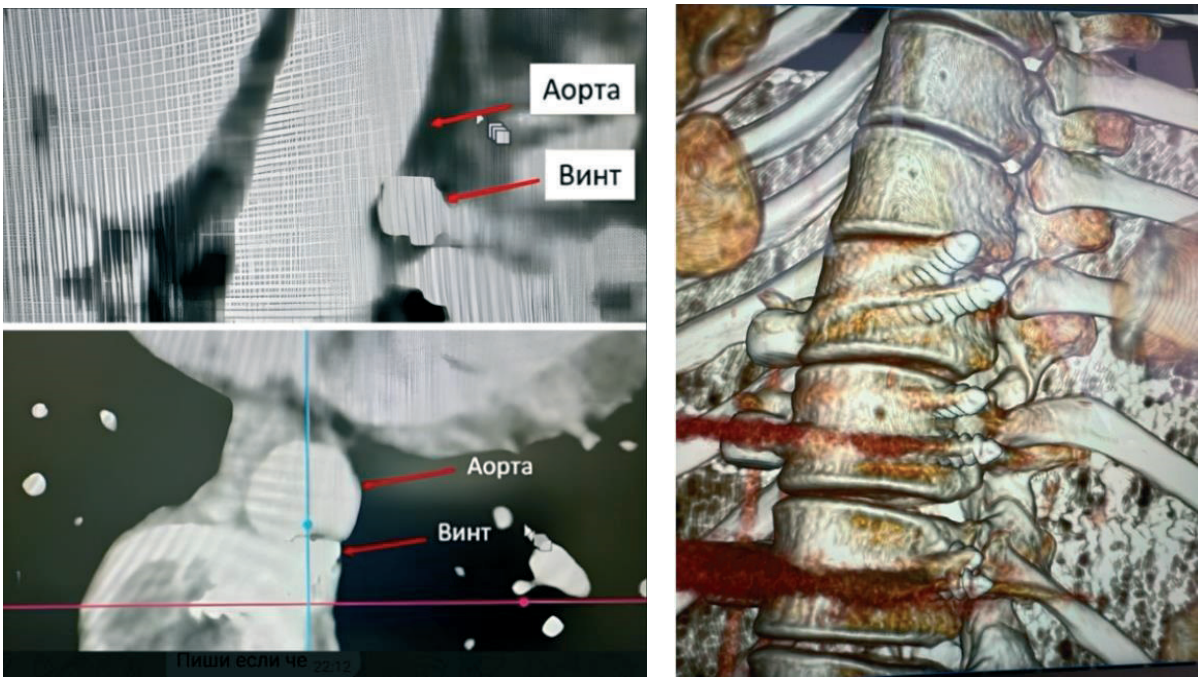

Рисунок 8. Компьютерная томограмма органов грудной клетки. 3Д-реконструкция органов грудной клетки. Определяется прилежание верхнего переднего винтового элемента к стенке нисходящей грудной аорты на уровне Th10 позвонка

Figure 8. Chest CT scan. 3D-reconstruction of the chest. The upper anterior screw element is adjacent to the wall of the descending thoracic aorta at the level of the Th10 vertebra

Учитывая риск повторного кровотечения по результатам консилиума принято решение о двухэтапном хирургическом лечении в одну сессию при участии эндоваскулярных, торакальных хирургов и травматологов-ортопедов : первым этапом — стентирование нисходящей грудной аорты, вторым этапом — удаление винтов из тела Th10 позвонка под видеоассистированным торакоскопическим контролем.

Пациентке выполнено эндопротезирование грудного отдела аорты стент-графтом «Endurant Ib» первым этапом (Рисунок 9).

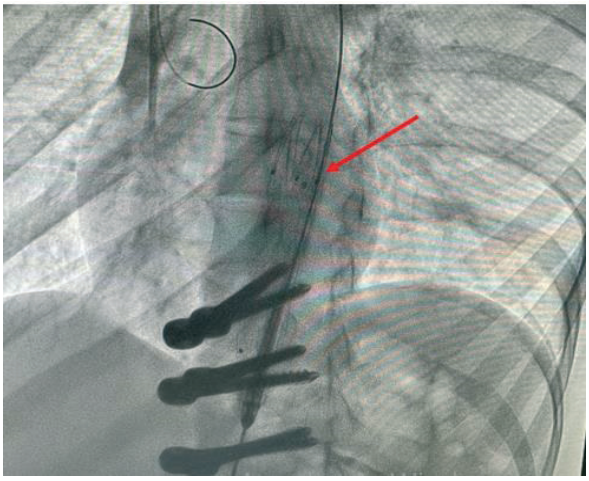

Рисунок 9. Первый этап 2-хэтапного лечения. Стентирование нисходящей грудной аорты стент-графтом
Figure 9. The first stage of a 2-stage treatment. Stenting of the descending thoracic aorta with a stent graft

Далее проведен второй этап хирургического лечения: видеоторакоскопическое однопортовое удаление винтов после динамической коррекции (Рис. 10).

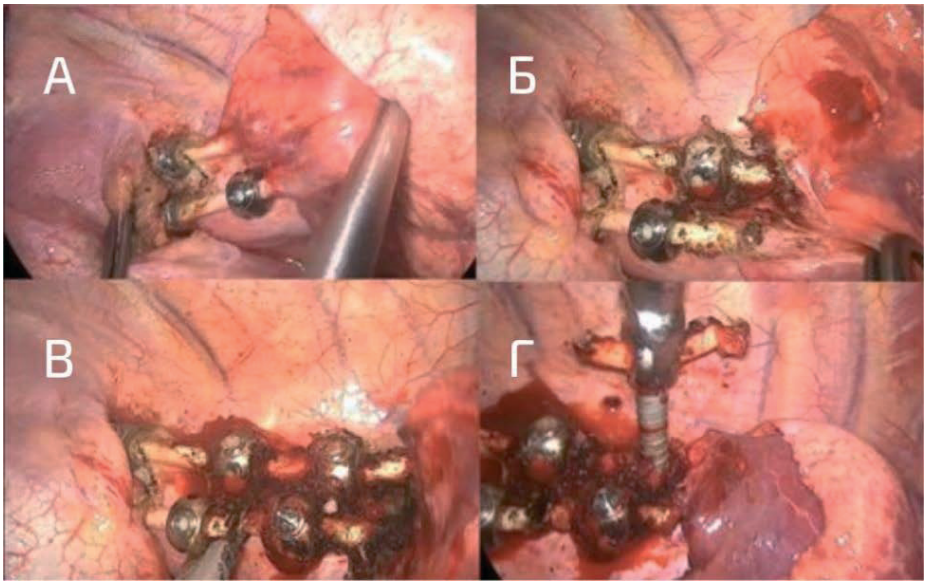

Рисунок 10.
(А). Интраоперационная фотография, отражающая расположение титановых винтов на лавсановом корде с формированием фиброзных спаек между металлоконструкцией и паренхимой правого легкого в проекции Th10 - позвонка.
(Б). Выполнена хирургическая мобилизация диафрагмы в зоне реберно -диафрагмального угла.
Осуществлена визуализация металлоконструкции в проекции 11-12 грудных позвонков.
(В). Выполнено рассечение легочной связки.
На уровне Th10 выполнен локальный пневмолиз. Произведено рассечение лавсанового корда ультразвуковым скальпелем.
(Г). Произведена поочередная экстракция винтов

Figure 10.
(A). Intraoperative photograph reflecting the location of titanium screws on the Dacron cord with the formation of fibrous adhesions between the metal structure and the parenchyma of the right lung in the projection of Th10 - vertebra.
(Б). Surgical mobilization of the diaphragm in the zone of the rib-diaphragmatic angle was performed.
The metal structure was visualized in the projection of 11-12 thoracic vertebrae.
(В). The pulmonary ligament was dissected.
Local pneumolysis was performed at the level of Th10. The Dacron cord was cut with an ultrasonic scalpel.
(Г). The screws were extracted one by one

Послеоперационный период протекал гладко, без особенностей. Плевральный дренаж удален на 2-е сутки. Проводилась антибиотикопрофилактика. На контрольной рентгенографии органов грудной клетки - легкие расправлены, свободной жидкости нет. Тень средостения не расширена, диафрагма расположена нормально (Рис.11).

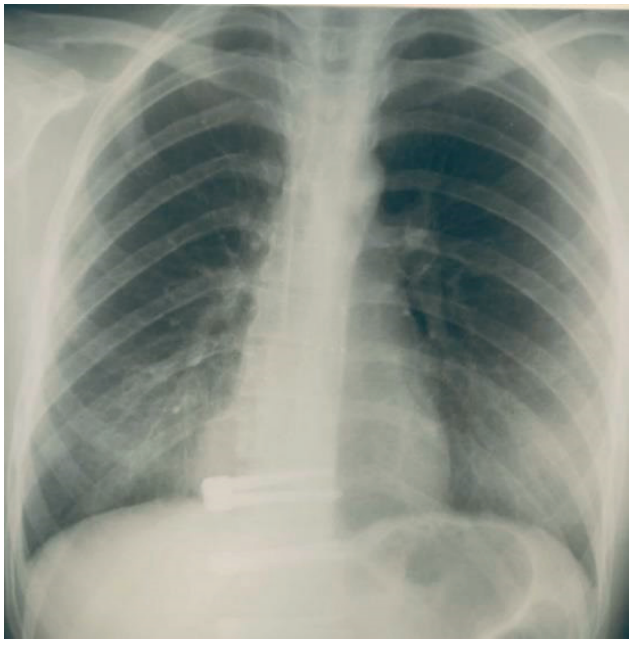

Рисунок 11. Послеоперационная рентгенограмма органов грудной клетки
Figure 11. Postoperative chest X-ray

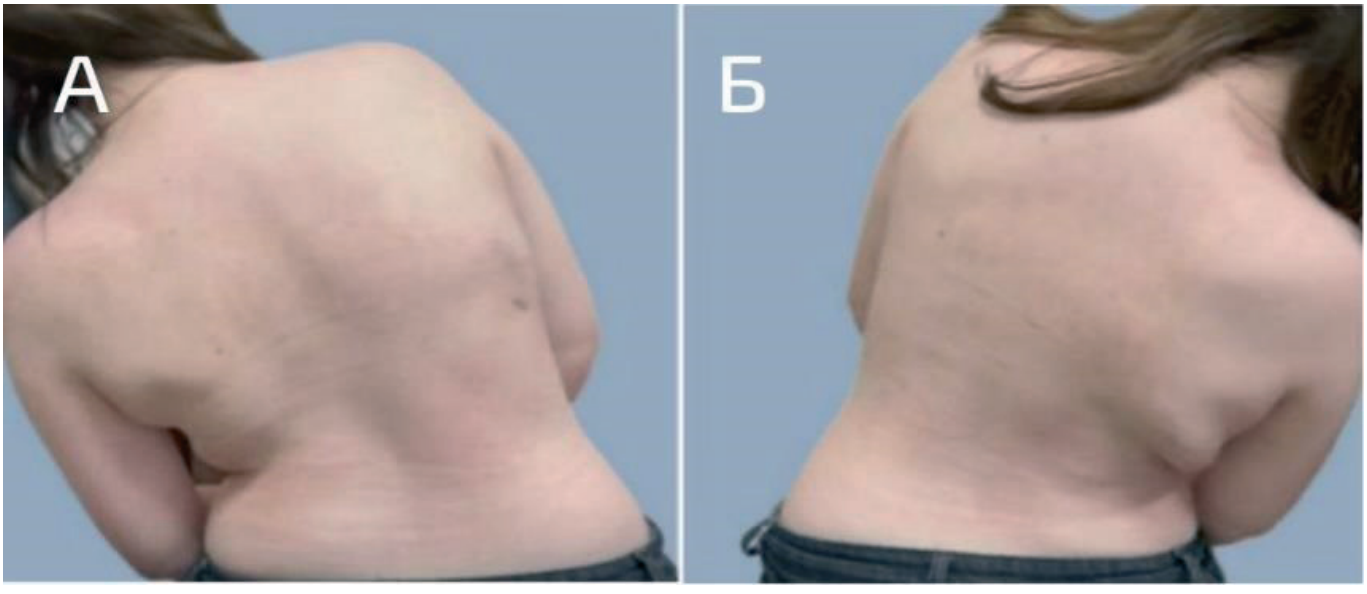

Рисунок 12. Функциональный результат спустя 3 месяца после двухэтапного хирургического лечения.
Figure 12. Functional result 3 months after two-stage surgical treatment.

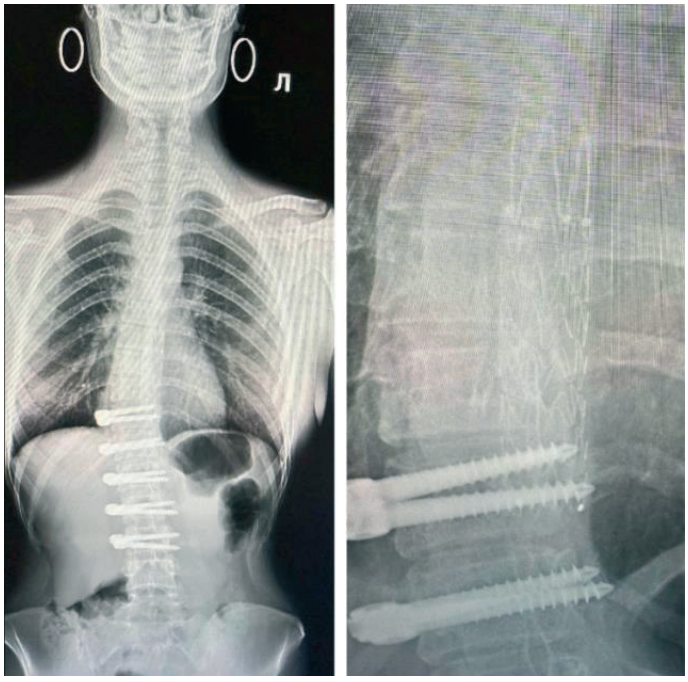

Рисунок 13. Рентгенограмма спустя 3 месяца после двухэтапного хирургического вмешательства
Figure 13. X-ray 3 months after two-stage surgery

Обсуждение

Развитие осложнений в виде повреждения стенки аорты и парааортальных сосудов с формированием гемоторакса в отдаленном периоде у пациентки связано с некорректной интраоперационной установкой транскорпорального винта стабилизирующей системы.

В литературе подобные явления описываются как «sentinel bleed», что означает сигнальное кровотечение, под которым понимают эпизод ограниченного, часто спонтанно купирующегося кровотечения. Данное явление предшествует катастрофическому или массивному кровотечению из того же источника [30].

Клиническое значение данного феномена заключается в том, что «sentinel bleed» формирует своеобразное терапевтическое окно для диагностики и планирования вмешательства до развития фатального исхода.

Следует подчеркнуть, что в публикациях, посвященных «передней хирургии позвоночника», недостаточно данных, которые позволили бы объективно оценить распространенность сосудистых осложнений из-за технических ошибок при установке винтов. Большинство работ носит ретроспективный характер, включает ограниченное число наблюдений и объединяет в одну группу все сосудистые осложнения [31, 32, 33].

На основании собственного клинического опыта мы предполагаем, что одной из причин неправильной установки винта могли быть технические ошибки на этапе хирургического вмешательства: неверный выбор длины винта, некорректный угол атаки, недостаточный контроль глубины введения.

В своем исследовании Plataniotis N. et al. отмечают наибольшую подвижность аорты при изменении положения тела на уровне Th9, поэтому можно предположить, что анатомо-биомеханические особенности тораколюмбального перехода могут также способствовать травматизации аорты винтовым элементом [34].

В раннем послеоперационном периоде рентгенологический контроль показал удовлетворительное положение конструкции; проведение КТ по стандарту не предусмотрено и выполняется лишь по показаниям. В данном случае компьютерная томография была выполнена уже при развитии осложнения (гемоторакс) и позволила верифицировать повреждение сосудов (псевдоаневризма). Несмотря на то, что в данном клиническом случае представлено осложнение, где винт установлен транскорпорально, стоит выделить работу Parker S. L. et al., в которой описано применение рутинной компьютерной томографии после установки транспедикулярных винтов на тораколюмбальном уровне с целью исключения повреждения магистральных сосудов [35].

Единых основанных на высоком уровне доказательности рекомендаций по тактике лечения повреждений аорты винтами в мировой литературе не описано. Большинство предложенных алгоритмов опирается на немногочисленные серии случаев и единичные клинические наблюдения. Наличие интрамуральной гематомы из-за повреждения винтовым элементом является показанием к эндопротезированию аорты в связи с риском расслоения или разрыва. Наиболее рациональной в настоящее время представляется двухэтапная стратегия: эндоваскулярное устранение дефекта аортальной стенки на первом этапе с последующей ревизией металлоконструкции под общим наркозом. Такой подход позволяет минимизировать риск катастрофического кровотечения и устранить первопричинный механический фактор, предотвратив повторное травмирование сосудистой стенки [36, 37, 38, 39].

Для минимизации подобных осложнений необходимо использовать предоперационное планирование. 3D-моделирование и аддитивные технологии позволяют максимально точно рассчитать длину винтов, траектории их проведения, оценить потенциальную маневренность при работе в анатомически сложных зонах [40, 41].

Заключение

Вентральная коррекция сколиоза сопряжена с риском редких, отдаленных и потенциально тяжелых осложнений, таких как травматизация аорты. В ходе предоперационного планирования для минимизации подобных нежелательных событий необходимо обратить особое внимание на выбор длины винтов и особенностям анатомического положения сосудов. Данный подход позволит снизить риск возникновения интра- и послеоперационных осложнений.

Список литературы / References:

1. Tsirikos A. I., Roberts S. B., Bhatti E. Incidence of spinal deformity surgery in a national health service from 2005 to 2018: an analysis of 2,205 children and adolescents. *Bone & Joint Open.* 2020: 1(3):19-28. https://doi.org/10.1302/2633-1462.13.BJO-2020-0001.R1

2. Levent AE, Tanaka M, Kumawat C et al. Diagnostic Paradigm Shift in Spine Surgery. *Diagnostics.* 2025: 15(5):594.
https://doi.org/ 10.3390/diagnostics15050594

3. Колесов С.В., Переверзев В.С., Пантелеев А.А. и др. Первый опыт вентральной динамической коррекции у подростков с законченным ростом и взрослых: хирургическая техника и ближайшие результаты // *Хирургия позвоночника*. – 2021 – Т.3 – С.19-29. [Kolesov SV, Pereverzev VS, Panteleev AA, et al. The first experience of anterior dynamic correction of scoliosis in adolescents with complete growth and adults: surgical technique and immediate results. *Russian Journal of Spine Surgery.* 2021;3:19-29. (In Russ.)]

4. Pereverzev V., Kazmin A., Kolesov S. Anterior scoliosis correction in patients over forty years: results, complications, prognosis. *International Orthopaedics.* 2025: 49: 2717–2723. https://doi.org/10.1007/s00264-025-06657-3

5. Bernard J, Bishop T, Herzog J et al. Dual modality of vertebral body tethering : anterior scoliosis correction versus growth modulation with mean follow-up of five years. *Bone Jt Open.* 2022 Feb;3 (2):123-129. doi: 10.1302/2633-1462.32.BJO-2021-0120.R1.

6. Vorhies JS, Hauth L, Garcia S et al. A new look at vertebral body tethering (VBT): through the modified Clavien-Dindo-Sink (mCDS) classification. *Journal of Pediatric Orthopaedics*, 2024: 44(5):389-393.
https://doi.org/10.1097/BPO.0000000000002653

7. Trobisch P, Migliorini F, Vanspauwen T, Baroncini A. Pulmonary complications after vertebral body tethering: incidence, treatment, outcomes and risk factor analysis. *Journal of Clinical Medicine*. 2022: 11(13): 3778.
https://doi.org/10.3390/jcm11133778.

8. Roser MJ, Askin GN, Labrom RD et al. Vertebral body tethering for idiopathic scoliosis: a systematic review and meta-analysis. *Spine deformity*. 2023:11(6):1297-1307.
https://doi.org/10.1007/s43390-023-00723-9.

9. Abdullah A, Parent S, Miyanji F et al. Risk of early complication following anterior vertebral body tethering for idiopathic scoliosis. *Spine deformity.* 2021: 9(5):1419-1431.
https://doi.org/10.1007/s43390-021-00326-2.

10. Meyers J, Eaker L, von Treuheim TDP et al. Early operative morbidity in 184 cases of anterior vertebral body tethering. *Scientific Reports.* 2021:11(1):23049.
https://doi.org/10.1038/s41598-021-02358-0.

11. Yang MJ, Samdani AF, Pahys JM et al. Pain after anterior vertebral body tethering: incidence, risk factors, and timing. *Spine.* 2023:48(20):1464-1471.
https://doi.org/10.1097/BRS.0000000000004779.

12. Chan KCA, Cheung CCG, Tse KYE et al. The perioperative complications of vertebral body tethering: prevalence and predictive factors. *The Bone & Joint Journal.* 2025:107(7):736-743.
https://doi.org/10.1302/0301-620X.107B7.BJJ-2025-0073.R1.

13. Shen J., Parent S. Iatrogenic dural tear after growth modulation in AIS: An unusual complication and its management. *Spine Deformity.* 2021:9(6):1699-1703. https://doi.org/ 10.1007/s43390-021-00368-6.

14. Rathbun, J. R., Hoernschemeyer, D. S., Wakefield, M. R. et al. Ureteral injury following vertebral body tethering for adolescent idiopathic scoliosis. *Journal of Pediatric Surgery Case Reports.* 2019:46:101219. https://doi.org/ 10.1016/j.epsc.2019.101219.

15. Girotto D, Burić J, Šimić H, Tomulić V et al. Combined endovascular repair of aorta and removal of penetrating pedicle screw after posterior instrumentation: a case report and literature review. *Acta clinica Croatica.* 2024:63(2):422-430. https://doi.org/10.20471/acc.2024.63.02.20.

16. Levy HA, Pinter ZW, Hobson SL, Yaszemski MJ. Delayed open treatment of aortic penetration by a thoracic pedicle screw: illustrative case. *Journal of Neurosurgery: Case Lessons.* 2023:5(9). https://doi.org/10.3171/CASE22533.

17. Liu LD, Hong X, Li JB, Zhang SK. Delayed presentation of thoracic aortic pseudoaneurysm following pedicle screw implantation: a case report. *Orthopaedic Surgery.* 2021:13(1):338-341.
https://doi.org/10.1111/os.12793.

18. Monzio-Compagnoni N., Aseni P., Romani F. Emergency aortic control for pedicle screw misplacement during spinal fixation. *Annals of Vascular Surgery*. 2020:66:669. https://doi.org/10.1016/j.avsg.2020.01.007.

19. Potter MQ, Lawrence BD, Kinikini DV, Brodke DS. Periaortic pedicle screw removal with endovascular control of the aorta and intraoperative aortography: a case report and review of the literature. *Evidence-based spine-care journal.* 2013:4(02):149-153. https://doi.org/10.1055/s-0033-1357358.

20. Fukuda W, Aoki C, Daitoku K et al. Screw in the aorta: minimally invasive graft replacement for chronic aortic erosion by spinal instrument. *Annals of Thoracic and Cardiovascular Surgery.* 2013:19(4):320-322. https://doi.org/10.5761/atcs.cr.12.01914.

21. Brau SA, Delamarter RB, Schiffman ML et al. Vascular injury during anterior lumbar surgery. *The Spine Journal*. 2004:4(4):409-412. https://doi.org/10.1016/j.spinee.2003.12.003.

22. Gumbs AA, Shah RV, Yue JJ, Sumpio B. The open anterior paramedian retroperitoneal approach for spine procedures. *Archives of Surgery*. 2005:140(4):339-343. https://doi.org/10.1001/archsurg.140.4.339.

23. Hamdan AD, Malek JY, Schermerhorn ML et al. Vascular injury during anterior exposure of the spine. *Journal of vascular surgery.* 2008:48(3):650-654. https://doi.org/10.1016/j.jvs.2008.04.028.

24. Rajaraman V, Vingan R, Roth P et al. Visceral and vascular complications resulting from anterior lumbar interbody fusion. *Journal of Neurosurgery: Spine.* 1999:91(1):60-64. https://doi.org/10.3171/spi.1999.91.1.0060.

25. Sasso RC, Best NM, Mummaneni PV et al. Analysis of operative complications in a series of 471 anterior lumbar interbody fusion procedures. *Spine*. 2005:30(6):670-674. https://doi.org/10.1097/01.brs.0000155423.18218.75.

26. Staehli LM, Zehnder T, Schwarzenbach O et al. Venous injury in lumbar anterior spine surgery. *Swiss Medical Weekly.* 2006:136(4142):670-670. https://doi.org/10.4414/smw.2006.11586.

27. Faciszewski T, Winter RB, Lonstein JE et al. The surgical and medical perioperative complications of anterior spinal fusion surgery in the thoracic and lumbar spine in adults: a review of 1223 procedures. *Spine.* 1995:20(14):1592-1599. https://doi.org/10.1097/00007632-199507150-00007.

28. Кудринский А.В., Абугов С.А., Пурецкий М.В. и др. Эндоваскулярное лечение повреждений магистральных артерий в

отдаленном периоде после ортопедических и травматологических вмешательств // *Эндоваскулярная хирургия.* – 2024 – Т.8 – С. 68-76. [Kudrinskiy AV, Abugov SA, Puretskiy MV, et al. Endovascular treatment of major artery injuries in long-term follow-up after traumatological and orthopedics operations. *Endovascular Surgery.* 2024;8:68-76. (In Russ.)]

29. Alomari, S., Planchard, R., Lo, S. F. L. et al. Aortic injury in spine surgery. What a spine surgeon needs to know. *Neurosurgical Review.* 2021:44(6):3189-3196. https://doi.org/10.1007/s10143-021-01527-z

30. Brodsky J. T., Turnbull A. D. M. Arterial hemorrhage after pancreatoduodenectomy: The'sentinel bleed'. *Archives of Surgery.*1991:126(8):1037-1040. https://doi.org/ 10.1001/archsurg.1991.01410320127019.

31. Pappa E, Evangelopoulos DS, Benetos IS, Pneumaticos S. Vascular injury in elective anterior surgery of the lumbar spine: a narrative review. *Cureus.* 2021:13(12). https://doi.org/10.7759/cureus.20267.

32. Tsalimas G, Galanis A, Vavourakis M et al. Vascular injuries and complications in anterior lumbar interbody fusion: an up-to-date review. *Journal of Medicine and Life*. 2025:18(3):165. https://doi.org/10.25122/jml-2024-0345

33. Klezl Z, Swamy GN, Vyskocil T et al. Incidence of vascular complications arising from anterior spinal surgery in the thoracolumbar spine. *Asian Spine Journal.* 2014:8(1):59. https://doi.org/10.4184/asj.2014.8.1.59.

34. Plataniotis N, Evangelopoulos DS, Katzouraki G, Pneumaticos S. The effect of patient positioning on the relative position of the aorta to the thoracic spine. *European Spine Journal.* 2019:28(3):477-483. https://doi.org/10.1007/s00586-018-5812-9

35. Parker SL, Amin AG, Santiago-Dieppa D. et al. Incidence and clinical significance of vascular encroachment resulting from freehand placement of pedicle screws in the thoracic and lumbar spine: analysis of 6816 consecutive screws. *Spine*.2014:39(8):683-687. https://doi.org/10.1097/BRS.0000000000000221.

36. Аганесов А.Г.,Алексанян М.М.,Абугов С.А.,Марданян Г.В. Тактика лечения потенциальных и истинных повреждений грудного отдела аорты транспедикулярными винтами при отсутствии острого кровотечения: анализ малой клинической серии и данных литературы // *Хирургия позвоночника.* – 2022. – Т.19. – №4. – С.46-51. [Aganesov AG, Aleksanyan MM, Abugov SA, Mardanyan GV. Tactics for the treatment of potential and true thoracic aorta injuries by pedicle screws in the absence of acute bleeding: analysis of a small clinical series and literature data. *Russian Journal of Spine Surgery.* 2022;19(4):46-51. (In Russ.)] https://doi.org/10.14531/ss2022.4.46-51

37. Claiborne P, Mallios A, Taubman K, Blebea J. Endovascular repair of thoracic aortic injury after spinal instrumentation. *Journal of Vascular Surgery Cases.* 2015:1(4):264-267.https://doi.org/10.1016/j.jvsc.2015.09.001.

38. Абугов С. А., Поляков Р. С., Карамян Д. А. и др. Современное состояние проблемы эндоваскулярного лечения при расслоении аорты В-типа // *Эндоваскулярная хирургия.* – 2024 – Т.8 – №2 – С.121-134. [Abugov SA, Polyakov RS, Karamyan DA, et al. Modern condition of the problem of endovascular treatment in type B aortic dissection. *Russian Journal of Endovascular Surgery.* 2024;8(2):121-134. (In Russ.)]

39. Tong X, Gu P, Yu D, Guo F, Lin X. An endovascular treatment of a thoracic aortic injury caused by a misplaced pedicle screw: case report and review of the literature // *Journal of the Formosan Medical Association.* 2015:114(5):464-468.

https://doi.org/10.1016/j.jfma.2013.09.014

40. Доценко И. А., Котомцев В. В., Медвинский И. Д. и др. Использование аддитивных технологий в персонифицированной хирургии позвоночника (экспериментальное исследование) // *Русский медицинский журнал. Медицинское обозрение.* – 2020 – Т.4 – №2. – С.83-88. [Dotsenko IA, Kotomtsev VV, Medvinskiy ID, et al. Additive technologies in spinal personalized surgery (experimental study). *Russian Medical Journal. Medical Review.* 2020;4(2):83-88. (In Russ.)]

41. Пимбурский И.П., Домрачев И.Е., Челпаченко О.Б. и др. Снижение имплант-ассоциированных осложнений в хирургии сколиоза путем применения O-arm-навигации и аддитивных технологий // *Вестник Российской академии медицинских наук.* – 2025.– Т.80. – №2. – С. 146-154. [Pimbursky IP, Domrachev IE, Chelpachenko OB, et al. Reducing Implant-Associated Complications in Scoliosis Surgery by Using 0-Arm Navigation and Additive Technologies. *Annals of the Russian Academy of Medical Sciences*. 2025;80(2):146-154. (In Russ.)] https://doi.org/10.15690/vramn18039

Информация об авторах:

Сергей Васильевич Колесов, д.м.н., травматолог-ортопед, отделение хирургии позвоночника, Университетская клиническая больница имени В.В. Виноградова федерального государственного автономного образовательного учреждения высшего образования «Российский университет дружбы народов имени Патриса Лумумбы», ул. Вавилова, д. 61, г. Москва, 117292, Россия, Email: dr-kolesov@yandex.ru, ORCID:0000-0001-9657-8584, SPIN: 1989-6994

Владимир Викторович Швец, д.м.н., травматолог-ортопед, заведующий 7-м отделением патологии позвоночника, ФГБУ «Национальный медицинский исследовательский центр травматологии и ортопедии имени Н.Н. Приорова» Минздрава России, ул. Приорова 10, г. Москва, 127299, Россия, Email: vshvetcv@yandex.ru, ORCID0000-0001-8884-2410.

Аркадий Иванович Казьмин, к.м.н., травматолог-ортопед, 7-е отделение патологии позвоночника, ФГБУ «Национальный медицинский исследовательский центр травматологии и ортопедии имени Н.Н. Приорова» Минздрава России, ул. Приорова 10, г. Москва, 127299, Россия, Email: kazmin.cito@mail.ru, ORCID: 0000-0003-2330-0172, SPIN: 4944-4173

Владимир Сергеевич Переверзев, к.м.н., травматолог-ортопед, отделение хирургии позвоночника, Университетская клиническая больница имени В.В. Виноградова федерального государственного автономного образовательного учреждения высшего образования «Российский университет дружбы народов имени Патриса Лумумбы», ул. Вавилова, д. 61, г. Москва, 117292, Россия. Email: vcpereverz@gmail.com, ORCID:0000-0002-6895-8288, SPIN: 8164-138

Самир Беюкиши Оглы Багиров, травматолог-ортопед, отделение хирургии позвоночника, Университетская клиническая больница имени В.В. Виноградова федерального государственного автономного образовательного учреждения высшего образования «Российский университет дружбы народов имени Патриса Лумумбы», ул. Вавилова, д. 61, г. Москва, 117292, Россия. Email: bagirov.samir22@gmail.com, ORCID: 0000-0003-1038-1815, SPIN-код: 9620-7038

Иван Евгеньевич Домрачев, травматолог-ортопед, аспирант, 7 отделение патологии позвоночника ФГБУ «Национальный медицинский исследовательский центр травматологии и ортопедии имени Н.Н. Приорова» Минздрава России, ул. Приорова 10, г. Москва, 127299, Россия. Email: VaniaD97@yandex.ru, ORCID: 0009-0005-9014-3068 SPIN: 1367-3096

Михаил Сергеевич Распопов, травматолог-ортопед, аспирант, 7 отделение патологии позвоночника ФГБУ «Национальный медицинский исследовательский центр травматологии и ортопедии имени Н.Н. Приорова» Минздрава России, ул. Приорова 10, г. Москва, 127299, Россия. Email: mihail.raspopov74@mail.ru, ORCID: 0009-0005-9517-7347 SPIN: 1843-2864

Муса Русланович Унежев, врач-ординатор по специальности «травматология и ортопедия», ФГБУ «Национальный медицинский исследовательский центр травматологии и ортопедии имени Н.Н. Приорова» Минздрава России, ул. Приорова 10, г. Москва, 127299, Россия. Email: Unezhev.musa@mail.ru, ORCID:0009-0000-4906-6236

Яна Игоревна Кавковская, врач-ординатор по специальности «травматология и ортопедия», ФГБУ «Национальный медицинский исследовательский центр травматологии и ортопедии имени Н.Н. Приорова» Минздрава России, ул. Приорова 10, г. Москва, 127299, Россия. E-mail: ya.kavkovskaya@yandex.ru, ORCID:0009-0001-3462-823X

SPIN: 5803-0332

Автор, ответственный за переписку:

Яна Игоревна Кавковская, врач-ординатор по специальности « травматология и ортопедия», ФГБУ «Национальный медицинский исследовательский центр травматологии и ортопедии имени Н.Н. Приорова» Минздрава России, ул. Приорова 10, г. Москва, 127299, Россия. E-mail: ya.kavkovskaya@yandex.ru, ORCID:0009-0001-3462-823X

SPIN: 5803-0332

Information about authors:

Kolesov Sergey V., MD, PhD, traumatologist-orthopedist, V.V. Vinogradov University Clinical Center, Peoples' Friendship University of Russia, Vavilova str., 61., Moscow , 117292, Russia.

Email: dr-kolesov@yandex.ru, ORCID: 0000-0001-9657-8584, SPIN: 1989-6994

Shvets Vladimir V., MD, traumatologist-orthopedist, head of the spinal pathology department at the N.N. Priorov National Medical Research Center of Traumatology and Orthopedics, Priorova 10 str., Moscow, 127299, Russia. Email: vshvetcv@yandex.ru, ORCID:0000-0001-8884-2410.

Kazmin Arkadii I., MD, PhD, traumatologist-orthopedist, Department of Spinal Pathology, N.N. Priorov National Medical Research Center of Traumatology and Orthopedics, Priorova 10 str., Moscow, 127299, Russia. Email: kazmin.cito@mail.ru, ORCID: 0000-0003-2330-0172, SPIN: 4944-4173.

Pereverzev Vladimir S., MD, PhD, Traumatologist-Orthopedist, Spinal Pathology Department, V.V. Vinogradov University Clinical Center, Peoples' Friendship University of Russia, Vavilova str., 61., Moscow, 117292, Russia. Email: vcpereverz@gmail.com, ORCID: 0000-0002-6895-8288, SPIN: 8164-138

Bagirov Samir B. O. Traumatologist-Orthopedist, Spinal Pathology Department, V.V. Vinogradov University Clinical Center, Peoples' Friendship University of Russia, Vavilova str., 61., Moscow, 117292, Russia. Email: bagirov.samir22@gmail.com, ORCID: 0000-0003-1038-1815, SPIN: 9620-7038

Domrachev Ivan E., Traumatologist-orthopedist, postgraduate student at the N.N. Priorov National Medical Research Center of Traumatology and Orthopedics, Priorova 10 str., Moscow, 127299, Russia. Email: VaniaD97@yandex.ru ORCID: 0009-0005-9014-3068, SPIN: 1367-3096.

Raspopov Mihail S., traumatologist-orthopedist, postgraduate student at the N.N. Priorov National Medical Research Center of Traumatology and Orthopedics, Priorova 10 str., Moscow, 127299, Russia. Email: mihail.raspopov74@mail.ru, ORCID: 0009-0005-9517-7347, SPIN: 1843-2864.

Unezhev Musa R., resident at the N.N. Priorov National Medical Research Center of Traumatology and Orthopedics, Priorova 10 str., Moscow, 127299, Russia. Email: Unezhev.musa@mail.ru, ORCID:0009-0000-4906-6236

Corresponding author:

Kavkovskaya Yana I., resident at the N.N. Priorov National Medical Research Center of Traumatology and Orthopedics, Priorova 10 str., Moscow, 127299, Russia. E-mail: ya.kavkovskaya@yandex.ru, ORCID: 0009-0001-3462-823X, SPIN: 5803-0332

УДК 617-089.819.84

© Мурсалов А.К., Иванов К.С., Рогова М.С., 2026

Клинический случай / Clinical case

РЕКОНСТРУКЦИЯ SPRING-КОМПЛЕКСА ПРИ ЭЛАСТИЧНОЙ ПЛОСКОВАЛЬГУСНОЙ ДЕФОРМАЦИИ СТОП: ХИРУРГИЧЕСКАЯ МЕТОДИКА И ОБЗОР ЛИТЕРАТУРЫ

А.К. МУРСАЛОВ [1], К.С. ИВАНОВ [1], М.С. РОГОВА [1]

[1] ФГБУ «Национальный медицинский исследовательский центр травматологии и ортопедии им. Н.Н. Приорова» Минздрава России, 127299, г. Москва, Россия

Аннотация

Обоснование: в хирургическом лечении эластичной плосковальгусной деформации стоп (прогрессирующей коллапсирующей деформации стопы, PCFD) предложено большое количество методик: медиализирующая остеотомия пяточной кости, операция Эванса, подтаранный артроэрез с дополнительными процедурами на сухожилии задней большеберцовой мышцы (СЗБМ). В последние годы всё больше внимания уделяется роли связочного аппарата и его пластике. Нами разработана методика пластики spring-комплекса у пациентов с эластичной плосковальгусной деформацией стоп.

Цель: демонстрация методики пластики медиального связочного аппарата (spring-комплекса) у пациентов с эластичной плосковальгусной деформацией стоп с поэтапным описанием и анализ современной литературы по данной теме.

Материалы и методы: представлена оригинальная хирургическая методика и проведён анализ публикаций в базах PubMed, Google Scholar, eLibrary, CyberLeninka за 2004–2026 гг. (основной массив — 2020–2026) с использованием ключевых слов «spring ligament reconstruction», «progressive collapsing foot deformity», «PCFD», «плосковальгусная деформация».

Результаты: у оперированного пациента (30 лет, стадия IIB) через год после операции зафиксировано клинически выраженное снижение болевого синдрома по визуально-аналоговой шкале (с 6 до 2 баллов) и коррекция рентгенологических параметров: угол Meary скорректирован с 13,3° до −5,2°, угол таранно-ладьевидного соотношения — с 20,9° до 0°, угол вальгусного отклонения пяточной кости — с 9,1° до −5,0°. Осложнений не отмечено.

Выводы: изолированная пластика spring-комплекса у тщательно отобранных пациентов с эластичной плосковальгусной деформацией стоп (I–IIB стадии) представляется перспективной малотравматичной методикой, потенциально позволяющей скорректировать деформацию без дополнительных остеотомий у тщательно отобранных пациентов. Процедура требует МРТ-верификации повреждения связки, наличия специализированного имплантологического оборудования и соответствующего хирургического опыта.

Ключевые слова: плосковальгусная деформация, spring-комплекс, пластика связочного аппарата, прогрессирующая коллапсирующая деформация стопы, пружинная связка.

Источник финансирования. Исследование не имело спонсорской поддержки.

Конфликт интересов: авторы декларируют отсутствие явных и потенциальных конфликтов интересов, связанных с публикацией настоящей статьи.

Для цитирования: Мурсалов А.К., Иванов К.С., Рогова М.С. Реконструкция spring-комплекса при эластичной плосковальгусной деформации стоп: хирургическая методика и обзор литературы. *Кафедра травматологии и ортопедии*. 2026; 2: 90–101.

Этическая экспертиза. Пациенты подписали добровольное информированное согласие на участие в исследовании и дали согласие на обработку и публикацию клинического материала. Исследование одобрено этическим комитетом.

SPRING LIGAMENT COMPLEX REPAIR WITHOUT ADDITIONAL OSTEOTOMIES FOR FLEXIBLE FLATFOOT DEFORMITY: SURGICAL TECHNIQUE AND LITERATURE REVIEW

ANATOLY K. MURSALOV [1], KONSTANTIN S. IVANOV [1], MARIYA S. ROGOVA [1]

[1] N.N. Priorov National Medical Research Center for Traumatology and Orthopedics, Moscow, Russia

Abstract

Background: Numerous surgical techniques have been proposed for the treatment of flexible progressive collapsing foot deformity (PCFD), including medializing calcaneal osteotomy, Evans procedure, and subtalar arthroereisis with additional posterior tibial tendon (PTT) procedures. In recent years, increasing attention has been paid to the role of the ligamentous apparatus and its reconstruction. We have developed a technique for isolated spring ligament complex repair in patients with flexible flatfoot deformity.

Aim: To present the technique of isolated medial ligamentous apparatus (spring complex) repair in patients with flexible flatfoot deformity with step-by-step description and to analyze the current literature on this topic.
Materials and Methods: The original surgical technique is presented and a literature review was conducted using PubMed, Google Scholar, eLibrary, and CyberLeninka databases for 2004–2026 (primarily 2020–2026) using the keywords "spring-ligament reconstruction", "progressive collapsing foot deformity", "PCFD".
Results: In the operated patient (30 years, stage IIB), a clinically relevant reduction in pain on the visual analogue scale (from 6 to 2 points) and correction of radiographic parameters were recorded at 12 months postoperatively: the Meary angle was corrected from 13.3° to −5.2°, the talar head coverage angle from 20.9° to 0°, and the calcaneal valgus angle from 9.1° to −5.0°. No complications were observed.
Conclusions: Isolated spring ligament complex repair in carefully selected patients with flexible flatfoot deformity (stages I–IIB) is a potentially promising minimally invasive technique for correcting the deformity without additional osteotomies in carefully selected patients. The procedure requires MRI verification of ligament damage, specialized implant equipment, and appropriate surgical experience.

Key words: flatfoot deformity, spring ligament complex, ligament reconstruction, progressive collapsing foot deformity, spring-ligament

Conflict of interests: the authors declare no conflict of interest

Funding: the study had no sponsorship

For citation: Mursalov A.K., Ivanov K.S., Rogova M.S. Spring ligament complex repair without additional osteotomies for flexible flatfoot deformity: surgical technique and literature review. *Department of Traumatology and Orthopedics*. 2026; 2: 90–101.

DOI: 10/17238/issn2226-2016.2026.2.90-101

Введение

Плосковальгусная деформация стопы — одна из наиболее распространённых патологий опорно-двигательного аппарата у взрослых [1]. В 2020 году международная группа экспертов предложила изменить устаревшую номенклатуру «дисфункция сухожилия задней большеберцовой мышцы» (posterior tibial tendon dysfunction, PTTD) и «приобретённая плоская стопа» (adult acquired flatfoot deformity, AAFD) на термин «прогрессирующая коллапсирующая деформация стопы» (Progressive Collapsing Foot Deformity, PCFD) [2]. Данное переименование отражает многокомпонентный, мультиплоскостной характер патологии, при которой деградация связочного аппарата предшествует дисфункции сухожилия либо развивается параллельно с ней.

Ключевую роль в стабилизации таранно-ладьевидного сустава и медиального свода стопы играет spring-связка (plantar calcaneonavicular ligament) — многокомпонентная структура, формирующая «вертлужную впадину» для головки таранной кости (acetabulum pedis). Spring-связка состоит из супероомедиальной порции (superomedial calcaneonavicular ligament, SMCNL), нижней медиальной порции и инферо-плантарной связки; SMCNL совместно с поверхностной порцией дельтовидной связки образует spring- комплекс (tibiocalcaneonavicular ligament, TCNL)[3]. Дегенерация (аттенуация) или разрыв spring-комплекса является критическим событием в патогенезе PCFD, запускающим прогрессирующую перитаранную нестабильность [4, 5]. По данным МРТ-исследований, повреждение spring-комплекса выявляется у большинства пациентов с плосковальгусной деформацией II–III стадии [4].

Традиционный хирургический алгоритм при эластичной форме PCFD включал медиализирующую остеотомию пяточной кости, операцию Эванса и перенос сухожилия длинного сгибателя пальцев; пластика spring-комплекса исторически рассматривалась лишь как дополнительная процедура [6, 7, 8]. Однако за последние 5 лет концепция лечения PCFD претерпела значительные изменения: ряд публикаций демонстрирует, что восстановление связочного аппарата позволяет достичь стойкой коррекции деформации, в отдельных случаях исключая необходимость в остеотомиях [5, 9]. В частности, систематический обзор Chien и соавт. (2023) [5] показал, что реконструкция spring-комплекса изучается как самостоятельная процедура, способная частично или полностью заменить отдельные остеотомии при ранних эластичных формах деформации.

Классификация и современная концепция PCFD

Классификация Johnson–Strom (1989), дополненная Myerson (стадия IV, 1997) и модифицированная Bluman и соавт. (2007) [10], на протяжении десятилетий определяла хирургическую тактику. В 2020 году международный консенсус предложил классификацию PCFD [2], полностью отказавшись от роли сухожилия ЗБМ как основного критерия стадирования и перейдя к деформационно-ориентированному подходу. Новая система описывает деформацию по отделам (задний отдел, средний отдел, передний отдел, голеностопный сустав) и разделяет стадии по эластичности/ригидности. Обе классификации применимы в современной практике; параллельное использование обеих рекомендуется для стандартизации публикаций [2, 1].

Анатомия и биомеханика spring-комплекса

Spring-связка (plantar calcaneonavicular ligament) является первичным статическим стабилизатором таранно-ладьевидного сустава и включает три основных компонента: (1) супероомедиальную пяточно-ладьевидную связку (superomedial calcaneonavicular ligament, SMCNL) — наиболее прочную и функционально значимую порцию, формирующую суставную фасетку для головки таранной кости; (2) медиоплантарную косую пяточно-ладьевидную связку (medioplantar oblique calcaneonavicular ligament, MPOCNL); (3) инфероплантарную продольную связку (inferoplantar longitudinal ligament). Совокупность этих структур образует дно и медиальную стенку «вертлужной впадины стопы» (acetabulum pedis).

Функционально spring- связка неотделим от tibio-spring-компонента: поверхностная порция дельтовидной связки (тибионавикулярная и тибиокальканеальная связки) совместно с SMCNL формирует единый большеберцово-пяточной-ладьевидный комплекс (tibiocalcaneonavicular ligament, TCNL) (Рис. 1) [3]. TCNL обеспечивает непрерывную медиальную поддержку от большеберцовой кости через sustentaculum tali к ладьевидной кости, выполняя роль «гамака» для головки таранной кости. Повреждение любого из звеньев этой цепи — изолированно spring-связки или в сочетании с дельтовидным компонентом — приводит к медиальному коллапсу и перитаранной нестабильности.

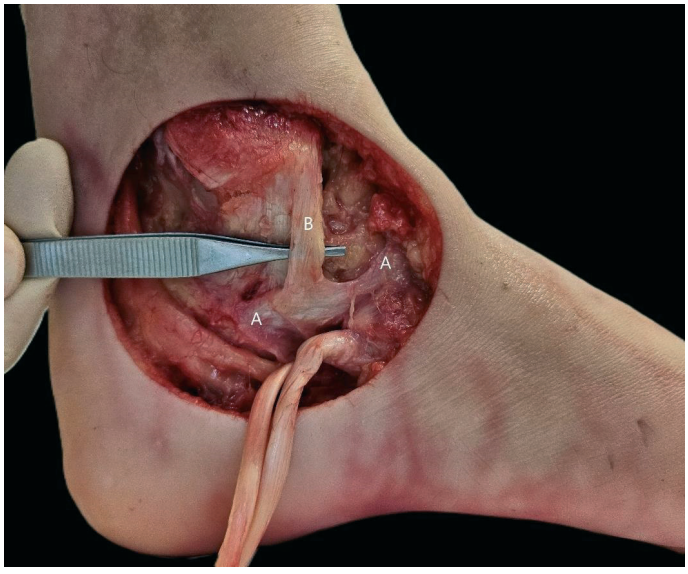

Рис. 1. Spring-комплекс (A- пяточно-ладьевидная связка; B- большеберцово-пяточно-ладьевидная связка

Fig. 1. Spring complex (A- plantar calcaneonavicular ligament; B- tibiocalcaneonavicular ligament)

По данным МРТ-исследования Chang и соавт. (2025) [11], у пациентов с PCFD по сравнению с контролем зафиксирована достоверно более горизонтальная ориентация SMCNL (11,5° против 23,1°, p<0,001), коррелирующая с увеличением угла Meary и снижением таранно-ладьевидного покрытия. Разрыв spring-комплекса ведёт к прогрессирующей перитаранной нестабильности [4, 5]. Описаны случаи изолированного разрыва spring-комплекса при интактном сухожилии ЗБМ как самостоятельной причины плосковальгусной деформации [12], что подтверждает независимую роль связочного аппарата в патогенезе PCFD.

Диагностика: роль МРТ и СВСТ

МРТ является методом выбора для оценки состояния spring-комплекса [24] и дельтовидной связки на предоперационном этапе. Компьютерная томография (СВСТ) под нагрузкой позволяет уточнить степень перитаранной нестабильности в условиях осевой нагрузки, недостаточно оцениваемой на обычных рентгенограммах [13]. Совместное применение КТ под нагрузкой и МРТ рекомендуется при сомнительных случаях и планировании расширенной реконструкции [13].

Материалы и методы

Нами была разработана методика изолированной пластики spring-комплекса у пациентов с эластичной плосковальгусной деформацией стоп. Ключевым отличием данной методики является использование синтетической ленты. Это позволяет избежать использования аутотрансплантатов. Лента является жёстким фиксатором, не поддающимся растяжению. Также мы не прибегаем к остеотомиям пяточной кости, что снижает агрессию хирургического вмешательства, а также минимизирует последующие осложнения, в виде отсутствия консолидации.

Показания к операции

Показаниями к изолированной пластике spring-комплекса по данной методике считали совокупность следующих критериев: (1) эластичная плосковальгусная деформация стоп I–IIB стадии по классификации Bluman–Myerson [10], соответствующая типам A–C по классификации PCFD [2]; (2) МРТ-верифицированное повреждение spring-комплекса (частичный или полный разрыв SMCNL); (3) неэффективность консервативного лечения в течение не менее 6 месяцев (индивидуальные ортопедические стельки, физиотерапия, лечебная физкультура) [14]; (4) отсутствие выраженного ригидного компонента деформации и дегенеративных изменений в суставах стопы.

Критериями исключения являлись: деформация III–IV стадии по классификации Bluman–Myerson; угол вальгусного отклонения пяточной кости более 15°; признаки дегенерации сухожилия ЗБМ II–IV степени по Johnson–Strom; артроз подтаранного или таранно-ладьевидного суставов; системные заболевания соединительной ткани.

Предоперационное обследование

Всем пациентам выполнялись рентгенограммы стоп под нагрузкой в прямой, боковой и проекции Зальцмана. Оценивались: угол Meary (таранно-плюсневый угол), угол наклона пяточной кости, угол таранно-ладьевидного соотношения и угол вальгусного отклонения пяточной кости. МРТ голеностопного сустава (мощность аппарата 1,5 Тл) выполнялось для оценки состояния дельтовидной связки (поверхностной и глубокой порций), сухожилия ЗБМ, а также степени ротации таранной кости. В корональной серии оценивалась целостность SMCNL, в сагиттальной — состояние сухожилия ЗБМ.

Клиническое наблюдение

Пациент П., 30 лет (Рис. 2). Диагноз: эластичная плосковальгусная деформация обеих стоп IIB стадии по классификации Bluman–Myerson [10], типов A (вальгус заднего отдела), B (абдукция среднего отдела) и C (медиальная нестабильность) по классификации PCFD [2]; добавочная ладьевидная кость; тендинит сухожилия ЗБМ. Оперирована левая стопа (как более симптомная). Жалобы: боли в стопах после нагрузки, в том числе осевой, нарастающие в течение 2 лет. Консервативное лечение (физиотерапия, ЛФК, индивидуальные ортопедические стельки) на протяжении 8 месяцев — без стойкого эффекта. По данным опросников результаты составляли: AOFAS-AHS 75 баллов; Функциональный индекс стопы (FFI) составляет 24.35%; Опросник FAAM (The Foot and Ankle Ability Measure) 85% по шкале повседневной активности и 84,3% по спортивной шкале.



Рис. 2. Внешний вид стоп до операции

Fig. 2. External appearance of the feet before the operation

Предоперационные рентгенологические параметры представлены в таблице 1 (столбец «До операции»). МРТ-исследование выявило повреждение поверхностной порции дельтовидной связки, добавочную ладьевидную кость и инклинацию таранной кости в пяточную кость (Рис. 3, 4).

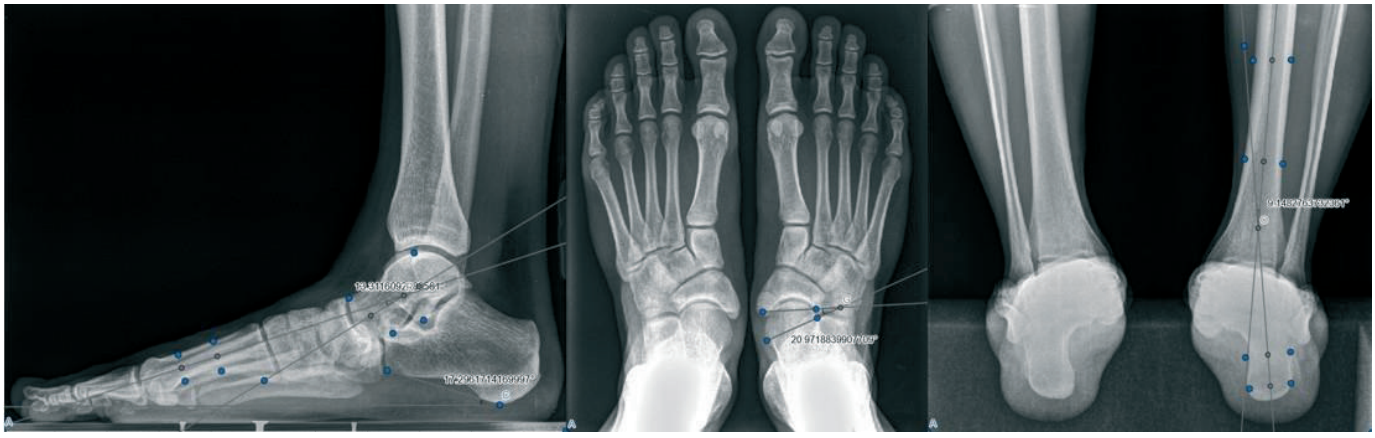

Рис. 3. Рентгенограммы стоп в прямой, боковой и проекции Зальцмана под нагрузкой до операции.

Fig. 3. Radiographs of the feet in the direct, lateral and Salzmann projections under load before surgery.



Рис. 4. МРТ исследование до операции: А-повреждение поверхностной порции дельтовидной связки; В- добавочная ладьевидная кость; С- инклинация таранной кости в пяточную кость

Fig. 4. MRI examination before surgery: A - damage to the superficial portion of the deltoid ligament; B - accessory navicular bone; C - inclination of the talus into the calcaneus

Хирургическая методика

Все вмешательства выполнялись под спинальной анестезией в положении пациента на спине. Методика включает следующие последовательные этапы.

Этап 1. Устранение контрактуры икроножной мышцы (процедура Strayer) (Рис. 5).

При положительном тесте Silfverskiöld [15] первым этапом выполняется процедура Strayer [16]: рассечение сухожильной части икроножной мышцы на границе мышечно-сухожильного перехода через разрез по задней поверхности голени. На данном этапе необходимо избегать повреждения икроножного нерва.

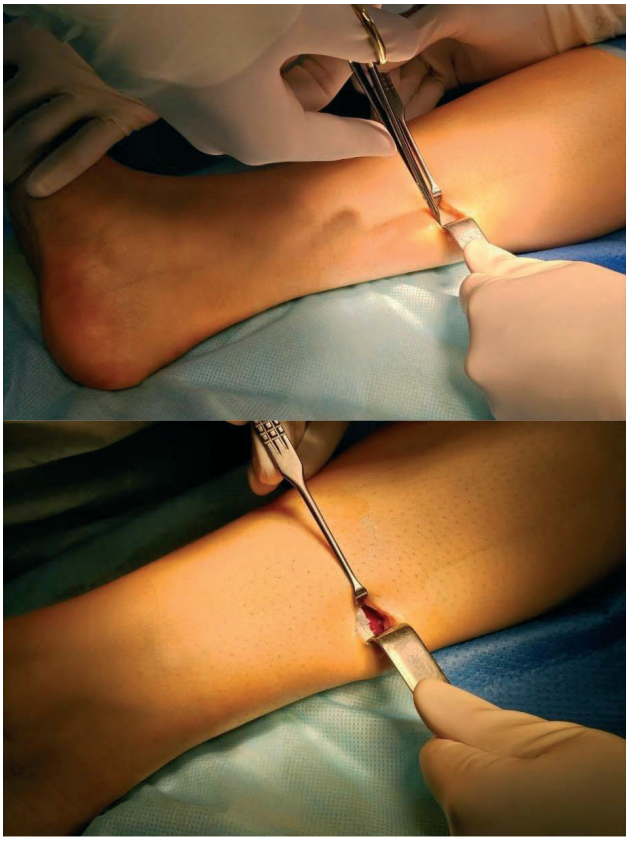

Рис. 5. процедура Strayer

Fig. 5 Strayer procedure

Этап 2. Доступ и удаление добавочной ладьевидной кости. Выполняется изогнутый доступ по тыльно-медиальной поверхности стопы в проекции ладьевидной кости и spring-комплекса. Остро и тупо осуществляется доступ к месту прикрепления сухожилия ЗБМ. При наличии — выделяется и удаляется добавочная ладьевидная кость (Рис. 6).



Рис. 6. Выделение сухожилия задней большеберцовой мышцы
Fig. 6 Isolation of the posterior tibial tendon

Этап 3. Установка анкера в опору таранной кости. Зачищается место под анкер в области sustentaculum tali. Устанавливается анкер с предварительно заряженной лентой FiberTape (Arthrex) для аугментации spring-комплекса.

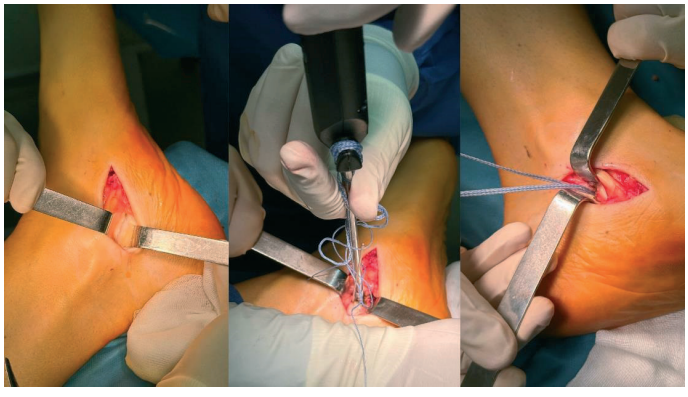

Рис. 7. Установка анкера с лентой в пяточную кость
Fig. 7. Installation of an anchor with tape in the calcaneus

Этап 4. Проведение ленты через ладьевидную кость. Формируется трансостальный канал через ладьевидную кость. Один конец ленты проводится через канал в направлении с подошвы к тылу.



Рис. 8. Лента пропущенная через канал в ладьевидной кости
Fig. 8. Tape passed through the canal in the navicular bone

Этап 5. Фиксация ленты в большеберцовой кости. Формируется трансостальный канал через медиальную лодыжку. С помощью нитинолового проводника оба конца ленты проводятся в канал большеберцовой кости. Лента натягивается в положении коррекции деформации при сгибании в голеностопном суставе 90° (нейтральная позиция) и фиксируется тенодезным винтом 7×30 мм. Данный трансостальный путь фиксации теоретически обеспечивает включение в реконструкцию как spring-связки, так и дельтоидного компонента, что сближает методику с TCNL-реконструкцией.

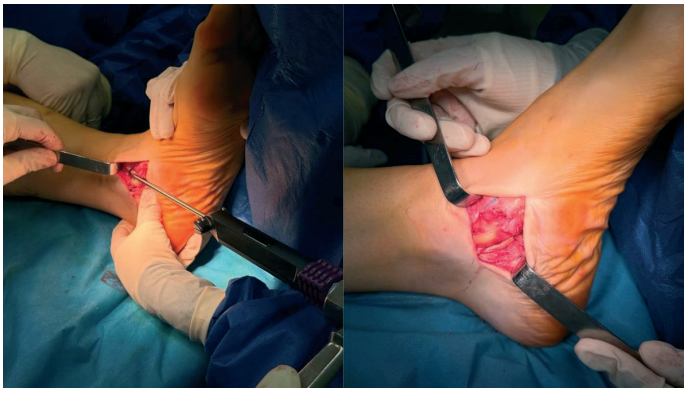

Рис. 9. Формирование канала в большеберцовой кости, фиксация ленты
Fig. 9. Formation of a channel in the tibial bone, fixation of the tape

Этап 6. Рефиксация сухожилия ЗБМ. В связи с удалением добавочной ладьевидной кости сухожилие ЗБМ дополнительно рефиксируется: устанавливается анкер 2,8 мм в место прикрепления сухожилия к ладьевидной кости, сухожилие прошивается и натягивается. При недостаточном натяжении сухожилия у взрослых пациентов предпочтительна Z-пластика, а не гофрирование (имбрикация).

Схематично данная методика представлена на рисунке 11.

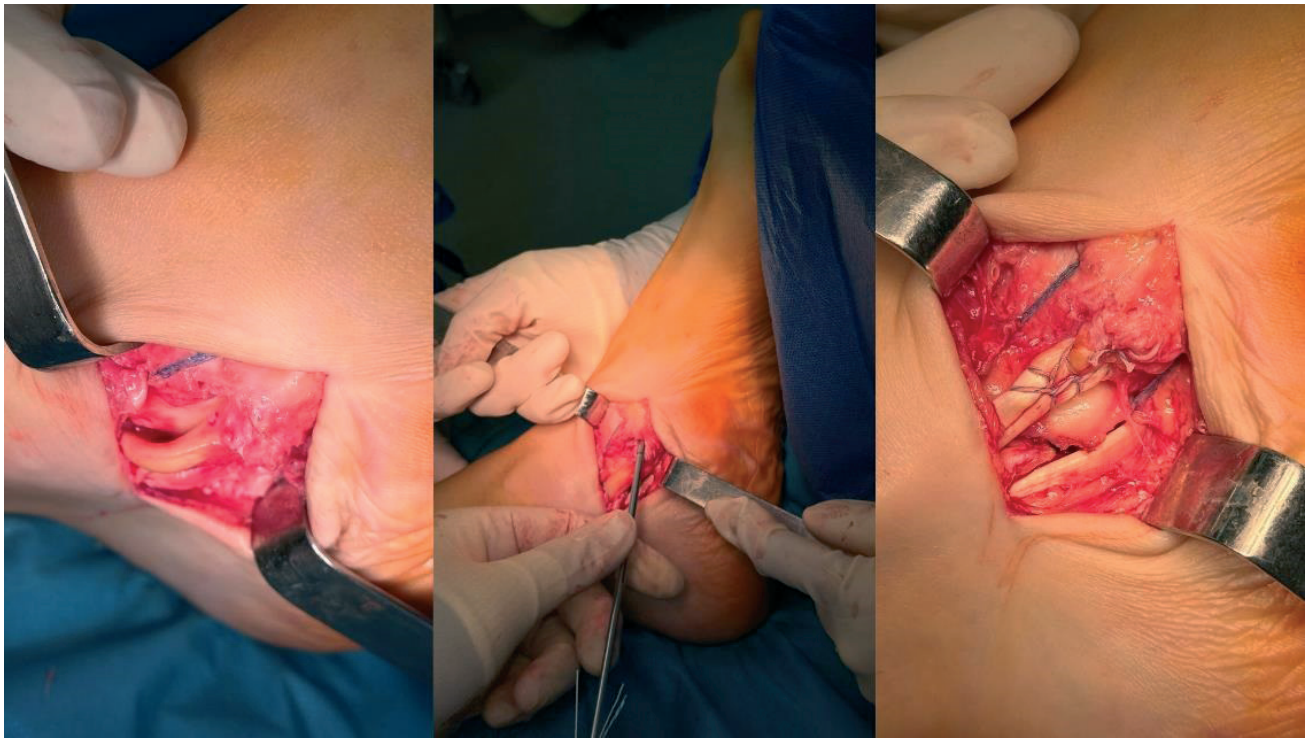

Рис. 10. Рефиксация сухожилия ЗББМ при помощи анкера

Fig. 10. Refixation of the tendon of the posterior tibial tendon using an anchor

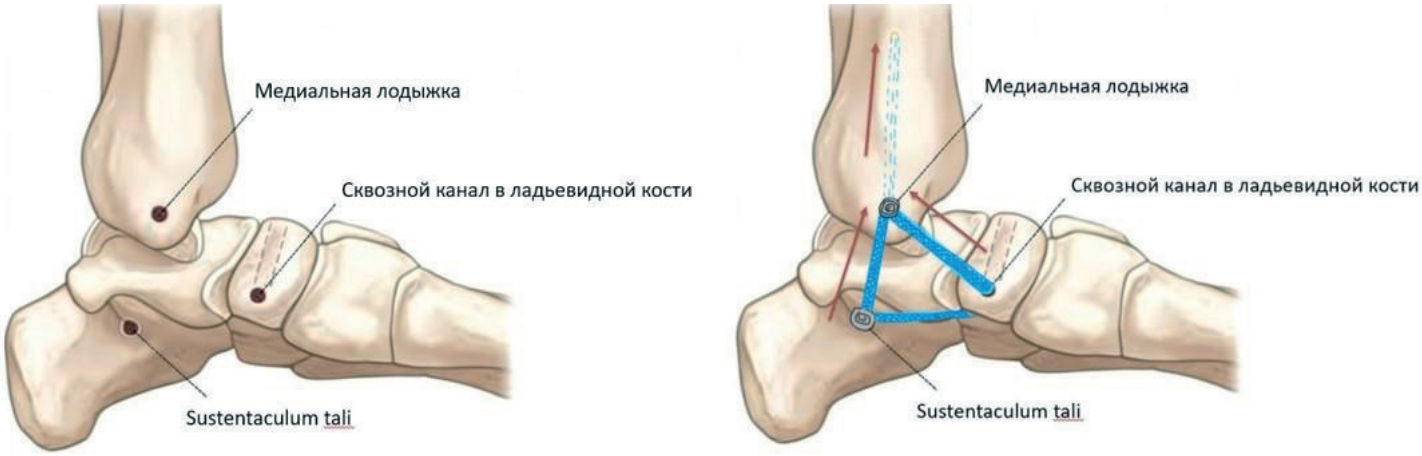

Рис. 11. Схематичное изображение методики
Fig. 11. Schematic representation of the technique

Послеоперационное ведение

Послойное ушивание ран с наложением асептических повязок (Рис. 12). Иммобилизация голеностопного сустава в положении 90° с помощью съёмного ортеза.



Рис. 12. Внешний вид стопы после операции
Fig. 12. Appearance of the foot after surgery

Фаза I (0–2 недели): полная разгрузка оперированной конечности, иммобилизация в ортезе, ходьба с костылями без опоры. С конца 2-й недели допускается контролируемая мобилизация голеностопного сустава в сагиттальной плоскости (тыльное/подошвенное сгибание) при исключении эверсии и пронации, нагружающих spring-комплекс.

Фаза II (2–6 недель): продолжение разгрузки, расширение объёма движений в сагиттальной плоскости, изометрические упражнения для мышц голени, физиотерапия (магнитотерапия, электростимуляция).

Фаза III (6–10 недель): дозированная осевая нагрузка в ортезе с постепенным увеличением (25–50–75–100% массы тела). Критерии прогрессии нагрузки: отсутствие боли по ВАШ <3, отсутствие отёка. Проприоцептивная тренировка на нестабильных платформах. Упражнения с сопротивлением для m. tibialis posterior, mm. peronei, m. flexor hallucis longus.

Фаза IV (10–16 недель): полная осевая нагрузка при отсутствии болевого синдрома и рентгенологически подтверждённой коррекции. Отказ от ортеза. Тренировка ходьбы, закрытые кинетические цепи, подъём на носки. Критерий допуска к следующей фазе: безболезненный подъём на носок одной ноги ≥15 повторений.

Фаза V (4–6 месяцев): возврат к рекреационной физической активности. Критерии допуска: FAAM ADL >90%, безболезненная ходьба >60 минут, подъём на носок одной ноги ≥25 повторений, нормализация паттерна ходьбы.

Результаты

Контрольное обследование выполнено через 12 месяцев после операции и включало клинический осмотр (Рис. 13), оценку болевого синдрома по визуально-аналоговой шкале (ВАШ) и рентгенограммы стоп под нагрузкой (Рис. 14). Осложнений в ближайшем и раннем послеоперационном периоде не зафиксировано. Нагрузка на оперированную конечность в ортезе разрешена с 6-й недели.



Рис. 13. Внешнией вид стопы через 12 месяцев после операции
Fig. 13. Appearance of the foot 12 months after surgery



Рис. 14. Рентгенограммы стоп под нагрузкой через 12 месяцев после операции
Fig. 14. X-rays of the feet under load 12 months after surgery

Динамика болевого синдрома: ВАШ до операции — 6 баллов (выраженный болевой синдром при ходьбе более 30 минут и осевой нагрузке); через 2 месяца после операции — 2 балла (минимальный дискомфорт в проекции послеоперационного рубца при длительной ходьбе). Через 12 месяцев после операции боли при ходьбе отсутствуют. Пациент отмечает лишь ограничение движений в оперированной стопе (пронация стопы) по сравнению с интактной. По данным опросников результаты через 12 месяцев составляли: AOFAS-AHS 84 баллов; Функциональный индекс стопы (FFI) составляет 13,48%; Опросник FAAM (The Foot and Ankle Ability Measure) 95,24% по шкале повседневной активности и 90,62% по спортивной шкале. Сравнительный анализ по результатам опросников представлен в таблице 2.

Рентгенологические результаты до и после операции представлены в таблице 1.

Таблица 1

Сравнительный анализ рентгенологических показателей до и после операции

Tab. 1.

Comparative analysis of radiographic parameters before and after surgery

Параметр	До операции	После операции	Разница	Норма
Угол Meary, °	13,3	−5,2	18,5 ↓	0 ± 4
Угол наклона пяточной кости, °	17,3	21,9	4,6 ↑	20–30
Угол таранно-ладьевидного соотношения, °	20,9	0	20,9 ↓	< 7
Угол вальгусного отклонения пяточной кости, °	9,1	−5,0*	14,1 ↓	0–5 вальгуса

Знак «−» означает достижение варусного положения пяточной кости относительно нейтрали. Допустимый диапазон коррекции: 0–5° варуса. Избыточной гиперкоррекции клинически не отмечено *.

Таблица 2

Сравнительный анализ результатов опросников до и после операции

Table 2

Comparative analysis of the results of questionnaires before and after surgery

	ВАШ	AOFAS-AHS	Функциональный индекс стопы (FFI)	FAAM	
				Подшкала повседневной активности	Подшкала спортивной активности
До операции	6	75 баллов	24,35%	85%	84,3%
Через 12 месяцев после операции	2	84 балла	13,48%	95,24%	90,62%

Обсуждение

Представленное наблюдение демонстрирует принципиальную возможность коррекции эластичной плосковальгусной деформации IIB стадии изолированной пластикой spring-комплекса без дополнительных остеотомий. Рентгенологически достигнута нормализация всех измеряемых параметров: угол таранно-ладьевидного соотношения с 20,9° до 0°, угол Meary скорректирован с 13,3° до −5,2° (отрицательное значение свидетельствует о лёгкой гиперкоррекции, клинически не значимой). Значительно уменьшился и болевой синдром: ВАШ снизился с 7 до 2 баллов через 2 месяца наблюдения, через 12 месяцев ВАШ составлял 0-1. Эти данные соответствуют биомеханическим исследованиям, подтверждающим способность реконструкции spring-комплекса восстанавливать перитаранную кинематику [5, 17].

Методики хирургического лечения: обзор публикаций

Прямой шов spring-комплекса в когортном исследовании Raikin и соавт. (2021) [18], включавшем 86 пациентов с деформацией IIB стадии при среднем сроке наблюдения 45,9 мес., прямой шов spring-комплекса при интраоперационно верифицированном разрыве не ухудшал функциональные результаты (ВАШ, FAAM ADL, FAAM Sports) по сравнению с группой без разрыва связки. Следует отметить, что все пациенты в данном исследовании получали медиализирующую остеотомию пяточной кости. Тем не менее результаты подтверждают обоснованность интраоперационной ревизии spring-комплекса.

Аугментация синтетической лентой (internal brace). Метод FiberTape (Arthrex) при пластике spring-комплекса

изучен Fogleman и соавт. (2021) [19] в ретроспективном исследовании 57 пациентов, перенёсших реконструкцию при плосковальгусной деформации. Все пациенты получали остеотомию пяточной кости; аугментация spring-комплекса синтетической лентой продемонстрировала дополнительное улучшение рентгенологических параметров и низкую частоту осложнений.

Реконструкция аллотрансплантатом (TCNL-реконструкция). Brodell и соавт. [3] описали комбинированную реконструкцию spring-комплекса и дельтовидной связки аллотрансплантатом (TCNL) у пациентов с тяжёлой деформацией и медиальной перитаранной нестабильностью. Биомеханическое исследование MacDonald и соавт. (2020) подтвердило, что TCNL-реконструкция восстанавливает перитаранную кинематику при запущенных стадиях PCFD.

Систематический обзор. В 2023 году Chien, Greisberg и Arciero [5] опубликовали систематический обзор, охвативший все методики пластики spring-комплекса. Авторы систематизируют техники по типу материала (аутотрансплантат, аллотрансплантат, синтетическая лента) и принципу анатомичности (анатомические vs. неанатомические). Вывод обзора: реконструкция spring-комплекса потенциально способна заменить отдельные остеотомии при ранних гибких формах деформации, однако требует дальнейшего изучения на проспективных сериях.

Эндоскопическая пластика. Masaragian и соавт. (2023) [20] описали эндоскопический шов spring-комплекса как технически выполнимую процедуру у 11 пациентов; в большинстве случаев выполнялась одновременная костная коррекция. Метод признан перспективным, нуждается в валидации.

Биомеханическое сравнение. Malempati и соавт. (2026) [17] на кадаверной модели сравнили реконструкцию синтетической лентой (FiberTape) и сухожильным аутотрансплантатом. Оба метода эффективно восстанавливали жёсткость TCNL-комплекса; аутотрансплантат демонстрировал несколько большую прочность на разрыв. Авторы не рекомендуют изолированную пластику при выраженном вальгусном отклонении пяточной кости.

Показания к изолированной пластике и её ограничения

Большинство авторов сходятся в том, что изолированная пластика spring-комплекса обоснована при ранних эластичных формах деформации (стадия I–IIA) без значимой пяточной вальгизации (>15°) [5, 6, 17]. При деформации IIB стадии, как в нашем наблюдении, принятие решения об изолированной пластике требует тщательной оценки каждого конкретного случая. Определяющими факторами в пользу изолированной пластики без остеотомии служат: умеренная вальгизация пяточной кости (<15°), отсутствие фиксированного компонента деформации, молодой возраст пациента, ИМТ до 35. В представленном наблюдении совокупность этих факторов позволила обоснованно отказаться от дополнительной костной коррекции. Для подтверждения данного подхода при IIB стадии необходимы проспективные серии.

Ключевой особенностью нашей методики является трансостальная фиксация ленты FiberTape в большеберцовой кости через медиальную лодыжку. Большинство описанных в литературе методик предусматривают фиксацию к пяточной и ладьевидной костям с помощью якорных имплантов [5, 3]. Трансостальный путь через большеберцовую кость теоретически расширяет зону реконструкции, включая в неё дельтовидный компонент, что сближает данную методику с TCNL-реконструкцией Brodell и соавт. [3], однако без использования аллотрансплантата — только синтетической лентой. В отличие от методик Fogleman [19] и Pasapula [23], предусматривающих шов нативной связки с последующей аугментацией лентой, в нашем наблюдении шов собственной spring-связки не выполнялся — лента FiberTape являлась единственным несущим элементом конструкции (replacement, а не augmentation). Это принципиальное отличие: биомеханическая эффективность такого варианта фиксации требует отдельного изучения.

Послеоперационное вальгусное отклонение пяточной кости достигло −5,0°, что соответствует лёгкому варусному положению. Данный показатель находится в клинически приемлемых пределах (0–5° варуса) и не сопровождался субъективными жалобами пациента. Полного вальгуса (9,1°) удалось избежать, однако мониторинг положения пятки в долгосрочном периоде необходим.

Применение ленты FiberTape в качестве основного материала обосновано: отсутствие донорской зоны, стандартизированная прочность на разрыв и высокая воспроизводимость техники. По данным Malempati и соавт. (2026) [17], синтетическая лента обеспечивает жёсткость TCNL-комплекса, сопоставимую с сухожильным трансплантатом.

Влияние сопутствующих процедур

Необходимо учитывать, что одновременно с пластикой spring-комплекса выполнены процедура Strayer и удаление добавочной ладьевидной кости с рефиксацией сухожилия ЗБМ. Процедура Strayer устраняет эквинусный компонент деформации и может самостоятельно улучшать рентгенологические параметры, в частности угол наклона пяточной кости [15, 16]. Удаление добавочной ладьевидной кости (операция Kidner) с рефиксацией сухожилия ЗБМ является доказанным методом коррекции плоскостопия [7, 21]. Таким образом, вычленить изолированный вклад пластики spring-комплекса в достигнутую коррекцию по данным единичного наблюдения не представляется возможным. Для определения вклада каждого компонента необходимы сравнительные исследования.

Биомеханическое обоснование трансостальной фиксации

Ключевой особенностью описанной методики является трансостальная фиксация ленты через медиальную лодыжку. Spring-связка работает преимущественно в вертикальной плоскости, поддерживая головку таранной кости снизу; перенаправление вектора фиксации проксимально через большеберцовую кость создаёт иной вектор нагрузки. Теоретически данная конфигурация воспроизводит TCNL-комплекс, обеспечивая непрерывную медиальную поддержку от большеберцовой кости до ладьевидной. Однако прямые биомеханические данные для данной конкретной конфигурации фиксации (sustentaculum tali — ладьевидная — большеберцовая кость) отсутствуют. Результаты Malempati и соавт. [17] получены для стандартной конфигурации фиксации и не могут быть напрямую экстраполированы на трансостальный тибиальный вариант. Кадаверное биомеханическое исследование данной конфигурации является обязательным этапом дальнейшей валидации методики. Диаметр трансостального канала в пяточной кости (sustentaculum tali) составляет 4,5 мм, в ладьевидной кости — 3 мм. Кроме того, формирование канала через медиальную лодыжку несёт потенциальный риск ослабления кортикальной кости и повреждения прикрепления глубокой порции дельтовидной связки, что требует прецизионного предоперационного планирования.

Риски применения синтетических материалов

Применение ленты FiberTape (UHMWPE) в нагружаемой зоне стопы сопряжено с рядом потенциальных осложнений: гранулематозной реакцией на инородное тело, синовитом таранно-ладьевидного сустава, усталостным разрывом ленты при циклических нагрузках (медиальный отдел стопы испытывает до 2–3 масс тела в фазе отталкивания). Данные о долгосрочной выживаемости синтетической аугментации в области стопы ограничены; имеющиеся сведения об использовании InternalBrace в хирургии латеральных связок голеностопного сустава демонстрируют приемлемый профиль безопасности, однако экстраполяция на spring-комплекс требует осторожности. Рекомендуется МРТ-контроль через 6, 12 и 24 месяца после операции.

Ограничения данного сообщения: (1) описан один пациент — уровень доказательности V (описание методики / клиническое наблюдение); (2) срок наблюдения 12 месяцев достаточен для оценки ранней рентгенологической коррекции, но недостаточен для вывода о долгосрочной стабильности; (3) выполненное одновременно удаление добавочной ладьевидной кости являлось сопутствующим вмешательством, потенциально влиявшим на стабильность медиальной колонны. Для формирования доказательной базы необходимы проспективные серии с применением указанных шкал и сроком наблюдения не менее 24 месяцев.

Заключение

Изолированная пластика spring-комплекса с трансостальной фиксацией синтетической ленты FiberTape в большеберцовой кости у тщательно отобранных пациентов с эластичной плосковальгусной деформацией стоп (I–IIB стадии) является технически выполнимой и малотравматичной процедурой, позволяющей достичь коррекции деформации без дополнительных остеотомий. В раннем послеоперационном периоде (12 месяцев) зафиксировано клинически выраженное снижение болевого синдрома (ВАШ с 6 до 2 баллов) и нормализация рентгенологических параметров деформации.

Широкое применение методики ограничено необходимостью специализированного имплантологического оборудования (анкерные системы, FiberTape, тенодезные винты), соответствующего хирургического опыта работы с костными каналами и связочной реконструкцией, а также отсутствием на сегодняшний день данных сравнительных и рандомизированных исследований. Метод требует дальнейшего изучения на проспективных сериях пациентов (не менее 15–20 наблюдений) с применением валидированных функциональных шкал (FAAM, AOFAS), биомеханического анализа походки и сроком наблюдения не менее 24 месяцев.

Список литературы/References:

1. Булатов А.А., Емельянов В.Г., Михайлов К.С. Плосковальгусная деформация стоп у взрослых (обзор иностранной литературы) // *Травматология и ортопедия России.* – 2017. – Т. 23. – № 2. – С. 102–114. [Bulatov A.A., Emelyanov V.G., Mikhailov K.S. Planovalgus foot deformity in adults (review of foreign literature). *Traumatology and Orthopedics of Russia.* 2017; 23(2):102–114. (In Russ.)] doi:10.21823/2311-2905-2017-23-2-102-114.

2. Myerson MS, Thordarson DB, Johnson JE et al. Classification and Nomenclature: Progressive Collapsing Foot Deformity. *Foot Ankle Int.* 2020;41(10):1271–1276. doi:10.1177/1071100720950722

3. Brodell JD Jr, MacDonald A, Perkins JA et al. Deltoid-Spring Ligament Reconstruction in Adult Acquired Flatfoot Deformity With Medial Peritalar Instability. *Foot Ankle Int.* 2019;40(7):753–761. doi:10.1177/1071100719839176

4. Maaten S, Van JC. Ligament Insufficiency with Flatfoot: Spring Ligament and Deltoid Ligament. *Clin Podiatr Med Surg.* 2023;40(2):307–314. doi:10.1016/j.cpm.2022.11.008

5. Chien BY, Greisberg JK, Arciero E. Spring Ligament Reconstruction for Progressive Collapsing Foot Deformity: Contemporary Review. *Foot Ankle Int.* 2023;44(8):796–809. doi:10.1177/10711007231178538

6. Nery C, Baumfeld D. Current Trends in Treatment of Injuries to Spring Ligament. Foot Ankle Clin. 2021;26(2):345–359. doi:10.1016/j.fcl.2021.03.008

7. Тамоев С.К., Загородний Н.В., Процко В.Г. и др. Современные методы хирургической коррекции плосковальгусной деформации стоп у пациентов с добавочной os tibiale externum // *Травматология и ортопедия России.* – 2011. – №2. – С. 70–75. [Tamoev S.K., Zagorodny N.V., Protsko V.G. et al. Modern methods

of surgical correction of planovalgus foot deformity in patients with accessory os tibiale externum. *Traumatology and Orthopedics of Russia.* 2011;(2):70–75. (In Russ.)]

8. Дубовик Г.О., Загородний Н.В., Процко В.Г. и др. Таранно-ладьевидный артродез в сочетании с медиализирующей остеотомией пяточной кости в лечении плоско-вальгусной деформации стопы // *Травматология и ортопедия России.* – 2012. – № 3. – С. 83–88. [Dubovik G.O., Zagorodny N.V., Protsko V.G., et al. Talonavicular arthrodesis combined with medializing calcaneal osteotomy in the treatment of planovalgus foot deformity. *Traumatology and Orthopedics of Russia*. 2012;(3):83–88. (In Russ.)]

9. Richie DH Jr. Injuries to the Spring Ligament: Nonoperative Treatment. *Clin Podiatr Med Surg.* 2022;39(3):461–476. doi:10.1016/j.cpm.2022.02.007

10. Bluman EM, Title CI, Myerson MS. Posterior Tibial Tendon Rupture: A Refined Classification System. *Foot Ankle Clin.* 2007;12(2):233–249.

11. Chang A, Huang B, Foran I. MRI Evaluation of Cervical, Spring, and Interosseous Talocalcaneal Ligament Orientation in Progressive Collapsing Foot Deformity. *Foot Ankle Int*. 2025. doi:10.1177/10711007251363927

12. Masaragian HJ, Massetti S, Perin F et al. Flatfoot Deformity Due to Isolated Spring Ligament Injury. *J Foot Ankle Surg.* 2020;59(3):469–478.

13. De Cesar Netto C, Saito GH, Roney A et al. Combined Weightbearing CT and MRI Assessment of Flexible Progressive Collapsing Foot Deformity. *Foot Ankle Surg.* 2021;27(8):884–891.

14. Гацкан О.В. Лечение плоскостопия: обзор российской литературы // *Международный научно-исследовательский журнал.* – 2021. – № 1. – С. 103. [Gatskan OV. Flat feet treatment: a review of Russian literature. *Mezhdunarodnyy nauchno-issledovatel'skiy zhurnal.* 2021;(1):103. (In Russ.)] doi:10.23670/IRJ.2021.103.1.056

15. Singh D. Nils Silfverskiöld (1888–1957) and Gastrocnemius Contracture. *Foot Ankle Surg.* 2013;19(2):135–138. doi:10.1016/j.fas.2012.12.002

16. Pinney SJ, Sangeorzan BJ, Hansen ST Jr. Surgical Anatomy of the Gastrocnemius Recession (Strayer Procedure). *Foot Ankle Int.* 2004;25(4):247–250. doi:10.1177/107110070402500409

17. Malempati M, Zhang H, Idris M et al. Biomechanical Evaluation of Spring Ligament Reconstruction With Suture Tape or Tendon Graft in a Cadaveric Flatfoot Model. *Foot Ankle Int.* 2026. doi:10.1177/10711007251398012

18. Raikin SM, Rogero RG, Raikin J et al. Outcomes of 2B Adult Acquired Flatfoot Deformity Correction in Patients With and Without Spring Ligament Tear. Foot Ankle Int. 2021;42(12):1517–1524. doi:10.1177/10711007211027270

19. Fogleman JA, Kreulen CD, Sarcon AK et al. Augmented Spring Ligament Repair in Pes Planovalgus Reconstruction. *J Foot Ankle Surg.* 2021;60(6):1212–1216. doi:10.1053/j.jfas.2021.05.010

20. Masaragian HJ, Rega L, Ameriso N et al. The Potential of Endoscopic Spring Ligament Repair in Flatfoot Reconstruction. *Foot Ankle Int.* 2023. doi:10.1177/10711007231152874

21. Gazdag AR, Cracchiolo A. Rupture of the posterior tibial tendon. Evaluation of treatment of the medial transverse tarsal joint. *Foot Ankle Int.* 1997;18(11):734–738.

22. Deland JT. Adult-acquired Flatfoot Deformity. *J Am Acad Orthop Surg.* 2008;16(7):399–407.

23. Pasapula C, Devany A, Magan A et al. The Use of the InternalBrace for Spring Ligament Augmentation in Progressive Collapsing Foot Deformity. *Foot Ankle Orthop.* 2020;5(4):2473011420S00348. doi:10.1177/2473011420S00348

24. Williams BH, Ellis SJ, Deyer TW, Sofka CM. Anatomy, Function, and MRI Evaluation of the Spring Ligament Complex. *Foot Ankle Orthop.* 2020;5(3):2473011420S00120. doi:10.1177/2473011420S00120

Информация об авторах:

Мурсалов Анатолий Камалович, к.м.н., врач травматолог-ортопед ФГБУ «Национальный медицинский исследовательский центр травматологии и ортопедии им. Н.Н. Приорова» Минздрава России, 127299, г. Москва, Россия

e-mail tamerlanmursalov@gmail.com

Иванов Константин Сергеевич, врач травматолог-ортопед ФГБУ «Национальный медицинский исследовательский центр травматологии и ортопедии им. Н.Н. Приорова» Минздрава России, 127299, г. Москва, Россия

e-mail 8ortocito@gmail.com

Рогова Мария Сергеевна, врач травматолог-ортопед ФГБУ «Национальный медицинский исследовательский центр травматологии и ортопедии им. Н.Н. Приорова» Минздрава России, 127299, г. Москва, Россия

e-mail m.rogova24@mail.ru

Автор, ответственный за переписку:
Рогова Мария Сергеевна

Information about authors:

Anatoly K. Mursalov, PhD, physician of the National Medical Research Center for Traumatology and Orthopedics named after N.N. Priorova of the Ministry of Health of the Russian Federation, 127299, Moscow, Russia e-mail tamerlanmursalov@gmail.com

Konstantin S. Ivanov, physician of the National Medical Research Center for Traumatology and Orthopedics named after N.N. Priorova of the Ministry of Health of the Russian Federation, 127299, Moscow, Russia e-mail 8ortocito@gmail.com

Mariya S. Rogova, physician of the National Medical Research Center for Traumatology and Orthopedics named after N.N. Priorova of the Ministry of Health of the Russian Federation, 127299, Moscow, Russia e-mail m.rogova24@mail.ru

Corresponding author:
Mariya S. Rogova

ОБЗОР ЛИТЕРАТУРЫ

УДК 617.3

© Артюхов А.А., Перецманас Е.О., Соболев П.В., Рукин Я.А., Мичуров Д.А., 2026

Обзор литературы / Literature review

ПОЛИСАХАРИДЫ ПРИРОДНОГО ПРОИСХОЖДЕНИЯ В ОРТОПЕДИИ

А.А. АРТЮХОВ[1,2,3], Е.О. ПЕРЕЦМАНАС [1], П.В. СОБОЛЕВ [1], Я.А. РУКИН [4,5], Д.А. МИЧУРОВ [1,3]

[1] ФГБУ «Национальный медицинский исследовательский центр фтизиопульмонологии и инфекционных заболеваний» Министерства здравоохранения Российской Федерации, Москва, 127994, Россия
[2] ФГБОУ ВО «Российский химико-технологический университет им. Д.И. Менделеева», Москва, 125047, Россия
[3] ФГБУН «Институт элементоорганических соединений им. А.Н. Несмеянова Российской академии наук», Москва, 119334, Россия
[4] ФГАОУ ВО "Российский Национальный Исследовательский Медицинский Университет им. Н.И. Пирогова" Министерства здравоохранения Российской Федерации, Москва, 117513, Россия
[5] Государственное бюджетное учреждение здравоохранения города Москвы «Городская клиническая больница №1 им. Н.И. Пирогова», Москва, 119049, Россия

Аннотация
В обзоре выполнен анализ современных достижений в области применения трех ключевых природных полисахаридов – альгиновой кислоты и ее солей, хитозана и гиалуроновой кислоты в регенеративной ортопедии и травматологии. Каждый из этих биоматериалов обладает уникальными физико-химическими и биологическими свойствами, позволяющими создавать гидрогели, скаффолды, инъекционные системы и композитные материалы для восстановления костной и хрящевой ткани, лечения остеоартрита и остеохондральных дефектов. В обзоре рассмотрены фундаментальные характеристики каждого полимера, отдельное внимание уделено стратегиям модификации, направленным на преодоление исходных ограничений нативных материалов. Для каждого из полимеров приведены конкретные примеры исследований, подтверждающие эффективность и безопасность разработанных продуктов.
Совокупность представленных данных свидетельствует о высоком потенциале рассмотренных полимеров как основы медицинских материалов для регенеративной ортопедии, способных обеспечить переход от пассивного замещения тканей к активному управлению процессами восстановления опорно-двигательного аппарата.

Ключевые слова: альгинат, хитозан, гиалуроновая кислота, гидрогель, регенерация костной ткани, регенерация хряща, остеоартрит, остеохондральный дефект, 3D-печать, тканевая инженерия, ортопедия.

Конфликт интересов: Авторы декларируют отсутствие явных и потенциальных конфликтов интересов, связанных с публикацией настоящей статьи.

Источник финансирования. Исследование не имело спонсорской поддержки.

Для цитирования: Артюхов А. А., Перецманас Е. О., Соболев П. В., Рукин Я. А., Мичуров Д.А. Полисахариды природного происхождения в ортопедии. *Кафедра травматологии и ортопедии.* 2026; 2: 102–119.

POLYSACCHARIDES OF NATURAL ORIGIN IN ORTHOPEDICS

ALEXANDER A. ARTUYUKHOV [1,2,3], EVGENIY O. PERETSMANAS [1], PAVEL V. SOBOLEV [1], YAROSLAV A. RUKIN [4,5], DMITRII A. MICHUROV [1, 3]

[1] Federal State Budgetary Institution "National Medical Research Center for Phthisiopulmonology and Infectious Diseases" of the Ministry of Health of the Russian Federation, Moscow, 127994, Russia
[2] Federal State Budgetary Educational Institution of Higher Education «Mendeleev University of Chemical Technology», Moscow, 125047, Russia
[3] Federal State Budgetary Institution of Science «A. N. Nesmeyanov Institute of Organoelement Compounds of Russian Academy of Sciences», Moscow, 119334, Russia
[4] Federal State Autonomous Educational Institution of Higher Education «Pirogov Russian National Research Medical University» of the Ministry of Health of the Russia, Moscow, 117513 Russia
[5] State Budgetary Healthcare Institution of the city of Moscow «The City Clinical Hospital № 1 named after N. I. Pirogov», Moscow, 119049, Russia

Abstract
The review analyzes modern achievements in the application of three key natural polysaccharides – alginic acid and its salts, chitosan and hyaluronic acid in regenerative orthopedics and traumatology. Each of these biomaterials has unique physico-chemical and biological properties that make it possible to create hydrogels, scaffolds, injection systems and composite materials for the restoration of bone and cartilage tissue, the treatment of osteoarthritis and osteochondral defects.
The review examines the fundamental characteristics of each polymer, and pays special attention to modification strategies aimed at overcoming the initial limitations of native materials. Specific examples of studies confirming the effectiveness and safety of the developed products are given for each of the polymers.
The totality of the presented data indicates the high potential of the considered polymers as the basis of medical materials for regenerative orthopedics, capable of ensuring the transition from passive tissue replacement to active management of the processes of restoration of the musculoskeletal system.

Key words: alginate, chitosan, hyaluronic acid, hydrogel, bone regeneration, cartilage regeneration, osteoarthritis, osteochondral defect, 3D printing, tissue engineering, orthopedics.

Conflict of interests: The authors declare that there are no apparent or potential conflicts of interest related to the publication of this article.

Funding: the study had no sponsorship

For citation: Artuyukhov A.A., Peretsmanas E.O., Sobolev P.V., Rukin Y.A., Michurov D.A. Polysaccharides of natural origin in orthopedics. *Department of Traumatology and Orthopedics*. 2026; 2: 102–119.

DOI: 10/17238/issn2226-2016.2026.2.102-119

Введение

Проблема замещения обширных дефектов костной и хрящевой ткани остается одной из наиболее сложных в современной ортопедии и травматологии [1,2]. Ежегодно миллионы пациентов во всем мире сталкиваются с последствиями тяжелых травм, резекций по поводу первичных и метастатических опухолей костей, а также с дегенеративными заболеваниями, такими как остеоартрит, приводящими к необратимым повреждениям суставного хряща [3,4]. Золотым стандартом восстановления костных дефектов остается аутотрансплантация, однако этот метод имеет серьезные ограничения, включая дефицит донорского материала, необходимость дополнительного оперативного вмешательства и развитие осложнений в области забора трансплантата [5]. Для лечения хрящевых дефектов применяются методы микрофрактурирования, мозаичной аутопластики и имплантации аутологичных хондроцитов, однако каждый из них имеет свои недостатки, включая формирование фиброзного, а не гиалинового хряща, и ограниченную эффективность при больших дефектах [6].

В этой связи развитие регенеративной медицины и тканевой инженерии открывает новые горизонты для лечения патологий опорно-двигательного аппарата. Ключевым элементом стратегий регенерации являются биоматериалы, способные не только замещать дефект, но и создавать микроокружение, благоприятное для миграции, пролиферации и дифференцировки клеток-предшественников [6]. Среди множества имеющихся в распоряжении исследователей синтетических и природных материалов особое внимание привлекают полисахариды природного происхождения, в первую очередь, альгиновая кислота и ее соли (альгинаты), хитозан, гиалуроновая кислота, а также их производные, что связано, с одной стороны, с рядом уникальных свойств, присущих данным биополимерам, а с другой – их доступностью, обусловленной наличием их крупнотоннажного производства в целом ряде стран, в том числе и в Российской Федерации.

Материалы и методы поиска литературы

Для подготовки настоящего обзора был проведён систематический поиск научных публикаций в следующих электронных базах данных: PubMed (MEDLINE), Scopus, Google Scholar, eLibrary.ru (РИНЦ) и CyberLeninka. Поиск охватывал период с 2000 по 2025 год (с включением наиболее значимых более ранних работ).

Поиск осуществлялся на русском и английском языках с использованием следующих ключевых слов и их комбинаций:

Для альгината: «alginate», «alginic acid», «sodium alginate», «alginate hydrogel», «bone tissue engineering», «cartilage regeneration», «osteochondral defect», «orthopedics», «traumatology», «injectable hydrogel», «3D bioprinting», «strontium alginate», «zinc alginate», «osteomyelitis», а также на русском: «альгинат», «альгиновая кислота», «гидрогель», «регенерация кости», «регенерация хряща», «ортопедия».

Для хитозана: «chitosan», «chitosan hydrogel», «thermosensitive chitosan», «genipin crosslinked chitosan», «catechol chitosan», «bone regeneration», «cartilage repair», «osteoarthritis», «microfracture», «silver chitosan», «zinc chitosan», «osteomyelitis», а также на русском: «хитозан», «хитозановый гидрогель», «остеоартрит», «регенерация хряща», «остеомиелит».

Для гиалуроновой кислоты: «hyaluronic acid», «hyaluronan», «viscosupplementation», «osteoarthritis», «knee osteoarthritis», «cross-linked hyaluronic acid», «HAMA hydrogel», «intra-articular

injection», «cartilage regeneration», «osteochondral scaffold», а также на русском: «гиалуроновая кислота», «вискосупплементация», «остеоартроз», «внутрисуставные инъекции».

В обзор включались следующие типы публикаций: оригинальные исследования in vitro и in vivo (на животных моделях), посвящённые применению альгината, хитозана или гиалуроновой кислоты для регенерации костной и/или хрящевой ткани; клинические исследования (рандомизированные контролируемые испытания, когортные исследования, серии случаев) с участием пациентов с ортопедической патологией (переломы, дефекты костей и хряща, остеоартрит, остеохондральные дефекты); диссертационные работы, имеющие прямое отношение к теме.

В обзор не включались: работы, в которых полисахариды использовались исключительно для доставки лекарств при неортопедических заболеваниях (например, онкология, дерматология, гастроэнтерология); исследования, посвящённые только раневым покрытиям, гемостатическим средствам или стоматологии (если они напрямую не касаются регенерации кости или хряща опорно-двигательного аппарата).

Первичный поиск выполнен с использованием комбинаций ключевых слов. Отбор публикаций проводился в два этапа: на первом этапе анализировались заголовки и аннотации; на втором – полные тексты отобранных статей.

Поиск ограничен публикациями на русском и английском языках, что могло привести к пропуску релевантных работ на других языках.

Альгиновая кислота и ее соли (альгинаты)

Альгиновая кислота представляет собой линейный сополимер, состоящий из остатков β-D-маннуроновой (M) и α-L-гулуроновой (G) кислот, соединенных 1→4-гликозидными связями (рис.1А). Мономерные звенья организованы в блоки трех типов: гомополимерные блоки полиманнуроновой кислоты (MM-блоки), полигулуроновой кислоты (GG-блоки) и чередующиеся последовательности (MG-блоки). Соотношение M/G и распределение блоков варьируют в зависимости от вида водорослей и условий их произрастания, что существенно влияет на физико-химические и химические свойства полимеров [7].

Ключевой особенностью альгинатов является способность к гелеобразованию в присутствии поливалентных катионов, в первую очередь Ca^{2+}, Ba^{2+}, Sr^{2+}, Zn^{2+} [8]. Механизм гелеобразования основан на образовании так называемой структуры «яичной коробки» («egg-box») (рис.1Б): ионы двухвалентных металлов связываются с карбоксильными группами гулуроновых кислот, формируя координационные комплексы между соседними полимерными цепями. GG-блоки играют ключевую роль в этом процессе, поскольку их конформация обеспечивает оптимальное расположение карбоксильных групп для образования стабильных межмолекулярных мостиков. Степень сшивания и, соответственно, механические свойства геля зависят от концентрации альгината, типа и концентрации сшивающего катиона, а также, в значительной степени, от соотношения M/G блоков [9].

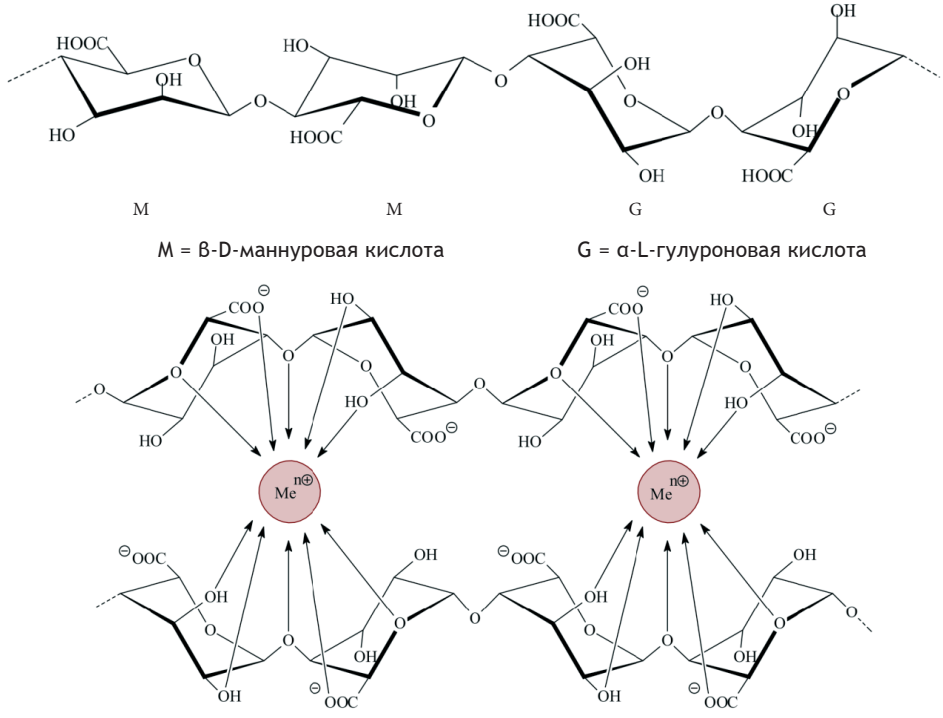

Рисунок 1. Химическое строение альгиновой кислоты (А) и схема формирования ими пространственной структуры типа «яичная коробка» (Б)
Figure 1. Chemical structure of alginic acid (A) and the scheme of formation of the spatial structure of the "egg box" type (B)

Безусловно, ионное сшивание имеет ряд преимуществ с позиций применения в областях, связанных с медициной: оно осуществляется в сравнительно мягких физиологических условиях (pH, температура), не требует использования токсичных инициаторов и позволяет, в том числе, инкапсулировать живые клетки без потери их жизнеспособности [10].

Однако с позиций их применения в ортопедии ионогенные альгинатные гидрогели, являющиеся мягкими материалами («soft materials»), имеют существенные недостатки. В первую очередь, безусловно, в силу достаточно низкой для применения в нагрузочных областях (суставной хрящ, кости нижних конечностей) [11] механической прочности. Помимо этого, альгинаты не содержат специфических лигандов для клеточной адгезии, что потенциально ограничивает их взаимодействие с остеобластами и хондроцитами [12]. В то же время альгинаты характеризуются высокой биосовместимостью, отсутствием иммуногенности, способностью к биодеградации с образованием нетоксичных продуктов (олигосахаридов, которые могут выводиться почками), а также, как уже упоминалось несколько выше, возможностью инкапсуляции клеток, факторов роста и иных биологически активных лигандов в мягких условиях [13].

Для улучшения практически значимых с позиций практического применения характеристик и свойств нативные природные альгинаты могут быть подвергнуты химическим модификациям. В частности, селективному окислению гидроксильных групп при С2 и С3 маннуроновых и гулуроновых звеньев с образованием альдегидных групп, реализуемого, обыкновенно, посредством обработки полимера периодатом натрия ($NaIO_4$), разрывающим связь между смежными гидроксильными группами, формируя диальдегидные фрагменты [14,15].

Окисленный альгинат приобретает новые важные свойства для регенерации костной и хрящевой ткани. В частности, альдегидные группы способны к образованию ковалентных связей с аминогруппами других полимеров (например, желатина, коллагена, хитозана, тканевых белков) по типу основания Шиффа, что позволяет создавать гидрогели с двойной сеткой и контролируемыми механическими свойствами, в ряде случаев приближающимися к свойствам нативного хряща [16]. Помимо этого, введение альдегидных групп ускоряет биодеградацию формируемого полимерного гидрогеля, что может быть использовано для синхронизации скоростей биодеградации имплантата и регенерации замещаемой ткани [17]. Также, вводимые в состав полимера альдегидные группы служат сайтами для ковалентного связывания биологически активных молекул (RGD-пептидов, факторов роста), обеспечивая тем самым их иммобилизацию и/или пролонгированное высвобождение [18].

Разработанные методы и подходы позволяют достаточно точно контролировать степень окисления полимера в широком интервале значений – от 5 до 60 %, получая материалы с заданными свойствами [19], однако оптимальной степенью замещения для создания альгинатных материалов для применения в остеохондральной регенерации принято считать значение порядка 20-30% [20].

Для повышения механической прочности и стабильности альгинатных гидрогелей при нагрузках, характерных для суставов и костной ткани, широко используется комбинация ионных и ковалентных сшивок. Ковалентные межмолекулярные связи могут быть образованы с использованием различных сшивающих агентов: адипиновой кислоты, 1-этил-3-(3-диметиламинопропил)карбодиимида (EDC), N-гидроксисукцинимида (NHS) [21].

Особый интерес представляют гидрогели с двойной сеткой (double network hydrogels), состоящие из двух взаимопроникающих полимерных сеток, одна из которых выполняет роль «жесткого» армирующего каркаса, а другая обеспечивает способность к релаксации напряжений [22]. Примером такой системы может являться гидрогель на основе окисленного альгината, желатина и хондроитинсульфата [20], в его случае формируемые динамические ковалентные связи между альдегидными группами окисленного альгината и аминогруппами желатина создают стабильную сетку гидрогеля, а водородные связи между альгинатом и хондроитинсульфатом дополнительно упрочняют ее структуру. Компрессионная прочность такого гидрогеля может достигать 3 МПа, что сопоставимо с механическими характеристиками нативного хряща [20].

Для придания альгинатным гидрогелям остеокондуктивных свойств и повышения их механической прочности также может быть использована их комбинация с биокерамическими материалами, в частности, гидроксиапатитом (HA), β-трикальцийфосфатом (β-TCP) и α-трикальцийфосфатом (α-TCP) [23-25].

Интеграция керамических частиц в альгинатную матрицу решает несколько задач одновременно: частицы керамики служат армирующим наполнителем, повышающим модуль упругости и устойчивость к сжатию, что критически важно для имплантации в нагрузочные зоны [24], обеспечивают остеокондуктивный субстрат, способствующий адгезии и дифференцировке остеогенных клеток, а также при деградации керамических частиц высвобождаются ионы кальция и фосфат-ионы, которые участвуют в формировании новой костной ткани [26].

Довольно интересным является направление, связанное с введением в альгинатные гидрогели ионов металлов, обладающих остеогенной активностью. Особое внимание уделяется в этом случае ионам стронция (Sr^{2+}) и цинка (Zn^{2+}) [27].

Стронций является структурным и функциональным аналогом кальция, который обладает двойным действием: стимулирует остеобластогенез и подавляет остеокластогенез [27,28]. Ранелат стронция уже много лет используется

в клинической практике для лечения постменопаузального остеопороза, что подтверждает его безопасность и эффективность [29]. При включении в альгинатный гидрогель ионы стронция не только выполняют роль сшивающего агента, но и обеспечивают пролонгированное высвобождение, создавая локальное остеогенное микроокружение [30].

Так, например, в работе Miao и коллег [30] были созданы 3D-печатные альгинат-желатин-α-TCP гидрогели, содержащие различные концентрации стронция (0.5%, 1.0% и 1.5%). Исследование in vitro показало, что присутствие стронция усиливает экспрессию остеогенных маркеров (Runx2, OCN, OPN) и способствует минерализации матрикса. В экспериментах на модели критического дефекта черепа крысы наилучшие результаты были достигнуты при использовании 1.0% стронция: через 8 недель наблюдалось значительное увеличение объема новообразованной костной ткани по сравнению с контролем [30].

Альтернативным подходом к стимуляции остеогенеза является использование цинка в качестве сшивающего и остеогенного агента. В работе Jing и соавторов [31] описан гидрогель на основе альгината натрия и эпигаллокатехин-3-галлата (EGCG)– полифенольного соединения с антиоксидантными и противовоспалительными свойствами, сшитый ионами цинка. Полученная система продемонстрировала способность к пролонгированному высвобождению ионов цинка, что стимулировало адгезию, пролиферацию и остеогенную дифференцировку клеток-предшественников MC3T3-E1. В модели дефекта черепа крысы гидрогель значительно ускорил регенерацию костной ткани: через 12 недель объем новообразованной кости составил 65,2% от объема дефекта, что было подтверждено посредством микро-КТ и гистологического анализа [31].

Ионы цинка и других ионов металлов могут быть введены в формируемый материал и в составе керамических частиц. Так, например, в работе Давыдовой и коллег [25] был разработан материал, содержащий частицы замещенного цинком и марганцем гидроксиапатита. Существенно, что полученный композитный материал обладал не только остеогенной, но и антимикробной активностью в отношении как грамположительных, так и грамотрицательных штаммов бактерий.

Для лечения дефектов костей сложной геометрии (например, при компрессионных переломах тел позвонков, дефектах вертлужной впадины, а также при несрастающихся переломах длинных костей) весьма перспективным является использование инъекционных систем, способных конформно заполнять полость дефекта [32].

Примером подобной системы может служить инъекционный самозаживляющийся гидрогель на основе окисленного альгината, желатина и хондроитинсульфата, описанный в работе [20]. Система формирует двойную сетку за счет динамических ковалентных связей и водородных взаимодействий. Разработанная композиция могла быть введена через иглу 26G и сшивалась, формируя гель in situ, обеспечивая конформное заполнение дефекта. Важно отметить, что разработанный гидрогель обладает способностью к самозаживлению: при повторных нагрузках микротрещины в гелевой структуре спонтанно восстанавливаются, что повышает долговременную стабильность материала в условиях механической нагрузки, характерной для костной ткани.

В экспериментах на модели критического дефекта бедренной кости крысы имплантация гидрогеля привела к значительному ускорению регенерации: через 8 недель наблюдалось формирование зрелой костной ткани с признаками ремоделирования. Гистологический анализ показал активную инфильтрацию клеток-предшественников в гидрогель и их дифференцировку в остеобласты [20].

Альгинатные гидрогели могут служить и эффективными носителями для локальной доставки остеогенных факторов роста, что позволяет снизить дозу фактора и минимизировать системные побочные эффекты [33].

Например, в исследовании Huang и соавторов [34] был разработан композитный гидрогель на основе метакрилированного желатина (GelMA), окисленного альгината натрия и нано-гидроксиапатита, загруженный BMP-7. Система обеспечивала пролонгированное высвобождение BMP-7 в течение 28 дней. В модели дефекта бедренной кости крысы имплантация гидрогеля привела к формированию зрелой костной ткани, сопоставимой с аутотрансплантатом. Авторы подчеркивают, что использование окисленного альгината позволило создать ковалентные связи с матрицей, сформированной при радикальной сшивке GelMA, что значительно повысило стабильность конструкции [34].

В работе Хворостиной и коллег [35] для формирования сшитой ионами кальция альгинатной матрицы, содержащей ДНК, кодирующей остеогенные факторы роста, был использован сравнительно новый и довольно перспективный метод 3D-криопечати. В работе была проведена оценка остеогенных свойств матриц, содержащих модельные плазмиды улучшенного зеленого флуоресцентного белка (Enhanced Green Fluorescent Protein, EGFP) (pEGFP) и плазмиды BMP-2 (pBMP-2) in vitro и in vivo – на модели критического размера черепного дефекта у крыс. Было показано, что матрицы, содержащие pBMP-2, проявили заметно большую активность. Объем новообразованной костной ткани в случае их применения через 8 недель мог быть до 46 % больше, чем в случае матриц с импрегнированными pEGFP [35].

Инъекционные системы, содержащие альгинаты и их производные, демонстрируют высокую эффективность и при лечении дефектов хрящевой ткани, обладающей крайне низкой способностью к самовосстановлению [34]. Более того, некоторыми авторами альгинатные гидрогели, характеризующиеся высоким содержанием воды (до 95%)

и структурным сходством с протеогликанами хрящевого матрикса, называются идеальными кандидатами для хрящевой тканевой инженерии [35].

Примером подобных систем может служить ранее упомянутый инъекционный альгинатный гидрогель для минимально инвазивного лечения дефектов хряща на основе окисленного альгината натрия, желатина и хондроитинсульфата (OSAGC) [20], обладавший способностью к самозаживлению и инжектируемый через иглу малого диаметра с последующим гелеобразованием in situ. Система формирует двойную сетку за счет динамических ковалентных связей и водородных взаимодействий. Ключевой особенностью является включение хондроитинсульфата в состав полимерной сети, что обеспечивает его пролонгированное высвобождение в течение 3 месяцев, имитируя естественный внеклеточный матрикс хряща [20]. В экспериментах на животных (модель остеохондрального дефекта мыши) введение гидрогеля приводило к формированию новой костной ткани уже через 4 недели, а регенерация хрящевой ткани – через 12 недель после имплантации. Гистологический анализ демонстрировал образование ткани, морфологически сходной с гиалиновым хрящом, с высоким содержанием коллагена II типа и аггрекана [20].

В сравнительном исследовании [36] была проведена оценка эффективности 3D-печатного альгинатсодержащего скаффолда (состав: 4% альгинат, 5% желатин B, 1% гиалуроновая кислота) в сравнении с методом микрофрактурирования – золотым стандартом лечения хондральных дефектов. В течение 6 месяцев после имплантации скаффолдов в дефект мыщелка бедренной кости кролика не наблюдалось статистически значимых различий между группами по данным МРТ-оценки (MOCART score: 94,2 для микрофрактурирования против 95,8 для скаффолда), биомеханического тестирования и гистологической оценки. Таким образом, можно утверждать, что 3D-печатные альгинатсодержащие скаффолды потенциально не уступают по эффективности микрофрактурированию, позволяя при этом избежать недостатков последнего (формирование фиброзного, а не гиалинового хряща). Существенно также, что использование 3D-печатных конструкций позволяет точно воспроизводить анатомию дефекта и создавать оптимальные условия для регенерации.

Остеохондральные дефекты характеризуются одновременным повреждением как хрящевой, так и субхондральной кости, что требует восстановления двух различных типов тканей с градиентным переходом между ними. Для решения этой задачи разрабатываются бифазные или многослойные альгинатные конструкции, имитирующие структурно-функциональную организацию нативного остеохондрального комплекса.

Так, в работе [37] описан бифазный гидрогель на основе альгината, коллагена и нано-гидроксиапатита. Верхний («хрящевой») слой состоял из альгината и коллагена, нижний («костный») слой был дополнительно армирован нано-HA. Имплантация такой конструкции в остеохондральный дефект коленного сустава кролика привела к формированию зрелой градиентной ткани через 12 недель, с четкой границей между хрящом и костью и хорошей интеграцией с окружающими тканями [35].

Хитозан

Хитозан представляет собой линейный полисахарид, состоящий из звеньев D-глюкозамина (GlcN) и N-ацетил-D-глюкозамина (GlcNAc) (рис.2). Соотношение этих звеньев определяет степень деацетилирования (СД), которая обычно варьирует от 50 до 99% [38]. СД оказывает критическое влияние на физико-химические и биологические свойства: чем выше СД, тем больше свободных аминогрупп, выше плотность положительного заряда, растворимость в кислых средах и антимикробная активность [39].

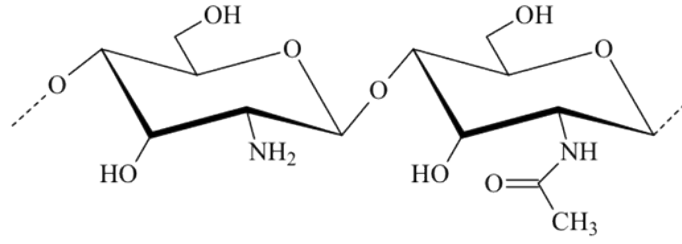

D-глюкозамин (GlcN) N-ацетил-D-глюкозамин (GlcNAc)

Рисунок 2. Химическое строение молекул хитозана
Figure 2. Chemical structure of chitosan molecules

Для ортопедических приложений чаще используют средне- и высокомолекулярный хитозан (100–300 кДа) с высокой степенью деацетилирования (>85%), что обеспечивает оптимальный баланс механической прочности и биологической активности [40].

Хитозан подвергается ферментативной деградации in vivo под действием лизоцима, а также посредством неспецифического гидролиза [41]. Скорость деградации обратно пропорциональна СД: чем выше СД, тем медленнее деструкция [42]. Это позволяет регулировать время резорбции материала в соответствии с темпами регенерации ткани (от нескольких недель до нескольких месяцев).

Важной особенностью хитозана является его способность модулировать иммунный ответ. Он способствует поляризации макрофагов в противовоспалительный фенотип M2, что создает благоприятную среду для регенерации [43,44]. Кроме того, хитозан и его олигомеры стимулируют продукцию противовоспалительных цитокинов (IL-10, TGF-β) и подавляют провоспалительные (TNF-α, IL-1β) [45].

Катионный характер хитозана обусловливает его антибактериальную активность: взаимодействие положительно заряженных аминогрупп с отрицательно заряженными компонентами бактериальной мембраны приводит к нарушению ее целостности и гибели микроорганизмов [46]. Это свойство может быть особенно ценно при лечении открытых переломов, остеомиелита и при создании покрытий для имплантатов.

В отличие от альгинатов, способность образовывать сшитые полимерные сетки гидрогелей в присутствии катионов поливалентных металлов у хитозана выражена крайне слабо, однако данный полимер образует физические гели при взаимодействии с полианионами (триполифосфат, сульфаты) или изменении pH. В присутствии ряда соединений, например, β-глицерофосфата (GP), возможно получение термосенситивных гелей. Классические системы на основе хитозана и GP (например, 1.5–2.5% хитозана и 5–10% GP, pH 7.1–7.4) являются жидкими при комнатной температуре и формируют гель при 37°C в течение 5–15 минут [47], что весьма удобно для потенциального инъекционного применения. Время гелеобразования может быть сокращено до 3–5 минут при оптимизации соотношения компонентов.

Для повышения стабильности формируемых в растворах хитозана сшитых гидрогелевых систем используют сшиватели, образующие ковалентные связи между аминогруппами хитозана. Наиболее часто используемым сшивателем является обладающий низкой цитотоксичностью генипин [48]. Ковалентно-сшитые хитозановые гидрогели демонстрируют высокую механическую прочность (модуль упругости до 1 МПа) и контролируемую деградацию в течение 3–6 месяцев [49].

Метакрилирование хитозана (метакрилированный хитозан, MeCH) позволяет формировать гидрогели под действием УФ-света в присутствии фотоинициатора. Этот метод обеспечивает точное конформное заполнение дефектов сложной геометрии и почти мгновенную стабилизацию вводимой композиции [50].

Весьма перспективной представляется модификация катехольными группами (дигидроксифенилаланин, DOPA) [51]. Полученный катехол-хитозан проявляет сильную адгезию к влажным костным и хрящевым поверхностям, что позволяет использовать его в качестве биоклея для фиксации костных фрагментов или фиксации имплантатов. В моделях переломов черепа и длинных костей катехол-хитозановые клеи демонстрируют адгезионную прочность до 150 кПа, сопоставимую с коммерческими цианоакрилатными клеями, но с лучшей биосовместимостью.

Для придания остеокондуктивных свойств хитозан комбинируют с гидроксиапатитом (HA), трикальцийфосфатом (TCP), биостеклом или вводят ионы стронция, цинка, магния [52].

Очевидно, наиболее глубоко изученными системами такого рода являются композиты хитозан/HA. Можно констатировать, что эти материалы способны имитировать минерализованную структуру кости, стимулировать адгезию остеобластов и ускорять минерализацию формируемого костного матрикса [53, 54].

Включение ионов стронция в хитозановую матрицу как и в случае альгинатных гелей усиливает остеогенную активность за счет двойного действия на остеобласты и остеокласты [27]. Цинк, помимо остеогенной стимуляции, усиливает также и антимикробные свойства формируемых гидрогелевых материалов на основе хитозана [55]. Распространенным методом увеличения антимикробных свойств хитозановых гидрогелей без потери остеогенного потенциала является введение наночастиц серебра. Например, в работе [56] описан хитозановый гидрогель с наночастицами Ag и ионами Zn^{2+}, проявлявший высокую антибактериальную активность против S. aureus и E. coli, и также стимулирующий при этом за счет наличия ионов Zn^{2} остеогенную дифференцировку MC3T3-E1 клеток. В модели остеомиелита у кроликов имплантация такого гидрогеля вела к эрадикации инфекции и полному восстановлению костной ткани через 12 недель [56].

Сочетание катионного хитозана с анионными полисахаридами (альгинат, гиалуроновая кислота, хондроитинсульфат) позволяет создавать полиэлектролитные комплексы (PEC) с улучшенными механическими свойствами и контролируемой деградацией [57]. Такие системы особенно перспективны для регенерации хряща, поскольку способны имитировать структуру нативного внеклеточного матрикса, богатого протеогликанами [58].

Способность хитозана формировать в сравнительно мягких условиях сшитые гидрогелевые структуры позволяет разрабатывать на его основе инъецируемые системы, способные заполнять дефекты сложной геометрии. Наиболее широко изученными системами такого рода являются термочувствительные системы хитозан/β-глицерофосфат (CS/GP). Как упоминалось ранее, они имеют низкую вязкость при комнатной температуре, но образуют гель при температуре 37°C в течение 5–15 минут [59]. Эффективность подобного рода формируемых in situ гидрогелей может быть заметно увеличена посредством введения в их объем биологических лигандов с их последующим пролонгированным выделением. Благодаря положительному заряду хитозан способен связывать отрицательно заряженные факторы роста (BMP-2, VEGF, PDGF) и обеспечивать их пролонгированное высвобождение. Например, в работе [60] использовали CS/GP гидрогель для доставки BMP-2 в модели дефекта черепа крысы. Контролируемое высвобождение BMP-2 в течение 4 недель привело к полному закрытию дефекта через 8 недель, тогда как в группе с болюсным введением BMP-2 наблюдалось лишь частичное восстановление. Mantripragada и соавторы [61] разработали композитный гидрогель на основе микрочастиц хитоза-

на, содержащих BMP-7. Система обеспечивала двухфазное высвобождение: быстрый выброс в первые дни для стимуляции ранних стадий остеогенеза и замедленное – в течение 6 недель для поддержания костеобразования. В модели дефекта бедренной кости крысы имплантация гидрогеля привела к формированию зрелой костной ткани с высокой плотностью [61].

Термочувствительные системы хитозан/β-глицерофосфат (CS/GP) также рассматриваются как весьма перспективные для инъекционного восстановления хряща, поскольку они могут вводиться артроскопически, гелеобразовываться in situ, заполняя дефект, и служить матрицей для хондрогенеза [62].

Нао и соавторы [63] оценили CS/GP гидрогель, загруженный аутологичными хондроцитами, в модели остеохондрального дефекта коленного сустава овцы. Через 6 месяцев после имплантации гистологический анализ показал формирование гиалиноподобной хрящевой ткани с высоким содержанием коллагена II типа и аггрекана, а также хорошую интеграцию с субхондральной костью. Биомеханические свойства регенерированной ткани были сопоставимы с нативным хрящом [63].

Для направленной дифференцировки МСК в хондроциты используют хитозановые гидрогели, содержащие трансформирующий фактор роста β3 (TGF-β3) или инсулиноподобный фактор роста (IGF-1) [64].

Li и соавторы [49] разработали адгезивный хитозановый гидрогель с динамическими ковалентными связями, загруженный картогенином – малым молекулярным агонистом хондрогенеза. Гель вводился в дефект хряща после микрофрактурирования и обеспечивал пролонгированное высвобождение картогенина в течение 28 дней. В модели дефекта хряща у кроликов через 12 недель наблюдалось полное заполнение дефекта гиалиноподобной тканью с интеграцией в окружающий хрящ [49].

Для лечения остеохондральных дефектов, требующих восстановления двух различных типов тканей: гиалинового хряща и субхондральной кости, как и в случае систем на основе альгинатов, используются бифазные (двухслойные) скаффолды, в которых хитозановый слой с добавками (HA, TCP) формирует костную часть, а хитозановый слой с гиалуроновой кислотой, хондроитинсульфатом или желатином – хрящевую [32].

Хитозан и его производные также используются для лечения остеоартрита (ОА) как в качестве вискосупплементов, так и в качестве носителей для противовоспалительных и хондропротективных препаратов [65].

В отличие от изделий на основе альгинатов, используемых преимущественно в областях, связанных с лечением дефектов кожи и в качестве местных гемостатиков, в настоящее время коммерчески уже доступны и несколько хитозановых продуктов для ортопедии. Например, ChondroMimetic® (Smith & Nephew) – бифазный хитозановый скаффолд для регенерации хряща, JointRep® (Oligo Medic) – инъекционный имплант для лечения хондральных повреждений синовиальных суставов, с недавних пор нашедший клиническое применение и на территории Российской Федерации.

Гиалуроновая кислота

Гиалуроновая кислота (ГК) – это линейный несульфатированный гликозаминогликан, состоящий из повторяющихся дисахаридных звеньев D-глюкуроновой кислоты и N-ацетил-D-глюкозамина, соединенных β-1,3- и β-1,4-гликозидными связями [66] (рис.3). ГК является эндогенным компонентом внеклеточного матрикса практически всех тканей млекопитающих, особенно высокие концентрации наблюдаются в синовиальной жидкости (2–4 мг/мл), суставном хряще, стекловидном теле глаза и коже [67]. ГК представляет собой линейный полимер, молекулярная масса которого может варьировать от 5×10^3 до 10×10^6 Да в зависимости от источника и метода выделения [68]. В нативных тканях преобладают высокомолекулярные формы (более 1000 кДа), которые выполняют структурную функцию, обеспечивая вязкость и упругость синовиальной жидкости и внеклеточного матрикса. Низкомолекулярные фрагменты (<50 кДа) образуются при деградации и проявляют провоспалительную активность, участвуя в сигнальных путях, связанных с воспалением и ангиогенезом [69].

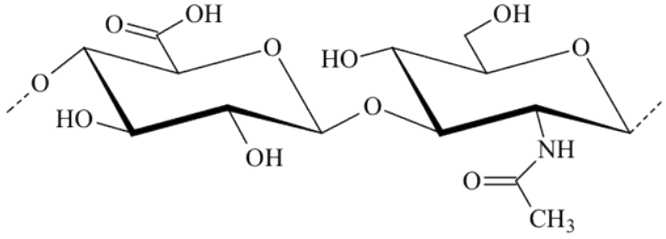

D-глюкуроновая кислота N-ацетил-D-глюкозамин

Рисунок 3. Химическая структура молекул гиалуроновой кислоты
Figure 3. Chemical structure of hyaluronic acid molecules

Биологическая активность ГК сильно зависит от молекулярной массы [70]. Высокомолекулярная ГК (ВМ-ГК) оказывает противовоспалительное, антиангиогенное и иммуносупрессивное действие, способствует сохранению фенотипа хондроцитов и подавляет катаболические процессы в хряще [71]. Среднемолекулярная и низкомолекулярная ГК могут индуцировать воспалительные реакции, стимулировать ангиогенез и активировать рецепторы TLR4, что

необходимо учитывать при разработке биоматериалов на ее основе [72, 73].

ГК обладает высокой гидрофильностью благодаря наличию карбоксильных и гидроксильных групп. В растворе полимерные цепи образуют случайные клубки, которые при достаточной концентрации формируют вязкоупругую сеть [73]. Эта способность лежит в основе вискосупплементации: экзогенная ГК восстанавливает реологические свойства синовиальной жидкости, снижает трение между суставными поверхностями и оказывает амортизирующее действие [74].

В суставном хряще ГК взаимодействует с аггреканом и другими протеогликанами, обеспечивая агрегацию протеогликановых комплексов и удержание воды, что критически важно для устойчивости хряща к сжимающим нагрузкам [75]. Кроме того, ГК участвует в регуляции поведения клеток: связываясь с рецептором CD44 на поверхности хондроцитов и МСК, она активирует сигнальные пути, способствующие выживанию, пролиферации и дифференцировке клеток [76].

В организме ГК подвергается ферментативной деградации под действием гиалуронидаз (HYAL1, HYAL2) и свободнорадикальному окислению [77]. Продукты деградации – олигосахариды различной длины – могут оказывать разнообразные биологические эффекты, включая стимуляцию ангиогенеза и иммуномодуляцию [78]. Для тканевой инженерии важно контролировать скорость деградации ГК-содержащих конструкций, чтобы она соответствовала темпам формирования новой ткани.

Нативная ГК имеет ограничения для использования в тканевой инженерии вследствие быстрой биодеструкции, низкой механической прочности и быстрой диффузии из места имплантации. Для преодоления этих ограничений разработаны различные методы химической модификации.

Для увеличения стабильности и механической прочности ГК сшивают с использованием 1,4-бутандиолдиглицидилового эфира (BDDE), дивинилсульфона, карбодиимидов и других реагентов [79]. BDDE-сшитая ГК широко используется в дермальных филлерах и в ортопедических продуктах (например, Durolane®, Hyajoint®, Flexotron®). Такие гели обладают длительной резистентностью к гиалуронидазе и сохраняют свои свойства в суставе до 6–12 месяцев [80].

Метакрилирование ГК (метакрилат гиалуроновой кислоты, HAMA) позволяет создавать гидрогели под действием УФ-света. HAMA-гидрогели обладают высокой механической прочностью (модуль упругости до 10–100 кПа), могут быть напечатаны методом 3D-экструзии и поддерживают жизнеспособность инкапсулированных клеток [81].

Введение тиоловых групп (глицидилметакрилат-тиол) позволяет создавать гидрогели через образование дисульфидных связей. Такие гели являются самозаживляющимися и могут быть инжектированы через иглу [82].

Для придания остеокондуктивных свойств ГК может быть скомбинирована с гидроксиапатитом (HA), трикальцийфосфатом (TCP) или биостеклом. Композиты ГК/HA имитируют минерализованный матрикс кости и стимулируют остеогенную дифференцировку МСК [83,84]. Включение хитозана или желатина также улучшает клеточную адгезию и механические свойства формируемых материалов [85].

ГК может быть функционализирована также и RGD-пептидами для усиления клеточной адгезии [86]. Разработаны и системы, в которых факторы роста (BMP-2, TGF-β3, VEGF) ковалентно или нековалентно связаны с ГК-матрицей для пролонгированного локального высвобождения [87].

В исследовании Преснякова и соавторов [88] были разработаны ген-активированные гидрогели на основе гиалуроновой кислоты, содержащие плазмидную ДНК с геном сосудистого эндотелиального фактора роста (VEGF-A). В экспериментах на животных было показано, что эти гидрогели обеспечивают формирование большего объема хрящевого и костного регенерата [88].

Внутрисуставное введение ГК (вискосупплементация) является стандартным высокоэффективным методом лечения ОА коленного сустава, одобренным многими клиническими руководствами [89, 90]. Препараты ГК различаются по молекулярной массе, степени сшивания и продолжительности действия.

Метаанализы рандомизированных контролируемых исследований (включая анализ 71 исследования, n=12 000) показывают, что вискосупплементация ГК обеспечивает умеренное, но статистически значимое уменьшение боли (стандартизированная разница средних –0.36) и улучшение функции по сравнению с плацебо, с максимальным эффектом через 4–8 недель и сохранением до 6–12 месяцев [91]. Сшитые препараты (например, Hylan G-F 20, Durolane) демонстрируют более длительный эффект по сравнению с несшитыми [92].

Механизмы действия включают не только замещение синовиальной жидкости, но и стимуляцию эндогенной продукции ГК синовиоцитами, противовоспалительный эффект (подавление IL-1β, TNF-α), ингибирование апоптоза хондроцитов и активацию анаболических путей [93].

Помимо этого, были разработаны и системы на основе ГК для направленной регенерации хряща. Инъекционные гидрогели, формирующие гель in situ, могут доставлять клетки и факторы роста непосредственно в дефект. Так, в работе [94] описывается инъекционный гидрогель на основе тиолированной ГК и полиэтиленгликоль-диакрилата (PEGDA), загруженный TGF-β3 и МСК. Система вводилась через иглу и формировала гель in situ за счет тиол-акрилатной реакции. В модели дефекта хряща у кроликов через 12 недель наблюдалось формирование гиалиноподобной ткани с высоким содержанием коллагена II типа и аггрекана [94].

3D-печать HAMA-гидрогелей позволяет создавать скаф-

фолды с архитектурой, имитирующей зональную структуру хряща. В частности, многослойные конструкции с градиентом механических свойств, имитирующие переход от поверхностной к глубокой зоне хряща, получаемые посредством 3D-печати, разработанные в работе [95], позволяли сохранять жизнеспособность инкапсулированным хондроцитам на протяжении более 21 дня, при этом имело место формирование матрикса, богатого коллагеном II типа.

Для лечения остеохондральных дефектов могут быть также использованы бифазные скаффолды, в которых хрящевая часть состоит из ГК (или НАМА) с добавлением хондроитинсульфата, а костная часть – из ГК с НА или ТСР [32].

В настоящий момент на платформе ClinicalTrials.gov зарегистрировано более 100 клинических исследований, посвященных применению ГК в ортопедии. Большинство из них касаются вискосупплементации при ОА, однако имеют место и исследования, связанные с применением ГК-гидрогелей для регенерации хрящевой и костной ткани.

Помимо этого, уже коммерчески доступны продукты на основе ГК для ортопедии:

– Durolane® (Essity) – сшитая ГК (BDDE) для вискосупплементации, одобрена FDA и CE.

– Ostenil® (TRB Chemedica) – несшитая ГК с молекулярной массой 1.2–1.8 МДа.

– HYAFF® (Fidia Farmaceutici) – эфиры ГК для тканевой инженерии, входят в состав коммерческих продуктов для регенерации хряща (например, Hyalograft® C).

– Hyalograft® C – аутологичные хондроциты, выращенные на гибридной мембране из эфиров ГК (Hyalograft C), одобрен в Европе для лечения хрящевых дефектов коленного сустава. В долгосрочном наблюдении (до 10 лет) показал хорошую выживаемость и функциональные результаты [96].

Обсуждение

Проведенный анализ литературы свидетельствует о том, что альгинаты, хитозан и гиалуроновая кислота имеют значительный потенциал для использования в регенеративной ортопедии, однако механизмы их действия, подходы к модификации и клинические перспективы существенно различаются, что требует сравнительной оценки и систематизации (табл.1).

Таблица 1

Сравнительная характеристика природных полисахаридов для применения в ортопедии

Table 1

Comparative characteristics of natural polysaccharides for use in orthopedics

Характеристика	Альгинаты	Хитозан	Гиалуроновая кислота
Химическая природа	Полианионная (карбоксильные группы)	Поликатионная (аминогруппы)	Полианионная (карбоксильные группы)
Источник	Бурые водоросли	Хитин ракообразных (деацетилирование)	Бактериальная ферментация, петушиные гребешки
Молекулярная масса	50–500 кДа (в зависимости от источника)	100–300 кДа	5×10^3 – 10×10^6 Да
Основной механизм гелеобразования	Ионное сшивание (Ca^{2+}, Sr^{2+}, Zn^{2+})	Физическое (pH, полианионы), ковалентное (генипин), термочувствительное (с GP)	Сшивка (BDDE, дивинилсульфон), фотосшивка (HAMA), дисульфидные связи
Механическая прочность (типичная)	От низкой (инжектируемые гели) до ~3 МПа (двойные сетки)	Умеренная (до 1 МПа при ковалентной сшивке)	Низкая (нативная) до ~100 кПа (HAMA-гидрогели)
Скорость биодеградации	Контролируемая (окисление ускоряет), недели–месяцы	Обратно пропорциональна степени деацетилирования, недели–месяцы	Быстрая (часы–дни для нативной), замедляется при сшивке до месяцев

Окончание Таблицы 1

Характеристика	Альгинаты	Хитозан	Гиалуроновая кислота
Клеточная адгезия	Низкая (требует модификации RGD)	Умеренная (за счет катионного заряда)	Низкая (требует модификации, CD44-опосредованная)
Иммуномодуляция	Низкая, биологически инертен	Поляризация макрофагов в М2, противовоспалительный эффект	Зависит от ММ: высокомолекулярная – противовоспалительная, низкомолекулярная – провоспалительная
Антимикробная активность	Низкая (опосредованная при введении ионов металлов)	Высокая (за счет катионного заряда)	Отсутствует
Остеогенная активность	Требует добавок (керамика, Sr^{2+}, Zn^{2+}, факторы роста)	Требует добавок (HA, TCP, Srv, Zn^{2+})	Низкая, стимулирует остеогенез в комбинации с HA/TCP
Хондрогенная активность	Поддерживает фенотип хондроцитов, используется в бифазных системах	Поддерживает хондрогенез (с TGF-β3, картогенином)	Золотой стандарт для поддержки хондрогенеза, имитирует ECM
Ключевые модификации	Окисление, композиты с керамикой, двойные сетки, введение ионов металлов	Катехолирование, метакрилирование, термочувствительные системы (CS/GP), полиэлектролитные комплексы	Сшивка (BDDE), метакрилирование (HAMA), тиолирование, RGD-пептидирование
Клинические продукты (примеры)	Отсутствуют специализированные ортопедические (только раневые покрытия)	ChondroMimetic®, JointRep® (хрящ)	Durolane®, Ostenil®, Hyalograft® C (вискосупплементация, хрящ)
Уровень клинических доказательств	Преимущественно доклинические (in vitro, мелкие животные)	Доклинические + ограниченные клинические данные	Высокий (мета-анализы РКИ для вискосупплементации)
Основные ограничения	Низкая механическая прочность, отсутствие адгезии, вариабельность источника	Растворимость в кислых средах, механическая прочность	Быстрая деградация, низкая прочность, высокая стоимость

Все три класса природных полисахаридов объединяет высокая биосовместимость, низкая иммуногенность и способность к биодеградации с образованием нетоксичных продуктов. Вместе с тем их физико-химические свойства определяют различные стратегии применения. Альгинаты, благодаря способности к ионному сшиванию в мягких условиях, являются оптимальной платформой для инкапсуляции клеток и факторов роста, а также для создания инъекционных систем in situ. Однако их низкая механическая прочность и отсутствие собственной клеточной адгезии требуют обязательной модификации – окисления, создания двойных сеток или композитирования с керамическими частицами. Введение ионов стронция или цинка позволяет не только сшить гидрогель, но и придать ему остеогенную активность, что особенно ценно для лечения критических костных дефектов.

Хитозан, напротив, обладает катионной природой, что обусловливает его антимикробную активность и способность к образованию полиэлектролитных комплексов с анионными гликозаминогликанами. Его ключевой особенностью является иммуномодулирующий эффект – переключение макрофагов в противовоспалительный фенотип М2, что создает благоприятное микроокружение для регенерации. Термочувствительные системы на основе хитозана/β-глицерофосфата являются удобным инструментом для артроскопической доставки клеток и факторов роста, а модификация катехольными группами открывает перспективы создания адгезивных биоклеев для фиксации костных фрагментов. В отличие от альгинатов, хитозан уже представлен в ряде коммерческих продуктов для регенерации хряща (ChondroMimetic®, JointRep®), что подтверждает его клинический потенциал.

Гиалуроновая кислота занимает особое положение, поскольку является эндогенным компонентом суставного хряща и синовиальной жидкости. Ее применение в виде вискосупплементации при остеоартрите имеет наиболее высокий уровень клинических доказательств среди всех рассматриваемых полимеров. В то же время, быстрая деградация и низкая механическая прочность нативной ГК ограничивают ее использование в тканевой инженерии без химической модификации. Фотосшиваемые производные (HAMA) и сшитые диглицидиловым эфиром бутандиола (BDDE) гели обеспечивают необходимую стабильность и механические свойства, позволяя создавать 3D-печатные скаффолды с градиентной архитектурой, имитирующей зональное строение хряща.

Важной тенденцией, прослеживающейся во всех рассмотренных группах материалов, является переход от простых однослойных конструкций к мультифункциональным системам, отвечающим на биологические сигналы. Создание бифазных и многослойных скаффолдов для восстановления остеохондральных дефектов, введение биоактивных ионов и факторов роста, а также использование динамических ковалентных связей для придания самовосстанавливающихся свойств – все эти подходы направлены на активное управление регенерацией, а не на пассивное замещение тканей.

Тем не менее, на пути клинической трансляции разрабатываемых материалов сохраняется ряд ограничений. Во-первых, это сложность масштабирования и стандартизации методов химической модификации, особенно для окисленных альгинатов и катехол-хитозанов. Во-вторых, недостаточное количество исследований на крупных животных с длительными сроками наблюдения, позволяющих оценить отдаленные результаты регенерации [97,98]. В-третьих, необходимость разработки регуляторных подходов к комбинированным продуктам, сочетающим полимерную матрицу, клетки и факторы роста.

Сравнительный анализ показывает, что ни один из рассмотренных полимеров не является универсальным. Альгинаты наиболее перспективны для замещения костных дефектов и создания инъекционных систем, хитозан – для терапии инфицированных дефектов и хрящевой регенерации с иммуномодуляцией, а гиалуроновая кислота – для лечения остеоартрита и восстановления хрящевой ткани с использованием клеточных технологий. Их комбинация в составе полиэлектролитных комплексов или мультислойных конструкций позволяет синергически объединить преимущества каждого компонента, приближаясь к созданию материалов, полностью имитирующих нативный внеклеточный матрикс.

Перспективы и вызовы

Несмотря на заметные достижения в области разработки полисахаридных материалов для регенеративной ортопедии, их широкое клиническое внедрение сдерживается рядом существенных барьеров, для преодоления которых требуется системный подход.

Регуляторные барьеры. Одной из главных проблем является отсутствие четких регламентов для регистрации комбинированных продуктов, сочетающих полимерную матрицу, клеточные компоненты и биологически активные молекулы (факторы роста, плазмидную ДНК и пр.). Подобные изделия относятся к классу «комбинированных лекарственных средств» или «продуктов тканевой инженерии», что предполагает проведение дорогостоящих и длительных доклинических и клинических испытаний по отдельным компонентам. Пути преодоления: разработка специализированных регуляторных руководств (по аналогии с FDA Guidance для комбинированных продуктов), а также внедрение стандартизированных протоколов оценки безопасности и эффективности для каждого класса полисахаридных материалов.

Масштабирование и стандартизация. Химические модификации, придающие полимерам новые функциональные свойства (окисление альгината, катехолирование хитозана, метакрилирование гиалуроновой кислоты), описанные в работах, рассмотреных в данном обзоре, как правило, были реализованы в лабораторных условиях. Воспроизведение же их в промышленных масштабах, даже с учетом характерной для индустрии биоматериалов, малотоннажности зачастую затруднено. Вариабельность исходного сырья (например, соотношение M/G-блоков у альгинатов из разных видов водорослей) приводит к нестабильности свойств конечного продукта. Пути преодоления: разработка методов контроля качества на основе физико-химических параметров (молекулярная масса, степень замещения, чистота), внедрение GMP-стандартов для производства модифицированных полисахаридов, а также использование синтетических аналогов или гибридных материалов с более предсказуемыми характеристиками.

Экономические аспекты. Стоимость очищенных и модифицированных полисахаридов, особенно гиалуроновой кислоты с высокой молекулярной массой, остается высокой, что ограничивает их доступность в системах здравоохранения с ограниченным бюджетом. Кроме того, затраты на доклинические исследования на крупных животных и длительные клинические испытания существенно увеличивают цену конечного продукта. Пути преодоления: развитие крупнотоннажного производства с использованием бактериальных культур (для гиалуроновой кислоты) и отходов рыбной промышленности (для хитозана), поиск новых методов модификации (например, использование «зеленой» химии), а также проведение государственно-частных партнерств для финансирования доклинических и клинических этапов.

Недостаток долгосрочных данных. Большинство представленных в открытых источниках исследований ограничиваются сроками наблюдения до 12 месяцев на мелких

животных, что не позволяет оценить отдаленные результаты – формирование зрелой костной или хрящевой ткани, риск остеоартроза в отдаленном периоде, возможное замедление ремоделирования. Пути преодоления: проведение исследований на крупных животных (овцы, козы, свиньи) с наблюдением не менее 2 лет, а также создание регистров пациентов для сбора постмаркетинговых данных после клинического применения.

Таким образом, преодоление перечисленных барьеров требует междисциплинарного взаимодействия химиков, биологов, клиницистов, регуляторных органов и производителей. При условии успешного решения этих задач природные полисахариды смогут занять ключевое место в клинической практике регенеративной ортопедии, обеспечивая переход от пассивного замещения дефектов к персонализированной активной регенерации тканей.

Выводы

Природные полисахариды – альгиновая кислота и ее соли, хитозан и гиалуроновая кислота – благодаря высокой биосовместимости, способности к мягкому гелеобразованию и структурному сходству с компонентами внеклеточного матрикса представляют собой уникальную платформу для разработки материалов регенеративной ортопедии.

Альгинаты, модифицированные окислением, комбинацией с биокерамикой и ионами стронция или цинка, демонстрируют высокий остеогенный потенциал и могут использоваться в составе инъекционных самозаживляющихся гидрогелей и 3D-печатных скаффолдов для замещения критических костных и остеохондральных дефектов.

Хитозан, благодаря катионной природе, антимикробной активности и способности модулировать иммунный ответ, является оптимальным материалом для лечения инфицированных дефектов и регенерации хряща, особенно в форме термочувствительных инъекционных систем и бифазных конструкций; модификация катехольными группами придает ему адгезивные свойства, перспективные для фиксации костных фрагментов.

Гиалуроновая кислота, как эндогенный компонент суставной среды, остается золотым стандартом для вискосупплементации при остеоартрите, а ее фотосшиваемые и сшитые производные позволяют создавать 3D-печатные градиентные скаффолды для хрящевой и остеохондральной регенерации с поддержкой хондрогенной дифференцировки клеток.

Дальнейшее развитие данной области должно быть направлено на создание комбинированных мультифункциональных систем, объединяющих преимущества различных полисахаридов, а также на проведение доклинических исследований и клинических испытаний, подтверждающих долгосрочную эффективность и безопасность разрабатываемых продуктов.

Список литературы/ References

1. Chen X., Han S., Wu W., et al. Fabrication and biomedical application of alginate composite hydrogels in bone tissue engineering: A review. *Int J Mol Sci.* 2024;25(14):7810. doi:10.3390/ijms25147810

2. Liu M., Zeng X., Ma C., et al. Injectable hydrogels for cartilage and bone tissue engineering. *Bone Res*. 2017;5:17014. doi:10.1038/boneres.2017.14

3. Gibbs D.M.R., Black C.R.M., Dawson J.I., Oreffo R.O.C. A review of hydrogel use in fracture healing and bone regeneration. *J Tissue Eng Regen Med*. 2016;10(3):187-198. doi:10.1002/term.1968

4. Graupe N., Lerman O.Z., Kohn J. Hydrogels for bone regeneration: Properties, additives, preclinical and clinical applications. *Gels*. 2025;11(11):914. doi:10.3390/gels11110914

5. Schmidt A.H. Autologous bone graft: Is it still the gold standard? *Injury*. 2021;52 Suppl 2:S18-S22. doi:10.1016/j.injury.2021.01.043

6. Hunziker E.B. Articular cartilage repair: basic science and clinical progress. A review of the current status and prospects. *Osteoarthritis Cartilage*. 2002;10(6):432-463. doi:10.1053/joca.2002.0801

7. Draget K.I., Taylor C. Chemical, physical and biological properties of alginates and their biomedical implications. *Food Hydrocoll.* 2011;25(2):251-256. doi:10.1016/j.foodhyd.2009.10.007

8. Augst A.D., Kong H.J., Mooney D.J. Alginate hydrogels as biomaterials. *Macromol Biosci*. 2006;6(8):623-633. doi:10.1002/mabi.200600069

9. Kuo C.K., Ma P.X. Ionically crosslinked alginate hydrogels as scaffolds for tissue engineering: part 1. Structure, gelation rate and mechanical properties. *Biomaterials.* 2001;22(6):511-521. doi:10.1016/S0142-9612(00)00201-5

10. Rowley J.A., Madlambayan G., Mooney D.J. Alginate hydrogels as synthetic extracellular matrix materials. *Biomaterials.* 1999;20(1):45-53. doi:10.1016/S0142-9612(98)00107-0

11. Drury J.L., Mooney D.J. Hydrogels for tissue engineering: scaffold design variables and applications. *Biomaterials*. 2003;24(24):4337-4351. doi:10.1016/S0142-9612(03)00340-5

12. Rowley J.A., Mooney D.J. Alginate type and RGD density control myoblast phenotype. *J Biomed Mater Res*. 2002;60(2):217-223. doi:10.1002/jbm.1287

13. Andersen T., Auk-Emblem P., Dornish M. 3D cell culture in alginate hydrogels. Microarrays. 2015;4(2):133-161. doi:10.3390/microarrays4020133

14. Bouhadir K.H., Lee K.Y., Alsberg E., et al. Degradation of partially oxidized alginate and its potential application for tissue engineering. *Biotechnol Prog.* 2001;17(5):945-950. doi:10.1021/bp010070p

15. Boontheekul T., Kong H.J., Mooney D.J. Controlling alginate gel degradation utilizing partial oxidation and bimodal molecular weight distribution. *Biomaterials.* 2005;26(15):2455-2465. doi:10.1016/j.biomaterials.2004.06.044

16. Balakrishnan B., Joshi N., Jayakrishnan A., Banerjee R. Self-crosslinked oxidized alginate/gelatin hydrogel as injectable, adhesive biomimetic scaffolds for cartilage regeneration. *Acta Biomater*. 2014;10(8):3650-3663. doi:10.1016/j.actbio.2014.04.031

17. Gao C., Liu M., Chen J., Zhang X. Preparation and controlled degradation of oxidized sodium alginate hydrogel. *Polym Degrad Stab.* 2009;94(9):1405-1410. doi:10.1016/j.polymdegradstab.2009.05.011

18. Jeon O., Bouhadir K.H., Mansour J.M., Alsberg E. Photocrosslinked alginate hydrogels with tunable biodegradation rates and mechanical properties. *Biomaterials.* 2009;30(14):2724-2734. doi:10.1016/j.biomaterials.2009.01.034

19. Kong H.J., Kaigler D., Kim K., Mooney D.J. Controlling rigidity and degradation of alginate hydrogels via molecular weight distribution. *Biomacromolecules.* 2004;5(5):1720-1727. doi:10.1021/bm049879r

20. Fang Z., Liu G., Wang B., et al. An injectable self-healing alginate hydrogel with desirable mechanical and degradation properties for enhancing osteochondral regeneration. *Carbohydr Polym.* 2024;343:122424. doi:10.1016/j.carbpol.2024.122424

21. Eiselt P., Lee K.Y., Mooney D.J. Rigidity of two-component hydrogels prepared from alginate and poly(ethylene glycol)-diamines. *Macromolecules.* 1999;32(17):5561-5566. doi:10.1021/ma990514m

22. Gong J.P. Why are double network hydrogels so tough? *Soft Matter.* 2010;6(12):2583-2590. doi:10.1039/B924290B

23. Venkatesan J., Bhatnagar I., Manivasagan P., et al. Alginate composites for bone tissue engineering: a review. *Int J Biol Macromol.* 2015;72:269-281. doi:10.1016/j.ijbiomac.2014.07.008

24. Turco G., Marsich E., Bellomo F., et al. Alginate/hydroxyapatite biocomposite for bone ingrowth: a trabecular structure with high and isotropic connectivity. *Biomacromolecules.* 2009;10(6):1575-1583. doi:10.1021/bm900154b

25. Davydova G.A., Fadeeva I.V., Trofimchuk E.S. et al. Porous Osteoplastic Composite Materials Based on Alginate-Pectin Complexes and Cation-Substituted Hydroxyapatites. *Polymers (Basel).* 2025;17(13):1744. doi: 10.3390/polym17131744; PMID: 40647755; PMCID: PMC12252355

26. Lin H.R., Yeh Y.J. Porous alginate/hydroxyapatite composite scaffolds for bone tissue engineering: preparation, characterization, and in vitro studies. *J Biomed Mater Res B Appl Biomater*. 2004;71(1):52-65. doi:10.1002/jbm.b.30065

27. O'Neill E., Awale G., Daneshmandi L., et al. The roles of ions on bone regeneration. *Drug Discov Today.* 2018;23(4):879-890. doi:10.1016/j.drudis.2018.01.049

28. Marie P.J. Strontium ranelate: a dual mode of action rebalancing bone turnover in favour of bone formation. *Curr Opin Rheumatol.* 2006;18 Suppl 1:S11-S15. doi:10.1097/01.bor.0000229522.89546.7b

29. Reginster J.Y., Seeman E., De Vernejoul M.C., et al. Strontium ranelate reduces the risk of nonvertebral fractures in postmenopausal women with osteoporosis: Treatment of Peripheral Osteoporosis (TROPOS) study. *J Clin Endocrinol Metab.* 2005;90(5):2816-2822. doi:10.1210/jc.2004-1774

30. Miao A., Li Q., Tang G., Lu Q. Alginate-containing 3D-printed hydrogel scaffolds incorporated with strontium promotes vascularization and bone regeneration. *Int J Biol Macromol.* 2024;133038. doi:10.1016/j.ijbiomac.2024.133038

31. Jing H., Zhang Y., Li X., et al. A Zn^{2} cross-linked sodium alginate/epigallocatechin gallate hydrogel scaffold for promoting skull repair. *Colloids Surf B Biointerfaces.* 2024;239:113971. doi:10.1016/j.colsurfb.2024.113971

32. Yang J., Zhang Y.S., Yue K., Khademhosseini A. Cell-laden hydrogels for osteochondral and cartilage tissue engineering. *Acta Biomater.* 2017;57:1-25. doi:10.1016/j.actbio.2017.01.036

33. Mouriño V., Cattalini J.P., Boccaccini A.R. Composite polymer-bioceramic scaffolds with drug delivery capability for bone tissue engineering. *Expert Opin Drug Deliv.* 2013;10(10):1353-1365. doi:10.1517/17425247.2013.808183

34. Huang S., Wang Y., Wang J., et al. Bone morphogenetic protein 7-loaded gelatin methacrylate/oxidized sodium alginate/nano-hydroxyapatite composite hydrogel for bone tissue engineering. *Int J Nanomedicine.* 2024;19:6359-6376. doi:10.2147/IJN.S461996

35. Khvorostina M, Mironov A, Nedorubova I et al. Osteogenesis Enhancement with 3D Printed Gene-Activated Sodium Alginate Scaffolds. *Gels.* 2023;9(4):315; doi: 10.3390/gels9040315. PMID: 37102926; PMCID: PMC10137500

36. Aydin M., Ok M., Cerci M.H. et al. A comparative analysis of 3D bioprinted gelatin-hyaluronic acid-alginate scaffold and microfracture for the management of osteochondral defects in the rabbit knee joint. *Jt Dis Relat Surg.* 2024;35(2):361-367. doi:10.52312/jdrs.2024.1626

37. Zheng L., Jiang X., Chen X. et al. Evaluation of novel in situ synthesized nano-hydroxyapatite/collagen/alginate hydrogels for osteochondral tissue engineering. *Biomed Mater.* 2014;9(6):065004. doi:10.1088/1748-6041/9/6/065004

38. Muxika A., Etxabide A., Uranga J. et al. Chitosan as a bioactive polymer: Processing, properties and applications. *Int J Biol Macromol.* 2017;105:1358-1368. doi:10.1016/j.ijbiomac.2017.07.087

39. Kean T., Thanou M. Biodegradation, biodistribution and toxicity of chitosan. *Adv Drug Deliv Rev.* 2010;62(1):3-11. doi:10.1016/j.addr.2009.09.004

40. Seda Tığlı R., Gümüşderelioğlu M. In vitro characterization of chitosan scaffolds: influence of composition and deacetylation degree. *J Mater Sci Mater Med.* 2007;18(9):1665-1674. doi:10.1007/s10856-007-3066-x

41. Montembault A., Tahiri K., Korwin-Zmijowska C. et al. A material decoy of biological media based on chitosan physical hydrogels: application to cartilage tissue engineering. *Biochimie.* 2006;88(5):551-564. doi:10.1016/j.biochi.2006.03.002

42. Vårum K.M., Holme H.K., Izume M. et al. In vitro degradation rates of partially N-acetylated chitosans in human serum. *Carbohydr Res.* 1996;299(1-2):99-101. doi:10.1016/s0008-6215(96)00332-1

43. Vasconcelos D.P., Costa M., Amaral I.F. et al. Modulation of the inflammatory response to chitosan through M2 macrophage polarization using pro-resolution mediators. *Biomaterials.* 2015;37:116-123. doi:10.1016/j.biomaterials.2014.10.035

44. Садыков Р.Т., Лыткина Д.Н., Курзина И.А. Композиционные биосовместимые материалы на основе хитозана и фосфатов кальция для реконструкции костей // *Фундаментальные проблемы современного материаловедения*. – 2025. – Т.22. – №4. – С.430-444. [Sadykov R.T., Lytkina D.N., Kurzina I.A. Composite biocompatible materials based on chitosan and calcium phosphates for bone reconstruction. *Fundamental'nye problemy sovremennogo materialovedenia (Basic Problems of Material Science (BPMS))*. 2025;22(4):430-444 (In Russ.)] doi:10.25712/ASTU.1811-1416.2025.04.006

45. Azuma K., Izumi R., Osaki T., et al. Anticancer and anti-inflammatory properties of chitin and chitosan oligosaccharides. *J Funct Biomater.* 2015;6(1):33-49. doi:10.3390/jfb6010033

46. Ueno H., Mori T., Fujinaga T. Topical formulations and wound healing applications of chitosan. *Adv Drug Deliv Rev.* 2001;52(2):105-115. doi:10.1016/S0169-409X(01)00189-2

47. Chenite A., Chaput C., Wang D., et al. Novel injectable neutral solutions of chitosan form biodegradable gels in situ. *Biomaterials.* 2000;21(21):2155-2161. doi:10.1016/S0142-9612(00)00116-2

48. Muzzarelli R.A. Genipin-crosslinked chitosan hydrogels as biomedical and pharmaceutical aids. *Carbohydr Polym.* 2009;77(1):1-9. doi:10.1016/j.carbpol.2009.01.016

49. Li M., Liu G., Wang B., et al. Bioadhesive chitosan hydrogel with dynamic covalent bonds and sustained kartogenin release for endogenous cartilage regeneration. *Front Bioeng Biotechnol.* 2025;13:1606726. doi:10.3389/fbioe.2025.1606726

50. Zhong C., Wu J., Reinhart-King C.A., Chu C.C. Synthesis, characterization and cytotoxicity of photo-crosslinked maleic chitosan-polyethylene glycol diacrylate hybrid hydrogels. *Acta Biomater.* 2010;6(10):3908-3918. doi:10.1016/j.actbio.2010.04.011

51. Ryu J.H., Hong S., Lee H. Bio-inspired adhesive catechol-conjugated chitosan for biomedical applications. *Acta Biomater.* 2015;27:101-115. doi:10.1016/j.actbio.2015.08.043

52. Venkatesan J., Kim S.K. Chitosan composites for bone tissue engineering – An overview. *Mar Drugs.* 2010;8(8):2252-2266. doi:10.3390/md8082252

53. Thein-Han W.W., Misra R.D. Biomimetic chitosan–nanohydroxyapatite composite scaffolds for bone tissue engineering. Acta Biomater. 2009;5(4):1182-1197. doi:10.1016/j.actbio.2008.11.025

54. Виссарионов С.В., Асадулаев М.С., Шабунин А.С. и др. Экспериментальная оценка эффективности хитозановых матриц в условиях моделирования костного дефекта in vivo(предварительное сообщение) // *Ортопедия, травматология и восстановительная хирургия детского возраста.* – 2020. – Т.8. – №1. – С. 53-62. [Vissarionov S.V., Asadulaev M.S., Shabunin A.S. et al. Experimental evaluation of the efficiency of chitosan matrixes under conditions of modeling of bone defect in vivo (preliminary message). *Pediatric Traumatology, Orthopaedics and Reconstructive Surgery*. 2020;8(1): 53–62. (In Russ.)] doi:10.17816/PTORS16480

55. Chen L., Zhou C., et al. Doped synthetic polymer composites for bone regeneration: A promising strategy to repair bone defects. *Int J Nanomedicine.* 2025;20:8567-8586. doi:10.2147/IJN.S512994

56. Farasati Far B., Naimi-Jamal M.R., Jahanbakhshi M. et al. Enhanced antibacterial activity of porous chitosan-based hydrogels crosslinked with gelatin and metal ions. *Sci Rep.* 2024;14(1):7505. doi:10.1038/s41598-024-58174-9

57. Hamman J.H. Chitosan based polyelectrolyte complexes as potential carrier materials in drug delivery systems. *Mar Drugs.* 2010;8(4):1305-1322. doi:10.3390/md8041305

58. An H., Zhang M., Gu Z., et al. Advances in polysaccharides for cartilage tissue engineering repair: A review. *Biomacromolecules.* 2024;25(4):2243-2260. doi:10.1021/acs.biomac.3c01424

59. Tang G., Tan Z., Zeng W., et al. Recent advances of chitosan-based injectable hydrogels for bone and dental tissue regeneration. *Front Bioeng Biotechnol.* 2020;8:587658. doi:10.3389/fbioe.2020.587658

60. Kim S., Tsao H., Kang Y., et al. In vitro evaluation of an injectable chitosan gel for sustained local delivery of BMP-2 for osteoblastic differentiation. *J Biomed Mater Res B Appl Biomater.* 2011;99(2):380-390. doi:10.1002/jbm.b.31909

61. Mantripragada V.P., Jayasuriya A.C. Bone regeneration using injectable BMP-7 loaded chitosan microparticles in rat femoral defect. *Mater Sci Eng C Mater Biol Appl.* 2016;63:596-608. doi:10.1016/j.msec.2016.02.080

62. Naderi-Meshkin H., Andreas K., Matin M.M., et al. Chitosan-based injectable hydrogel as a promising in situ forming scaffold for cartilage tissue engineering. *Cell Biol Int.* 2014;38(1):72-84. doi:10.1002/cbin.10181

63. Hao T., Wen N., Cao J.K., et al. The support of matrix accumulation and the promotion of sheep articular cartilage defects repair in vivo by chitosan hydrogels. *Osteoarthritis Cartilage.* 2010;18(2):257-265. doi:10.1016/j.joca.2009.08.007

64. Kim J., Lin B., Kim S. et al. TGF-β1 conjugated chitosan collagen hydrogels induce chondrogenic differentiation of human synovium-derived stem cells. *J Biol Eng.* 2015;9:1. doi:10.1186/1754-1611-9-1

65. Fan X., Chen G., Wang S., et al. Applications of chitosan and its derivatives in the treatment of osteoarthritis. *Aging Dis.* 2024;16(6):3284-3290. doi:10.14336/AD.2024.1080

66. Fraser J.R., Laurent T.C., Laurent U.B. Hyaluronan: its nature, distribution, functions and turnover. *J Intern Med.* 1997;242(1):27-33. doi:10.1046/j.1365-2796.1997.00170.x

67. Laurent T.C., Fraser J.R. Hyaluronan. *FASEB J.* 1992;6(7):2397-2404. doi:10.1096/fasebj.6.7.1563592

68. Cowman M.K., Matsuoka S. Experimental approaches to hyaluronan structure. *Carbohydr Res.* 2005;340(5):791-809. doi:10.1016/j.carres.2005.01.022

69. Stern R., Asari A.A., Sugahara K.N. Hyaluronan fragments: an information-rich system. *Eur J Cell Biol*. 2006;85(8):699-715. doi:10.1016/j.ejcb.2006.05.009

70. Теплякова О.В., Жиляков А.В., Цветкова О.Г. Клинико-морфологические особенности метаболического фенотипа остеоартрита и персонализированный выбор препарата гиалуроновой кислоты // *Терапия*. – 2025. – Т. 11. – №8. – С. 143-152. [Teplyakova O.V., Zhilyakov A.V., Tsvetkova O.G. Clinical and morphological features of the metabolic phenotype of osteoarthritis and personalized choice of hyaluronic acid product. *Therapy.* 2025; 11(8):143-152. (In Russ.)] doi: 10.18565/therapy.2025.8.143-152

71. Snetkov P., Zakharova K., Morozkina S., et al. Hyaluronic acid: the influence of molecular weight on structural, physical, *physico-chemical, and degradable properties of biopolymer. Polymers.* 2020;12(8):1800. doi:10.3390/polym12081800

72. Jiang D., Liang J., Noble P.W. Hyaluronan as an immune regulator in human diseases. *Physiol Rev.* 2011;91(1):221-264. doi:10.1152/physrev.00052.2009

73. Kogan G., Soltés L., Stern R., Gemeiner P. Hyaluronic acid: a natural biopolymer with a broad range of biomedical and industrial applications. *Biotechnol Lett.* 2007;29(1):17-25. doi:10.1007/s10529-006-9219-z

74. Fakhari A., Berkland C. Applications and emerging trends of hyaluronic acid in tissue engineering, as a dermal filler and in osteoarthritis treatment. *Acta Biomater.* 2013;9(7):7081-7092. doi:10.1016/j.actbio.2013.03.005

75. Knudson C.B., Knudson W. Hyaluronan and CD44: modulators of chondrocyte metabolism. *Clin Orthop Relat Res.* 2004;(427 Suppl):S152-S162. doi:10.1097/01.blo.0000143804.26638.82

76. Knudson W., Loeser R.F. CD44 and integrin matrix receptors participate in cartilage homeostasis. *Cell Mol Life Sci.* 2002;59(1):36-44. doi:10.1007/s00018-002-8403-0

77. Stern R., Jedrzejas M.J. Hyaluronidases: their genomics, structures, and mechanisms of action. *Chem Rev.* 2006;106(3):818-839. doi:10.1021/cr050247k

78. Petrey A.C., de la Motte C.A. Hyaluronan, a crucial regulator of inflammation. *Front Immunol.* 2014;5:101. doi:10.3389/fimmu.2014.00101

79. Schanté C.E., Zuber G., Herlin C., Vandamme T.F. Chemical modifications of hyaluronic acid for the synthesis of derivatives for a broad range of biomedical applications. *Carbohydr Polym*. 2011;85(3):469-489. doi:10.1016/j.carbpol.2011.03.019

80. Edsman K., Hjelm R., Lärkner H., et al. Intra-articular duration of Durolane™ after single injection into the rabbit knee. *Cartilage.* 2011;2(4):384-388. doi:10.1177/1947603511400184

81. Poldervaart M.T., Goversen B., de Ruijter M., et al. 3D bioprinting of methacrylated hyaluronic acid (MeHA) hydrogel with intrinsic osteogenicity. *PLoS One.* 2017;12(6):e0177628. doi:10.1371/journal.pone.0177628

82. Shu X.Z., Liu Y., Palumbo F.S. et al. In situ crosslinkable hyaluronan hydrogels for tissue engineering. *Biomaterials.* 2004;25(7-8):1339-1348. doi:10.1016/j.biomaterials.2003.08.014

83. Kim J., Kim I.S., Cho T.H., et al. Bone regeneration using hyaluronic acid-based hydrogel with bone morphogenic protein-2 and human mesenchymal stem cells. *Biomaterials.* 2007;28(10):1830-1837. doi:10.1016/j.biomaterials.2006.11.050

84. Pan T., Song W., Cao X., Wang Y. 3D bioplotting of gelatin/alginate scaffolds for tissue engineering: influence of crosslinking degree and pore architecture on physicochemical properties. *J Mater Sci Technol.* 2016;32(9):889-900. doi:10.1016/j.jmst.2016.01.007

85. Tan H., Chu C.R., Payne K.A., Marra K.G. Injectable in situ forming biodegradable chitosan-hyaluronic acid based hydrogels for cartilage tissue engineering. *Biomaterials.* 2009;30(13):2499-2506. doi:10.1016/j.biomaterials.2008.12.080

86. Shu X.Z., Ghosh K., Liu Y. et al. Attachment and spreading of fibroblasts on an RGD peptide-modified injectable hyaluronan hydrogel. *J Biomed Mater Res A.* 2004;68(2):365-375. doi:10.1002/jbm.a.20002

87. Kim J., Park Y., Tae G. et al. Characterization of low-molecular-weight hyaluronic acid-based hydrogel and differential stem cell responses in the hydrogel microenvironments. *J Biomed Mater Res A.* 2009;88(4):967-975. doi:10.1002/jbm.a.31947

88. Пресняков Е.В., Рочев Е.С., Церцеил В.В. и др. Индукция хондрогенеза in vivo под влиянием гидрогелевого ген-активированного материала на основе гиалуроновой *кислоты и плазмидной ДНК с геном VEGF.* Гены и клетки. – 2021. – Т.16. – №2. – С.47-53. [Presnyakov E.V., Rochev E.S., Tserceil V.V. et al. Chondrogenesis induced in vivo by gene-activated hydrogel based on hyaluronic acid and plasmid DNA encoding VEGF. *Genes & Cells.* 2021; 16(2):47-53. (In Russ.)] doi: 10.23868/202107005

89. Bannuru R.R., Osani M.C., Vaysbrot E.E., et al. OARSI guidelines for the non-surgical management of knee, hip, and polyarticular osteoarthritis. *Osteoarthritis Cartilage.* 2019;27(11):1578-1589. doi:10.1016/j.joca.2019.06.011

90. Кузнецов В.И. Результаты применения гиалуроновой кислоты различной концентрации у пациентов с остеоартритом коленного сустава I–III стадии в амбулаторной практике // *Медицинский алфавит*. 2024;(29):29-38. [Kuznetsov V.I. The results of the use of hyaluronic acid «Sintesin» of various concentrations in patients with osteoarthritis of the knee joint of stage I–III in outpatient practice. *Medical alphabet.* 2024;(29):29-38. (In Russ.)] doi: 10.33667/2078-5631-2024-29-29-38

91. Bannuru R.R., Natov N.S., Dasi U.R., et al. Therapeutic trajectory following intra-articular hyaluronic acid injection in knee osteoarthritis – meta-analysis. *Osteoarthritis Cartilage.* 2011;19(6):611-619. doi:10.1016/j.joca.2010.09.014

92. Altman R.D., Dasa V., Takeuchi J. Review of the mechanism of action for Supartz FX in knee osteoarthritis. *Cartilage.* 2018;9(1):11-20. doi:10.1177/1947603516684588

93. Moreland L.W. Intra-articular hyaluronan (hyaluronic acid) and hylans for the treatment of osteoarthritis: mechanisms of action. *Arthritis Res Ther.* 2003;5(2):54-67. doi:10.1186/ar623

94. Lee JH, Kim PY, Pyun YC et al. Cartilage regeneration using transforming growth factor-beta 3-loaded injectable crosslinked hyaluronic acid hydrogel. *Biomater Sci.* 16;12(2):479-494. doi: 10.1039/d3bm01008b

95. Antich C., de Vicente J., Jiménez G., et al. Bio-inspired hydrogel composed of hyaluronic acid and alginate as a potential bioink for 3D bioprinting of articular cartilage engineering constructs. *Acta Biomater.* 2020;106:114-123. doi:10.1016/j.actbio.2020.01.046

96. Nehrer S., Domayer S., Dorotka R., et al. Three-year clinical outcome after chondrocyte transplantation using a hyaluronan matrix for cartilage repair. *Eur J Radiol.* 2006;57(1):3-8. doi:10.1016/j.ejrad.2005.08.005

97. Chen R., Pye J.S., Li J. et al. Multiphasic scaffolds for the repair of osteochondral defects: Outcomes of preclinical studies. *Bioact Mater.* 2023;27:505-545. doi:10.1016/j.bioactmat.2023.04.016

98. Cook J.L., Hung C.T., K*uroki K., Stoker A.M., et al. Animal models of cartilage repair. Bone Joint Res.* 2014;3(4):89-94. doi:10.1302/2046-3758.34.2000238

Информация об авторах:

Артюхов Александр Анатольевич, д.х.н., профессор кафедры биоматериалов ФГБОУ ВО «Российский химико-технологический университет им. Д.И. Менделеева», г. Москва, Миусская площадь, д. 9, стр. 1, 125047, Россия;

заведующий лабораторией криохимии биополимеров ФГБУН «Институт элементоорганических соединений им. А.Н. Несмеянова Российской академии наук», г. Москва, ул. Вавилова, д. 28, стр. 1, 119334, Россия;

научный сотрудник научного отдела костно-суставной патологии, ФГБУ «Национальный медицинский исследовательский центр фтизиопульмонологии и инфекционных заболеваний» Минздрава России, г. Москва, ул. Достоевского, д. 4, к. 2, 127473, Россия

e-mail artyukhow@yandex.ru;

Перецманас Евгений Оркович, д.м.н., руководитель научного отдела костно-суставной патологии, ФГБУ «Национальный медицинский исследовательский центр фтизиопульмонологии и инфекционных заболеваний» Минздрава России, г. Москва, ул. Достоевского, д. 4, к. 2, 127473, Россия

e-mail peretsmanas58@mail.ru

Соболев Павел Вадимович, младший научный сотрудник лаборатории молекулярной биотехнологии ФГБУ «Национальный медицинский исследовательский центр фтизиопульмонологии и инфекционных заболеваний» Минздрава России, г. Москва, ул. Достоевского, д. 4, к. 2, 127473, Россия

Рукин Ярослав Алексеевич, д.м.н., профессор кафедры травматологии, ортопедии и ВПХ Института хирургии ФГАОУ ВО "Российский Национальный Исследовательский Медицинский Университет им. Н.И. Пирогова" Министерства здравоохранения Российской Федерации, г. Москва, ул. Островитянова, д. 1, 117513, Россия;

заместитель главного врача по травматологии и ортопедии Государственного бюджетного учреждения здравоохранения города Москвы «Городская клиническая больница №1 им. Н.И. Пирогова», г. Москва, Ленинский проспект, д. 8, 119049, Россия

e-mail yar.rukin@gmail.com

Мичуров Дмитрий Алексеевич, к.х.н., научный сотрудник лаборатории криохимии биополимеров ФГБУН «Институт элементоорганических соединений им. А.Н. Несмеянова Российской академии наук», г. Москва, ул. Вавилова, д. 28, стр. 1, 119334, Россия;

научный сотрудник научного отдела костно-суставной патологии, ФГБУ «Национальный медицинский исследовательский центр фтизиопульмонологии и инфекционных заболеваний» Минздрава России, г. Москва, ул. Достоевского, д. 4, к. 2, 127473, Россия

e-mail dmitriial7.8@gmail.com

Автор, ответственный за переписку:

Рукин Ярослав Алексеевич, д.м.н., профессор кафедры травматологии, ортопедии и ВПХ Института хирургии ФГАОУ ВО "Российский Национальный Исследовательский Медицинский Университет им. Н.И. Пирогова" Министерства здравоохранения Российской Федерации, г. Москва, ул. Островитянова, д. 1, 117513, Россия;

заместитель главного врача по травматологии и ортопедии Государственного бюджетного учреждения здравоохранения города Москвы «Городская клиническая больница №1 им. Н.И. Пирогова», г. Москва, Ленинский проспект, д. 8, 119049, Россия

e-mail yar.rukin@gmail.com

Information about authors:

Alexander A. Artuyukhov, Doctor of Chemical Sciences, Professor of the Department of Biomaterials, D. Mendeleev University of Chemical Technology of Russia, Moscow, Miusskaya Square, 9, building 1, 125047, Russia;

Head of the Laboratory for Cryochemistry of biopolymers, A.N. Nesmeyanov Institute of Organoelement Compounds of the Russian Academy of Sciences, Moscow, 28 Vavilova str., building 1, 119334, Russia;

Researcher at the Scientific Department of Osteoarticular Pathology, Federal State Budgetary Institution "National Medical Research Center of Phthisiopulmonology and Infectious Diseases" of the Ministry of Health of the Russian Federation, Moscow, Dostoevsky str., 4, room 2, 127473, Russia

Evgeniy O. Peretsmanas, Doctor of Medical Sciences, Federal State Budgetary Institution "National Medical Research Center for Phthisiopulmonology and Infectious Diseases" of the Ministry of Health of the Russian Federation Address: 4, st. Dostoevsky, Moscow, 127473, Russia

e-mail peretsmanas58@mail.ru

Pavel V. Sobolev, Junior Researcher at the Laboratory of Molecular Biotechnology of the Federal State Budgetary Institution "National Medical Research Center for Phthisiopulmonology and Infectious Diseases" of the Ministry of Health of the Russian Federation, Moscow, Dostoevsky str., 4, room 2, 127473, Russia

Yaroslav A. Rukin, Doctor of Medical Sciences, professor of the Department of Traumatology, Orthopedics and Military Field Surgery of the Institute of Surgery of the Pirogov Russian National Research Medical University of the Ministry of Health of the Russian Federation, Moscow, Ostrovityanova str., 1, 117513, Russia;

Deputy Chief Physician for Traumatology and Orthopedics of the State Budgetary Healthcare Institution of Moscow "City Clinical Hospital No. 1 named after N.I. Pirogov", Moscow, Leninsky Prospekt, 8, 119049, Russia

e-mail yar.rukin@gmail.com

Dmitrii A. Michurov, Doctor of Philosophy, researcher of the Laboratory for Cryochemistry of biopolymers, A.N. Nesmeyanov Institute of Organoelement Compounds of the Russian Academy of Sciences, Moscow, 28 Vavilova str., building 1, 119334, Russia;

Researcher at the Scientific Department of Osteoarticular Pathology, Federal State Budgetary Institution "National Medical Research Center of Phthisiopulmonology and Infectious Diseases" of the Ministry of Health of the Russian Federation, Moscow, Dostoevsky str., 4, room 2, 127473, Russia

e-mail dmitriial7.8@gmail.com

Corresponding author:

Yaroslav A. Rukin, Doctor of Medical Sciences, professor of the Department of Traumatology, Orthopedics and Military Field Surgery of the Institute of Surgery of the Pirogov Russian National Research Medical University of the Ministry of Health of the Russian Federation, Moscow, Ostrovityanova str., 1, 117513, Russia;

Deputy Chief Physician for Traumatology and Orthopedics of the State Budgetary Healthcare Institution of Moscow "City Clinical Hospital No. 1 named after N.I. Pirogov", Moscow, Leninsky Prospekt, 8, 119049, Russia

e-mail yar.rukin@gmail.com

УДК 616-001-053.2:615.46

© Мамедли А.В., Дроздик А.Р., 2026

Обзор литературы / Literature review

БИОДЕГРАДИРУЕМЫЕ ИМПЛАНТЫ В ДЕТСКОЙ ТРАВМАТОЛОГИИ И ОРТОПЕДИИ (ЛИТЕРАТУРНЫЙ ОБЗОР)

А.В. МАМЕДЛИ [1], А.Р. ДРОЗДИК [1]

[1] Кафедра топографической анатомии и оперативной хирургии, Ордена Трудового Красного Знамени Медицинский институт им. С.И. Георгиевского ФГАОУ ВО «Крымский федеральный университет имени В.И. Вернадского», г. Симферополь, 295051, Россия

Аннотация

Введение: Травмы опорно-двигательного аппарата у детей остаются серьезной проблемой здравоохранения во всем мире. Традиционно золотым стандартом остеосинтеза в педиатрической практике выступают металлические конструкции. Однако их применение требует проведения повторной операции для удаления фиксаторов, несет риск ятрогенного повреждения ростковых зон кости и вызывает эффект стресс-шилдинга.

Цель исследования. Систематизация накопленного клинического опыта применения полимерных и металлических биодеградируемых имплантатов в детской травматологии для решения проблем традиционного металлоостеосинтеза.

Материалы и методы. Проведен анализ научных медицинских литературных источников, посвященных эффективности, безопасности и биомеханическим характеристикам биодеградируемых конструкций в педиатрической практике. Поиск информации производился по ключевым словам в электронных медицинских и общенаучных базах: PubMed, ScienceDirect, eLIBRARY.

Результаты. В травматологии активно внедряются биодеградируемые имплантаты, позволяющие избежать повторных хирургических вмешательств. На сегодняшний день основным полимером выбора является сополимер поли-L-лактид-ко-гликолида (PLGA). Он высокоэффективен при фиксации ненагружаемых сегментов, но из-за низкого модуля упругости и вероятности развития локального тканевого ацидоза имеет ограничения. Создание композитов с добавлением биокерамики позволяет повысить механическую прочность таких фиксаторов и нейтрализовать кислые метаболиты. В качестве оптимальной альтернативы полимерам рассматриваются биорезорбируемые металлы, в первую очередь сплавы на основе магния и цинка, которые биомеханически близки к кортикальной кости. Проблема интенсивного газообразования при их деградации успешно преодолевается за счет легирования и применения барьерных покрытий. Клиническое использование биодеградируемых систем требует прецизионной хирургической техники и имеет ряд противопоказаний, таких как активный остеомиелит и многооскольчатые нестабильные повреждения.

Заключение. Перспективным вектором развития технологий остеосинтеза в данной области остается оптимизация легирующих составов. Это необходимо для достижения идеальной синхронизации скорости рассасывания имплантата с физиологическими темпами костного сращения.

Ключевые слова: детская травматология; биодеградируемые имплантаты; остеосинтез; PLGA; биорезорбируемые металл***ы.***

Конфликт интересов: Авторы декларируют отсутствие явных и потенциальных конфликтов интересов, связанных с публикацией настоящей статьи.

Источник финансирования. Исследование не имело спонсорской поддержки.

Для цитирования: Мамедли А.В., Дроздик А.Р. Биодеградируемые импланты в детской травматологии и ортопедии (литературный обзор). *Кафедра травматологии и ортопедии*. 2026; 2: 120–126.

BIODEGRADABLE IMPLANTS IN PEDIATRIC TRAUMATOLOGY AND ORTHOPEDICS (A LITERATURE REVIEW)

AYTASH V. MAMEDLI [1], ARTEM R. DROZDIK [1]

[1] Order of the Red Banner of Labour S.I. Georgievsky Medical Institute of the V.I. Vernadsky Crimean Federal University, 5/7 Lenin Blvd., Simferopol 295051, Russia.

Abstract

Introduction: Musculoskeletal injuries in children remain a major global healthcare challenge. Metallic constructs traditionally serve as the gold standard for osteosynthesis in pediatric practice. However, these constructs require the second surgery for hardware removal which poses risks of iatrogenic damage to the bone growth plates, and causes stress shielding.

Objective. This study aims to systematize accumulated clinical experience on polymeric and metallic biodegradable implants applied in pediatric traumatology to address the limitations of the traditional metal osteosynthesis.
Materials and Methods. The authors have analyzed scientific medical literature regarding the efficacy, safety, and biomechanical characteristics of biodegradable constructs in pediatric practice. Keyword search was conducted in electronic medical and general scientific databases, including PubMed, ScienceDirect, and eLIBRARY.
Results. Traumatologists actively implement biodegradable implants in their practice so as to eliminate secondary surgical interventions. Currently, poly(L-lactide-co-glycolide) (PLGA) serves as the primary polymer of choice. PLGA effectively fixes non-weight-bearing segments, but its low elastic modulus and the risk of local tissue acidosis limit its wider application. Composites with bioceramics increase mechanical strength of these hardware devices and neutralize acidic metabolites. The authors consider bioresorbable metals, primarily magnesium- and zinc-based alloys, as the optimal alternative to polymers because their biomechanics is close to the cortical bone. Alloying techniques and barrier coatings successfully mitigate the intense gas formation during metal degradation. Clinical application of biodegradable systems requires precise surgical tactics and has a number of contraindications, including active osteomyelitis and highly comminuted unstable fractures.
Conclusion. Optimized alloying compositions remain a promising direction for advancing osteosynthesis technologies. Such optimization is necessary so as to achieve perfect synchronization of implant resorption speed with physiological speed of bone healing.

Key words: pediatric traumatology; biodegradable implants; osteosynthesis; PLGA; bioresorbable metals.

Conflict of interests: The authors declare that there are no apparent or potential conflicts of interest related to the publication of this article.

Funding: the study had no sponsorship

For citation: Mamedli A.V., Drozdik A.R. Biodegradable implants in pediatric traumatology and orthopedics (a literature review). *Department of Traumatology and Orthopedics*. 2026; 2: 120–126.

DOI: 10/17238/issn2226-2016.2026.2.120-126

Введение

Травмы опорно-двигательного аппарата у детей остаются серьезной проблемой для здравоохранения во всем мире. По данным масштабного аналитического проекта Global Burden of Disease ежегодно в мире фиксируется более 31 миллиона случаев переломов у пациентов младше 19 лет [1, 2]. Стандартизированный по возрасту показатель частоты таких травм превышает 1531 случай на 100 000 детского населения [1]. По состоянию на 2021 год в этиологии детского травматизма преобладают падения (свыше 51%), воздействие механических сил (15%) и дорожно-транспортные происшествия (8%). Наибольшее число повреждений приходится на подростков 15–19 лет [2]. Столь высокая частота переломов ведет к значительному социально-экономическому ущербу и росту показателя лет, прожитых с инвалидностью. Это делает разработку и совершенствование новых методов остеосинтеза приоритетной задачей [1, 2].

Статистика травматизма в Российской Федерации сопоставима с общемировыми показателями. По данным отечественных источников, ежегодно в России регистрируется свыше 3 миллионов случаев детского травматизма. Из них 15-20% составляют переломы [3–5]. Значительную долю составляют повреждения длинных трубчатых костей, которые во многих случаях требуют стационарного хирургического лечения. В частности, на диафизарные переломы предплечья приходится 3–5% всей структуры детских переломов [6]. Переломы бедренной кости, согласно данным отечественных исследований, также занимают одно из ведущих мест среди тяжелых травм [7, 8]. Среди всех повреждений длинных трубчатых костей нижней конечности на долю диафизарных переломов бедра приходится до 57,3%, причем этот показатель наиболее высок у детей младшего возраста. Абсолютное большинство таких пациентов нуждается в оперативном вмешательстве [9].

Традиционно золотым стандартом остеосинтеза в педиатрической практике выступают металлические конструкции на основе нержавеющей стали, титана и кобальт-хромовых сплавов [10–12]. Они отличаются высокой механической прочностью, коррозионной стойкостью и биоинертностью. Однако использование перманентных имплантатов у пациентов детского возраста имеет ряд ограничений. Основной недостаток традиционного металлоостеосинтеза заключается в необходимости второй операции для удаления конструкции после сращения перелома. Согласно отечественным данным, на долю таких вмешательств приходится от 15% до 30% всех операций в травматологических стационарах [13]. Подобная практика влечет за собой дополнительные хирургические и анестезиологические риски, психологический стресс для ребенка, а также значительные экономические затраты для системы здравоохранения из-за повторных госпитализаций.

Помимо необходимости повторной операции, применение жестких нерезорбируемых фиксаторов сопровождается рядом специфических биомеханических и диагностических сложностей. Во-первых, возникает эффект стресс-шилдинга. Принимая на себя основную механическую нагрузку, ригидная конструкция лишает кость естественной стимуляции. Такое длительное отсутствие адекватного напряжения провоцирует локальную деминерализацию и ослабление

костной ткани вокруг имплантата [14, 15]. Во-вторых, проведение ригидных металлических конструкций через зону роста у пациентов с растущим скелетом сопряжено с риском ятрогенного повреждения эпифизарных ростковых зон. Подобное травмирование способно спровоцировать преждевременное локальное или полное закрытие зон роста, что в отдаленном периоде приводит к необратимым угловым деформациям или укорочению сегмента конечности [16]. В-третьих, существенную хирургическую проблему представляет процесс естественного продольного роста кости на фоне установленного перманентного имплантата. С течением времени наблюдается прогрессирующее расхождение между первоначальным хирургическим доступом и фактическим положением мигрировавшего фиксатора. Конструкция может глубоко погружаться во вновь образованную костную ткань, что делает рутинную операцию по ее извлечению высокотравматичной, сопряженной с обширной диссекцией тканей и технически сложной [17]. Помимо этого, традиционные сплавы дают выраженные артефакты при проведении магнитно-резонансной (МРТ) и компьютерной томографии (КТ), мешая объективной визуализации костной регенерации. Возникающие на снимках искажения также затрудняют оценку состояния прилегающих мягких тканей и внутрисуставных структур [18]. Перечисленные ограничения стимулировали поиск альтернативных решений и активный переход к изучению биодеградируемых систем [19–21].

В последние годы активно исследуются биодеградируемые конструкции. Спектр показаний к применению таких имплантатов в детской практике постоянно расширяется, охватывая как фиксацию околосуставных повреждений, так и более сложные варианты интрамедуллярного остеосинтеза [22]. Изначально внимание было сосредоточено на абсорбируемых синтетических полимерах. Они деградируют постепенно, плавно передавая нагрузку на формирующуюся костную мозоль и позволяя избежать повторного вмешательства. Процесс деградации обеспечивает плавное перераспределение нагрузки. По мере рассасывания материала его механическая прочность снижается, уступая место срастающейся кости, что надежно предупреждает возникновение эффекта стресс-шилдинга [23]. Из-за недостаточной механической прочности полимеров все более актуальным становится использование биорезорбируемых металлов – в первую очередь, сплавов на основе магния и цинка [21, 24]. По модулю упругости они близки к кортикальной кости, способны выдерживать нагрузки, характерные для переломов длинных трубчатых костей, и при резорбции демонстрируют остеоиндуктивные свойства [14, 21].

В связи с этим возникает необходимость систематизации накопленного клинического опыта применения полимерных и металлических биодеградируемых имплантатов в детской травматологии. Анализ их эффективности, безопасности и биомеханических характеристик позволит обосновать перспективы внедрения этих технологий, что в дальнейшем поможет избавить пациентов педиатрического профиля от повторных травматичных вмешательств.

Среди полимерных материалов в травматологии наибольшее распространение получили алифатические полиэфиры [25]. Биодеградируемые конструкции традиционно разделяют на резервуарные и монолитные (матричные) [26]. В клинической практике преобладают монолитные системы. Их структура равномерно разрушается в физиологических средах. Такая архитектура позволяет надежно фиксировать костные фрагменты и при необходимости обеспечивать локальное высвобождение препаратов по мере деградации матрицы [24].

На сегодняшний день основным полимером выбора в детской ортопедии выступает сополимер поли-L-лактид-ко-гликолида (PLGA) [6]. До его появления применялись гомополимеры, у которых был ряд ограничений. Фиксаторы из полигликолевой кислоты (PGA) резорбировались слишком быстро. Это нередко провоцировало асептическое воспаление с образованием экссудата [27]. Имплантаты из поли-L-молочной кислоты (PLLA), напротив, оказались склонны к инкапсуляции и могли сохраняться в тканях годами, по-прежнему требуя хирургического удаления [28]. Синтез сополимера PLGA решил эту проблему, позволив адаптировать сроки деградации под реальные клинические задачи [21].

Процесс резорбции PLGA in vivo основан на гидролизе эфирных связей [26]. Полимер расщепляется до естественных метаболитов (молочной и гликолевой кислот), которые полностью утилизируются организмом без токсического воздействия на окружающие ткани [24]. Главное клиническое преимущество этого механизма это плавное перераспределение механической нагрузки [25]. По мере гидролитического разрушения прочность фиксатора снижается соразмерно темпам репаративного остеогенеза [6]. В результате формирующаяся костная мозоль своевременно берет на себя опорную функцию, что исключает эффект стресс-шилдинга и предупреждает развитие локальной остеопении [21].

Применение фиксаторов на основе PLGA (пинов, винтов, интрамедуллярных стержней) целесообразно при остеосинтезе в анатомических зонах с минимальной биомеханической нагрузкой. Клинические наблюдения демонстрируют, что частота достижения консолидации при использовании биорезорбируемых конструкций в педиатрической практике достигает 92–94%, что статистически сопоставимо с результатами применения традиционных титановых имплантатов [13, 29, 30]. Диагностическим преимуществом полимерных материалов является их рентгенонегативность и отсутствие артефактов магнитной восприимчивости.

Показания к применению алифатических полиэфиров ограничены их физико-механическими свойствами. Ключевым недостатком выступает низкий модуль упругости, значения

которого у чистого PLGA (1–3 ГПа) уступают аналогичному параметру кортикальной костной ткани (15–30 ГПа) [31]. Из-за низкой жесткости полимерные конструкции не могут применяться в условиях высоких осевых и ротационных нагрузок. Остеосинтез переломов диафизов длинных трубчатых костей нижней конечности, в особенности у пациентов с высокой массой тела, сопряжен с риском вторичного смещения фрагментов, пластической деформации или фрагментации фиксатора до завершения процессов консолидации [31].

Применение крупных полимерных систем ограничено особенностями их распада. Гидролиз разрушает PLGA сразу по всей толще материала. Поэтому на поздних этапах рассасывания происходит резкий выброс кислых мономеров. Когда скорость образования молочной и гликолевой кислот превышает буферную емкость локальных тканевых жидкостей, регистрируется выраженное снижение pH. Из-за этого в зоне имплантации возникает местный ацидоз. Он запускает асептическое воспаление и стимулирует рост гранулематозной ткани. В дальнейшем такой процесс приводит к развитию транзиторного стерильного остеолизиса. [32].

Одним из наиболее эффективных путей преодоления биомеханических и патофизиологических ограничений алифатических полиэфиров стало создание композитных материалов. Интеграция биокерамики, в частности нано-гидроксиапатита (ГАП) или β-трикальцийфосфата (β-ТКФ), в полимерную матрицу PLGA позволяет решить сразу несколько проблем, возникающих при остеосинтезе [33]. Во-первых, добавление неорганической фазы существенно повышает модуль упругости и механическую прочность фиксаторов. Это биомеханически приближает их к параметрам кортикальной костной ткани [34]. Во-вторых, продукты растворения кальций-фосфатной керамики обладают выраженными щелочными свойствами, выполняя буферную функцию. Они эффективно нейтрализуют кислые метаболиты (молочную и гликолевую кислоты), образующиеся при гидролитическом расщеплении PLGA, тем самым предотвращая развитие местного ацидоза, асептического воспаления и локального остеолизиса [35]. Биокерамические включения в составе композитов выступают также в качестве доноров ионов кальция и фосфора. Это придает материалу высокие остеокондуктивные свойства, которые способствуют адгезии остеобластов и ускоряют процессы репаративного остеогенеза [33, 35]. Современные методы производства, такие как 3D-печать и электроспиннинг, позволяют формировать из подобных композитов имплантаты с разной пористостью, которая обеспечивает механическую стабильность костных фрагментов и создает оптимальные условия для полноценной васкуляризации костной мозоли [34].

Полимеры имеют низкую механическую стабильность и часто вызывают местное воспаление. Эти недостатки стали предпосылками для разработки новых биоматериалов, которые обладали бы прочностью металлов и были способны к биодеградации. В качестве оптимальной альтернативы в современной травматологии рассматриваются сплавы на основе магния [36]. Имплантаты данного типа обладают высоким модулем упругости, который составляет около 41–45 Гпа. Данный показатель сопоставим с кортикальной костью, что исключает эффект стресс-шилдинга [37]. Современные исследования подтверждают, что резорбция магниевых конструкций протекает без образования кислых валентностей. Высвобождаемые в ходе этого процесса ионы магния оказывают дополнительное остеоиндуктивное действие. Оно проявляется в стимуляции локального ангиогенеза и пролиферации остеобластов [38, 39].

Биокоррозия нелегированных магниевых имплантатов in vivo сопровождается неконтролируемым выделением газообразного водорода. Интенсивная деградация чистого магния на ранних сроках после остеосинтеза приводит к формированию субфасциальных и внутрикостных газовых полостей [19, 40]. Скопление водорода нарушает процессы полноценной остеоинтеграции. Другим ограничивающим фактором выступает преждевременная потеря механической прочности, исключающая применение монометалла в условиях высоких нагрузок [40]. Ограничения, связанные с быстрой деградацией, преодолеваются путем легирования. Введение в состав магниевой матрицы цинка, кальция и редкоземельных элементов (например, в системах Mg-Y-RE-Zr) стабилизирует процесс резорбции. По данным исследований, легированные фиксаторы сохраняют необходимую механическую стабильность на протяжении всего периода консолидации перелома. Объем выделяющегося при этом водорода существенно снижается [15]. Дополнительным методом контроля биокоррозии служит использование биоактивных барьерных покрытий [20].

На сегодняшний день разработаны модифицированные сплавы (в частности, WE43), которые постепенно внедряются в клиническую практику [19, 21]. Сертифицированные имплантаты на основе легированного магния (например, компрессионные винты MAGNEZIX) применяются в детской травматологии при остеосинтезе в зонах эпифизов, лечении отрывных переломов мыщелков плечевой кости, фиксации остеохондральных фрагментов и переломов межмыщелкового возвышения большеберцовой кости [22, 37].

Анализ клинических исходов указывает на минимизацию осложнений, связанных с газообразованием. Рентгенологический мониторинг фиксирует образование ограниченных рентгенопрозрачных зон водорода в периимплантатной области преимущественно в первые 2–4 недели после вмешательства. Согласно данным литературы, данные скопления газа протекают асимптомно, не вызывают выраженного воспалительного ответа и подвергаются самостоятельной резорбции, не препятствуя костному ремоделированию [14, 40]. Использование легированных магниевых сплавов обе-

спечивает достаточную стабилизацию костных фрагментов у пациентов с растущим скелетом и позволяет избежать повторных оперативных вмешательств по удалению металлоконструкций [21, 22].

Альтернативной базой для резорбируемых фиксаторов выступают системы на основе цинка. Низкая скорость его коррозии в физиологических средах минимизирует риски газообразования [41]. Недостаточный модуль упругости требует обязательного создания бинарных сплавов (в частности, Zn-Mg) для обеспечения биомеханической стабильности конструкции [41–43]. Установлено, что продукты распада подобных систем оказывают двунаправленное действие на костную ткань. Эти вещества локально подавляют активность остеокластов и стимулируют остеогенез [44].

Клиническое использование биодеградируемых систем имеет ряд технологических ограничений. В отличие от стандартных металлических конструкций, полимерные и резорбируемые фиксаторы обладают высокой чувствительностью к интраоперационным манипуляциям. Они не подлежат моделированию изгибом под анатомическую кривизну кости из-за риска микроструктурных дефектов и потери прочности. Имплантация резорбируемых винтов требует прецизионной хирургической техники. Во избежание фрагментации фиксатора проводится предварительное формирование резьбы в костном канале. У применения биодеградируемых систем есть ряд противопоказаний. Их не используют при активном остеомиелите и открытых переломах с высоким риском инфицирования. Еще одно ограничение касается многооскольчатых нестабильных повреждений. Такие травмы часто сопровождаются дефицитом костной ткани и нуждаются в длительной жесткой фиксации [17, 22].

Заключение

Проблема выбора материала для остеосинтеза у пациентов с незавершенным формированием скелета сохраняет высокую актуальность. Широкое применение традиционных металлических фиксаторов сопряжено с необходимостью их последующего хирургического удаления и создает риск повреждения ростковых зон. Внедрение биорезорбируемых полимерных имплантатов (PLGA) позволяет избежать повторных операций. Тем не менее, эти материалы имеют низкий модуль упругости и могут провоцировать тканевой ацидоз в зоне деградации. Из-за этих недостатков применение подобных конструкций возможно только на ненагружаемых сегментах.

Альтернативой полимерам выступают биодеградируемые сплавы магния и цинка. Их физико-механические характеристики приближены к параметрам кортикальной кости, что предупреждает развитие эффекта стресс-шилдинга. Широкое клиническое применение этих металлов в настоящее время ограничено высокой скоростью биокоррозии и образованием газовых полостей. В связи с этим требуется продолжение экспериментальных и клинических исследований. Важным направлением остается оптимизация легирующих составов и создание защитных покрытий. Такие меры позволят синхронизировать сроки биодеградации конструкции с физиологическими темпами костного сращения.

Список литературы/References:

1. Hu X., Lin X., Dai Z. et al. Global burden of pediatric fracture (1992-2021) and projections of future disease burden trends. *BMC Pediatrics*. 2025;25(1):416. DOI: 10.1186/s12887-025-05767-6.

2. Hoveidaei A., Mosalamiaghili S., Hosseini-Asl S. et al. Global burden of pediatric orthopaedic fractures: an epidemiological analysis from 1990 to 2021. *European Journal of Pediatrics*. 2024;25(1):416. DOI: 10.1007/s00402-025-06141-y.

3. Рассказова В.Н., Кику П.Ф., Богданова В.Д., Волкова М.В. Актуальные проблемы детского травматизма и его профилактики // *Здравоохранение Российской Федерации*. – 2022. – Т. 66. – №2. – С. 138-144. [Rasskazova V.N., Kiku P.F., Bogdanova V.D., Volkova M.V. Actual problems of child traumatism and its prevention. *Health Care of the Russian Federation*. 2022;66(2):138-144. (in Russ.)] DOI: 10.47470/0044-197X-2022-66-2-138-144.

4. Першина В.Д., Вересова В.А., Коренева Е.В., Кубасов Р.В. Анализ детского травматизма с госпитализацией в Архангельской области за 2020-2022 гг. // *Медико-фармацевтический журнал «Пульс»*. – 2023. – Т. 25. – №12. – С. 5-10. [Pershina V.D., Veresova V.A., Koreneva E.V., Kubasov R.V. Analysis of child injuries with hospitalization in the Arkhangelsk region for 2020-2022. *Medical & pharmaceutical journal «Pulse»*. 2023;25(12):5-10. (in Russ.)] DOI: 10.26787/nydha-2686-6838-2023-25-12-5-10.

5. Азиева А.А. Безопасность детей: физическое и психологическое благополучие в контексте современных вызовов // *Вестник науки*. 2024. № 3. С. 72. [Azieva A.A. Child safety: physical and psychological well-being in context of modern challenges. *Journal of Science*. 2024;(3):72. (in Russ.)]

6. Lőrincz A., Lengyel Á., Kedves A. et al. Pediatric Diaphyseal Forearm Fracture Management with Biodegradable Poly-L-Lactide-Co-Glycolide (PLGA) Intramedullary Implants: A Longitudinal Study. *Journal of Clinical Medicine*. 2024;13(14):4036. DOI: 10.3390/jcm13144036.

7. Сидоров С.В., Челпаченко О.Б., Яцык С.П., Серова Н.Ю. Дифференцированный подход к лечению переломов бедренной кости у детей 0–7 лет с применением остеосинтеза гибкими титановыми стержнями // *Педиатрия. Consilium Medicum*. –2024. – №3. – С. 318-324. [Sidorov S.V., Chelpachenko O.B., Iatsyk S.P., Serova N.Iu. Differentiated approach to the treatment of femoral fractures in children 0–7 years old using osteosynthesis with flexible titanium rods. *Pediatrics. Consilium Medicum*. 2024;(3): 318-324. (in Russ.)] DOI: 10.26442/26586630.2024.3.202881.

8. Курбанов С.Х., Мусоев Д.С., Махмудов Д.Ш. Некоторые аспекты эпидемиологии и репаративного остеогенеза диафизарных переломов длинных костей у детей (часть I) // *Медицинский вестник Национальной академии наук Таджикистана*. –2022. – Т. 12. – № 3. – С. 80–87. [Kurbanov S.H., Musoev D.S., Mahmudov D.Sh. Some aspects of epidemiology and reparative osteogenesis of long bone shaft fractures in children (part I) *Medical Bulletin of the National Academy of Sciences of Tajikistan.* 2022;12(3): 80–87. (in Russ.)]

9. Сидоров С.В., Лушников А.М., Басаргин Д.Ю. Интрамедуллярный остеосинтез гибкими титановыми стержнями в лечении переломов бедренной кости у детей младшего возраста // *Детская хирургия.* – 2017. – Т. 21. – №2. – С. 98–101. [Intramedullary o*steosynthesis using titanium.* Russian Journal of Pediatric Surgery. 2017;21(2):98-101. (in Russ.)]. DOI: 10.18821/1560-9510-2017-21-2-98-101

10. Hoppe D., Toschka A., Karnatz N. et al. Resorbable Patient-Specific Implants of Molybdenum for Pediatric Craniofacial Surgery—Proof of Concept in an In Vivo Pilot Study. *Journal of Functional Biomaterials*. 2024;15(5):118. DOI: 10.3390/jfb15050118.

11. Гордиенко И.И., Цап Н.А., Борисов С.А., Черный С.П. Возможности применения биорезорбируемых имплантов в остеосинтезе переломов костей конечностей у детей и подростков // *Медицинский вестник Северного Кавказа.* – 2024. – № 1. [Gordienko I.I., Tsap N.A., Borisov S.A., Chernyi S.P. Possibilities of using bioresorbable implants in osteosynthesis of limb bone fractures in children and adolescents. *Medical News of the North Caucasus.* 2024;(1). (in Russ.)] DOI: 10.14300/mnnc.2024.19020.

12. Попков А.В. Биосовместимые имплантаты в травматологии и ортопедии (обзор литературы) // Г*ений ортопедии*. – 2014. – № 3. [Popkov A.V. Biocompatible implants in traumatology and orthopaedics (A review of literature) *The genius of orthopedics.* 2014;3. (in Russ.)]

13. Первунинская Ю.Е., Попков Д.А. Наш опыт применения интрамедуллярного эластичного стабильного остеосинтеза при лечении диафизарных переломов бедра у детей // *Гений ортопедии*. – 2013. – № 1. – С. 24–27. [Pervuninskaia Iu.E., Popkov D.A. Our experience of performing intramedullary elastic stable osteosynthesis in treatment of shaft femoral fractures in children. *The genius of orthopedics*. 2013;1:24–27. (in Russ.)].

14. Amin V., Nallajennugari S., Chahal R. et al. The Efficacy of Biodegradable Magnesium-Based Implants in Orthopedic Surgery. *International Archives of Orthopaedic Surgery*. 2025;8(1):1–9. DOI: 10.23937/2643-4016/1710043.

15. Naghavi S., Lin C., Sun C. et al. Stress Shielding and Bone Resorption of Press-Fit Polyether–Ether–Ketone (PEEK) Hip Prosthesis: A Sawbone Model Study. *Polymers.* 2022;14(21):4600. DOI: 10.3390/polym14214600.

16. Schmittenbecher P. Diaphyseal and metaphyseal femoral fractures in childhood. *Chirurg.* 2021;92(5):485–496. DOI: 10.1007/s00104-020-01342-0.

17. Balsano M., Faggion H., Bornhold A. et al. Implant Removal Complications in Pediatric Orthopedics. *Revista Brasileira de Ortopedia.* 2025;60(6):1–7. DOI: 10.1055/s-0045-1814112.

18. Hargreaves B., Worters P., Pauly K. et al. Metal-Induced Artifacts in MRI. *American Journal of Roentgenology.* 2011;197(3):547–555. DOI: 10.2214/AJR.11.7364.

19. Aikin M., Shalomeev V., Kukhar V. et al. Recent Advances in Biodegradable Magnesium Alloys for Medical Implants: Evolution, Innovations, and Clinical Translation. Crystals. 2025;15(8):671. DOI: 10.3390/cryst15080671.

20. Chaudhari Y., Chaudhari M., Gholap A. et al. Surface engineering of nano magnesium alloys for orthopedic implants: a systematic review of strategies to mitigate corrosion and promote bone regeneration. *Frontiers in Bioengineering and Biotechnology.* 2025;13:1617585. DOI: 10.3389/fbioe.2025.1617585.

21. Lu Y., Zhang T., Chen K. et al. Application of Biodegradable Implants in Pediatric Orthopedics: Shifting from Absorbable Polymers to Biodegradable Metals, *Bioactive Materials.* 2025;50:189-214, DOI: 10.1016/j.bioactmat.2025.04.001.

22. Jozsa G, Varga M. Pediatric fractures treated by resorbable implants. In: Tsoulfas G, editor. Recent Advances in Pediatric Orthopedics. London: IntechOpen; 2025. DOI: 10.5772/intechopen.1009144.

23. Kaga S., Capanoglu F., Kaga E. et al. A New Treatment Approach for Tympanic Membrane Repair: Stabilization of Fascia Grafts Using a PLGA-Based Tissue Stabilizer. *Polymers,* 2026;18(9):1025. DOI: 10.3390/polym18091025.

24. Nudelman H., Molnár T., Józsa G. et al. Biodegradable (PLGA) Implants in Pediatric Trauma: A Brief Review. *Children.* 2025;13(1):19. DOI: 10.3390/children13010019.

25. Wiśniewska K., Rybak Z., Wątrobiński M. et al. Bioresorbable polymeric materials – current state of knowledge. *Polimery.* 2021;66(1):3–10. DOI: 10.14314/polimery.2021.1.1.

26. Zhao D., Zhu T., Li J. et al. Poly(lactic-co-glycolic acid)-based composite bone-substitute materials. *Bioactive Materials.* 2021;6(2):346–360. DOI: 10.1016/j.bioactmat.2020.08.016.

27. Yoon S. K., Chung D. J. In Vivo Degradation Studies of PGA-PLA Block Copolymer and Their Histochemical Analysis for Spinal-Fixing Application. *Polymers.* 2022;14(16):3322. DOI: 10.3390/polym14163322.

28. Castañeda-Rodríguez S., González-Torres M., Ribas-Aparicio R. et al. Recent advances in modified poly (lactic acid) as tissue engineering materials. *Journal of Biological Engineering.* 2023;17(1):21. DOI: 10.1186/s13036-023-00338-8.

29. Dávid Á., Mucsina F., Antal E. et al. Comparison of Titanium versus Resorbable Intramedullary Nailing in Pediatric Forearm Fractures. *Children.* 2024;11(8):942. DOI: 10.3390/children11080942.

30. Eastwood F, Raheman F, Al-Dairy G et al. Healing smarter: A systematic review and meta-analysis of bioresorbable implants for paediatric forearm fractures. *Journal of Children's Orthopaedics.* 2025;19 (5):422–431. DOI: 10.1177/18632521251350854.

31. Popescu B., Belu I., Mocanu A. et al. Poly(Lactic-Co-Glycolic Acid)-Based Systems in Implantology: Advances in Biomaterial Design, Drug Delivery, and Tissue Regeneration. *Polymers*. 2026;18(9):1113. DOI: 10.3390/polym18091113.

32. Ma S., Feng X., Liu F. et al. The pro-inflammatory response of macrophages regulated by acid degradation products of poly(lactide-co-glycolide) nanoparticles. *Engineering in Life Sciences*. 2021;21(10):709–720. DOI: 10.1002/elsc.202100040.

33. Tao Y., Jia M., Shao-Qiang Y. et al. A novel fluffy PLGA/HA composite scaffold for bone defect repair. *Journal of Materials Science: Materials in Medicine*. 2024;35(1):16. DOI: 10.1007/s10856-024-06782-2.

34. Liu Y., Ren B., An B. et al. In situ co-assembly of carboxylated PLGA and nano-hydroxyapatite to construct a BMP-2 sustained-released scaffold for accelerating bone regeneration. *Regenerative Biomaterials*. 2025;12. DOI:10.1093/rb/rbaf067.

35. Yang H., Lu C., Xu B. et al. Research progress of 3D-printed PLGA scaffolds for the treatment of bone defects. *BioMedical Engineering OnLine*. 2025;25(1):14. DOI: 10.1186/s12938-025-01505-2.

36. Cicek B., Sun Y. Biocompatible Magnesium Alloys: Their Role in Mitigating *Muscle Degeneration and Promoting Regeneration – A Review. Nature Cell and Science*. 2025;3(2):100-111. DOI: 10.61474/ncs.2025.00002.

37. Семенистый М.Н., Лукина Ю.С., Бионышев-Абрамов Л.Л., Очкуренко А.А. Оценка физико-механических характеристик винтов Герберта из магниевого сплава // *Вестник травматологии и ортопедии им. Н.Н. Приорова*. – 2026. – Т. 33. – №2. – С. 342-351. [Semenistyi M.N., Lukina Iu.S., Bionyshev-Abramov L.L., Ochkurenko A.A. Evaluation of the Physicomechanical Properties of Magnesium Alloy Herbert Screws. *Bulletin of Traumatology and Orthopedics named after N.N. Priorov*. 2026;33(2):342-351. (in Russ.)] DOI: 10.17816/vto699990.

38. Huang J., Wu J., Liu D. et al. Advances in Magnesium Metal and Its Alloys for Promoting Angiogenesis. *Journal of Biomedical Materials Research Part B: Applied Biomaterials*. 2025;113(11):e35671. DOI: 10.1002/jbm.b.35671.

39. Jing X., Ding Q., Wu Q. et al. Magnesium-based materials in orthopaedics: material properties and animal models. 2021;2(3):197-213. DOI: 10.12336/biomatertransl.2021.03.004.

40. Mohd Salaha, Z. F. Biodegradable Orthopaedic Implants: A Systematic Review of In Vitro and In Vivo Evaluations of Magnesium, Iron, and Zinc Alloys. *Results in Engineering*. 2025. (27). 105-746.

41. Salahi S., Nemati N., Khalaj G. et al. The effect of surface modification of zinc-based biodegradable alloys on their biological and corrosion properties in medical implants: A review. *AIP Advances*. 2025;15(8):080702. DOI:10.1063/5.0275689.

42. Hussain M., Ullah S., Raza M. et al. Recent Developments in Zn-Based Biodegradable Materials for Biomedical Applications. *Journal of Functional Biomaterials*. 2022;14(1):1. DOI: 10.3390/jfb14010001.

43. Rao J., Gao H., Sun J. et al. A Critical Review of Biodegradable Zinc Alloys toward Clinical Applications. ACS Biomater. *Sci. Eng*. 2024;10(9):5454–5473. DOI: 10.1021/acsbiomaterials.4c00210.

44. Xu, J. An adaptive biodegradable zinc alloy with bidirectional regulation of bone homeostasis for treating fractures and aged bone defects. *Bioactive Materials*. 2024. (38). 207-224.

Информация об авторах:

Мамедли Айташ Вугар гызы, студентка 3 курса, Ордена Трудового Красного Знамени Медицинский институт им. С.И. Георгиевского ФГАОУ ВО «Крымский федеральный университет имени В.И. Вернадского», бульвар Ленина 5/7, г. Симферополь, 295051, Россия

e-mail mamedliajtas@gmail.com

https://orcid.org/0009-0009-7358-2359

Дроздик Артём Романович, ассистент кафедры топографической анатомии и оперативной хирургии, Ордена Трудового Красного Знамени Медицинский институт им. С.И. Георгиевского ФГАОУ ВО «Крымский федеральный университет имени В.И. Вернадского», бульвар Ленина 5/7, г. Симферополь, 295051, Россия

e-mail drozdik.artem@yandex.ru

https://orcid.org/0009-0007-3509-0025

Автор, ответственный за переписку:

Мамедли Айташ Вугар гызы, e-mail: mamedliajtas@gmail.com.

Information about authors:

Mamedli Aytash V., 3rd-year student, Order of the Red Banner of Labour S.I. Georgievsky Medical Institute of the V.I. Vernadsky Crimean Federal University, Simferopol 295051, Russia, e-mail mamedliajtas@gmail.com.

https://orcid.org/0009-0009-7358-2359

Drozdik Artem R., Assistant, Department of Topographic Anatomy and Operative Surgery, Order of the Red Banner of Labour S.I. Georgievsky Medical Institute of the V.I. Vernadsky Crimean Federal University, Simferopol 295051, Russia, e-mail drozdik.artem@yandex.ru.

https://orcid.org/0009-0007-3509-0025

Corresponding author:

Mamedli Aytash Vugar gyzy, e-mail: mamedliajtas@gmail.com.

УДК 617.3

© Рыбалко А.А., Мурылев В.Ю., Бобров Д.С., Куковенко Г.А., Елизаров П.М., Сметанин С.М., Калинский Б.М., Найманн А.И. 2026

Обзор литературы / Literature review

ЭФФЕКТИВНОСТЬ ОРТОБИОЛОГИЧЕСКИХ СПОСОБОВ ЛЕЧЕНИЯ АСЕПТИЧЕСКОГО НЕКРОЗА ТАРАННОЙ КОСТИ (ОБЗОР ЛИТЕРАТУРЫ)

А.А. РЫБАЛКО [1,2], В.Ю. МУРЫЛЕВ [1,2,] БОБРОВ Д.С.[1,2], Г.А. КУКОВЕНКО [1,2], П.М. ЕЛИЗАРОВ [1,2], С.М. СМЕТАНИН [1], Б.М. КАЛИНСКИЙ [2], А.И. НАЙМАНН [2*]

[1] ФГАОУ ВО Первый Московский государственный медицинский университет им. И.М. Сеченова Минздрава России (Сеченовский Университет), 119991, Москва, Россия
[2] Государственное бюджетное учреждение здравоохранения города Москвы «Московский многопрофильный научно-клинический центр имени С. П. Боткина» Департамента здравоохранения города Москвы, 125284, Москва, Россия

Аннотация

Обоснование. Лечение асептического некроза таранной кости (АНТК) представляет собой сложную задачу в практике травматолога-ортопеда, сопряженную высоким риском структурного коллапса кости и последующим нарушением функции голеностопного сустава. Ортобиологические методы рассматриваются как перспективное направление органосохраняющего лечения данной патологии.

Цель – изучить практическое применение и роль ортобиологических препаратов (плазмы, обогащенной тромбоцитами – PRP, стромально-васкулярной фракции – SVF, концентрата клеток костного мозга – BMAC) при лечении аваскулярной патологии таранной кости на основе современных данных литературы. Провести анализ эффективности и безопасности, выявить перспективные направления для дальнейших исследований.

Материалы и методы. Проведен обзор литературы за период с января 2015 по октябрь 2025 года в электронных базах данных Elibrary, Google Scholar, Scopus, Pubmed, Web of Science. В обзор включались оригинальные исследования (клинические исследования, единичные клинические случаи), касательно клинической эффективности ортобиологических методов лечения асептического некроза таранной кости.

Результаты. На основании анализа включенных исследований установлено, что применение ортобиологических препаратов (PRP, SVF, BMAC) в комбинации с декомпрессирующей остеотомией ассоциировано с более выраженным улучшением функциональных показателей (по шкалам AOFAS, Mazur, FAAM) и снижением интенсивности болевого синдрома (по ВАШ) по сравнению с изолированной декомпрессией. Кроме того, в группе комбинированного лечения прослеживалась тенденция к снижению частоты прогрессирования заболевания, однако ограниченный объём выборки не позволяет делать однозначные количественные выводы.

Выводы. Ортобиологические методы лечения АНТК позволяют достичь более выраженного функционального улучшения и в большей степени снизить болевой синдром, чем стандартная декомпрессионная остеотомия, а также снижают вероятность прогрессирования заболевания. Для оптимизации протоколов лечения и оценки долгосрочных результатов необходимы дальнейшие рандомизированные контролируемые исследования.

Ключевые слова: Остеонекроз, таранная кость, ортобиология.

Конфликт интересов: Авторы декларируют отсутствие явных и потенциальных конфликтов интересов, связанных с публикацией настоящей статьи.

Источник финансирования. Исследование не имело спонсорской поддержки.

Для цитирования: Рыбалко А.А., Мурылев В.Ю., Бобров Д.С., Куковенко Г.А., Елизаров П.М., Сметанин С.М., Калинский Б.М., Найманн А.И. Эффективность ортобиологических способов лечения асептического некроза таранной кости (обзор литературы). *Кафедра травматологии и ортопедии*. 2026; 2: 127–137.

EFFECTIVENESS OF ORTHOBIOLOGIC TREATMENT METHODS FOR AVASCULAR NECROSIS OF THE TALUS (A LITERATURE REVIEW)

ADELINA. A. RYBALKO [1,2], VALERIY. YU. MURYLEV [1,2], DMITRIY. S. BOBROV [1,2], GRIGORIY. A. KUKOVENKO [1,2], PAVEL. M. ELIZAROV 1,2, BORIS. M. KALINSKIJ 2, ANDREY. I. NAJMANN [2*]

[1] Federal State Autonomous Educational Institution of Higher Education I.M. Sechenov First Moscow State Medical University of the Ministry of Health of Russia (Sechenov University), 119991, Moscow, Russia
[2] Botkin Moscow Multidisciplinary Scientific and Clinical Center, 125284, Moscow, Russian Federation

Abstract
Background. The management of avascular necrosis of the talus (AVN) remains a considerable challenge in orthopedic trauma practice, given the high risk of structural bone collapse and consequent impairment of ankle joint function. Orthobiologic therapies are emerging as a promising joint-preserving approach for this condition.
Aim of study. To evaluate the clinical application and therapeutic role of orthobiologic agents – specifically platelet-rich plasma (PRP), stromal vascular fraction (SVF), and bone marrow aspirate concentrate (BMAC) – in the treatment of avascular pathology of the talus based on current literature, and to assess their efficacy and safety while identifying directions for future research.
Materials and Methods. A literature review was performed using the Elibrary, Google Scholar, Scopus, PubMed, and Web of Science databases for the period from 2015 to October 2025. Included were original studies (clinical trials, case reports) reporting on the clinical efficacy of orthobiologic treatment methods for avascular necrosis of the talus.
Results. Analysis of the included studies indicated that the use of orthobiologic agents (PRP, SVF, BMAC) in combination with core decompression was associated with greater improvements in functional outcomes (as measured by AOFAS, Mazur, and FAAM scores) and more pronounced reduction in pain intensity (assessed by VAS) compared with core decompression alone. A trend toward a lower rate of disease progression was observed in the combination treatment groups; however, the limited sample size precludes definitive quantitative conclusions.
Conclusion. Orthobiologic treatment methods for AVN of the talus appear to provide superior functional improvement and greater pain relief relative to standard core decompression alone, and may be associated with a reduced likelihood of disease progression. Further randomized controlled trials are warranted to confirm these findings, optimize treatment protocols, and evaluate long-term outcomes.

Key words: Osteonecrosis, Talus, Orthobiologics, Systematic Review

Conflict of interests: The authors declare that there are no apparent or potential conflicts of interest related to the publication of this article.

Funding: the study had no sponsorship

For citation: Rybalko A.A., Murylev V.Yu., Bobrov D.S., Kukovenko G.A., Elizarov P.M., Kalinskij B.M., Najmann A.I. Effectiveness of orthobiologic treatment methods for avascular necrosis of the talus (a literature review). *Department of Traumatology and Orthopedics*. 2026; 2: 127–137.

DOI: 10.17238/issn2226-2016.2026.2.127-137

Введение

Таранная кость – уникальная структура, имеющая пять суставных поверхностей, не имеющая точек прикрепления мышц и сухожилий и более чем на 60 % покрыта гиалиновым хрящом [2].

Ее кровоснабжение, осуществляемое через тыльную артерию стопы, заднюю большеберцовую и прободающую малоберцовую артерии, имеет ограниченное количество коллатералей, что обуславливает высокую уязвимость к ишемии [1, 2, 32].

В патогенезе асептического некроза таранной кости (АНТК) ключевую роль играет нарушение баланса костного ремоделирования с преобладанием резорбции. Это приводит к микропереломам трабекул, сдавлению внутрикостных сосудов, венозному стазу и повышению внутрикостного давления. Без лечения процесс быстро прогрессирует до коллапса суставной поверхности и тяжелого нарушения функции сустава [1, 4-7]. Помимо травм, к развитию АНТК могут приводить длительный прием кортикостероидов, иммуносупрессивных препаратов, алкогольная или наркотическая зависимость, тромбофилии и аутоиммунные заболевания. При этом до 40 % случаев являются идиопатическими [3, 26].

В РФ асептический некроз в структуре заболеваемости костно-мышечной системы взрослого населения не выделен, тем более нет точных данных о количестве асептического некроза таранной кости [3].

Пациенты с АНТК – чаще лица трудоспособного возраста (20–40 лет), предъявляющие жалобы на прогрессирующую боль в голеностопном суставе при нагрузке [9, 19]. «Золотым стандартом» ранней диагностики служит магнитно-резонансная томография (МРТ), позволяющая выявить отек костного мозга уже на 2–3 неделе после возникновения эпизода нарушения трофики [7, 8]. Для стадирования АНТК наиболее применимы модифицированные классификации Ficat & Arlet и ARCO (Association Research Circulation Osseous) (см. Таблицы 1,2), интегрирующие данные визуализации на МРТ и рентгенографии, а также клинические проявления [20, 46]. Рентгенологические изменения появляются позже, обычно через 6-8 недель после сосудистого повреждения [11].

Таблица 1

Стадирование асептического некроза таранной кости по Ficat и Arlet

Table 1

Staging of Talar Avascular Necrosis (Ficat and Arlet Classification)

	Проявления на МРТ	Появления на рентгенографии	Клинические проявления
0 стадия (доклиническая)	Изменения отсутствуют	Изменения отсутствуют	Симптомы отсутствуют
1 стадия (ранняя)	Отек костного мозга (гипоинтенсивный сигнал на Т1-ВИ, гиперинтенсивный на Т2-ВИ и STIR)	Часто без патологии. Возможна минимальная остеопения	Периодические боли в голеностопном суставе, усиливающиеся после нагрузки. Ограничения движений нет.
2 стадия	Склеротические и кистозные изменения. Контур кости сохраняется. Четко определяемая зона некроза (гипоинтенсивный ободок на Т1- и Т2-ВИ)	Субхондральный склероз, остеопения, кистозные. Симптом Hawkins (полоска просветления в субхондральной зоне) — благоприятный прогностический признак, указывающий на сохранность кровотока. Коллапс суставной поверхности отсутствует.	Усиление боли и скованности. Появление ограничения подвижности в суставе
3 стадия	Признак «полумесяца», коллапс субхондральной кости. Выраженный отек и деформация контуров	Признак «полумесяца» — субхондральный просвет в результате коллапса и фрагментации некротизированной кости. Начало деформации (коллапса) суставной поверхности	Стойкий болевой синдром в покое и при движении. Выраженное ограничение движений
4 стадия (конечная)	Полное разрушение архитектоники кости, изменения в прилежащих костях и суставах	Выраженный коллапс и фрагментация тела таранной кости. Сужение суставной щели, субхондральные кисты, вторичный деформирующий артроз голеностопного и подтаранного суставов	Постоянная боль, значительная хромота, резкое ограничение или утрата функции сустава

Таблица 2

Стадирование остеонекроза по ARCO

Table 2

ARCO Classification of Osteonecrosis

Стадия	Критерии визуализации
I	Рентгенография – норма. МРТ – темная линейная полоса (сигнал низкой интенсивности на Т1), очерчивающая зону некроза
II	Рентгенография – остеосклероз, кисты, остеопения, без признаков субхондрального перелома. МРТ подтверждает диагноз. Ключевой признак – отсутствие «полулунного знака». Контуры кости не изменены.
III IIIA IIIB	Субхондральный коллапс Присутствует субхондральный перелом «полулунный знак» Менее < 2 мм Более > 2 мм
IV	Развитие вторичного остеоартрита. Сужение суставной щели, остеофиты, деформация

Консервативная терапия (разгрузка сустава, анальгетики, бисфосфонаты, ангиопротекторы) может быть эффективна лишь на ранних стадиях (I-II по Ficat) и требует длительного мониторинга [3, 23]. На поздних стадиях (III-IV) основными методами остаются артродез или эндопротезирование, сопряженные с высокими рисками, потерей функции и возможной необходимостью повторных вмешательств [12, 35].

В этой связи актуален поиск органосохраняющих биологических методов, способных замедлить прогрессирование и отсрочить радикальное вмешательство. Одним из перспективных методов при данной патологии являются ортобиологические технологии.

Плазма, обогащённая тромбоцитами (Platelet-Rich Plasma-PRP), как биологический препарат, богата факторами роста (PDGF, VEGF, TGF-β), индуцирует ангиогенез, способствует миграции и пролиферации остеопредшественников, а также моделирует воспалительный ответ, что важно для ранних фаз регенерации при АНТК [41, 42, 43]. Литературные данные указывают на эффективность PRP в улучшении клинических симптомов и функциональных показателей при лечении заболеваний опорно-двигательного аппарата [18, 36, 42, 45].

Стромально-васкулярная фракция (Stromal vascular fraction-SVF), полученная из жировой ткани, содержит мультипотентные мезенхимальные стволовые клетки, а также перицитоподобные клетки, обладающие сильным потенциалом к остеогенной и хондрогенной дифференцировке [37]. SVF оказывает иммуномодулирующее и тканерегенерирующее действие, улучшая ремоделирование повреждённых структур таранной кости [32]. Данные клинических исследований последних лет демонстрируют, что терапия заболеваний опорно-двигательного аппарата с использованием SVF приводит к более выраженному и длительному улучшению функциональных исходов по сравнению с монотерапией PRP [39].

Концентрат клеток костного мозга (Bone Marrow Aspirate Concentrate-BMAC), содержащий гемопоэтические и мезенхимальные стволовые клетки, обеспечивает стимуляцию остеогенеза и восстановление костной архитектоники при АНТК [13, 15, 40, 47]. Современные исследовательские публикации подтверждают положительное влияние BMAC на замедление прогрессирования некроза и повышение качества жизни пациентов, особенно при использовании в комплексе с PRP и SVF, что создаёт синергетический эффект в стимулировании процесса регенерации [39].

Цель данного обзора – провести анализ современных литературных данных о практическом применении, эффективности и безопасности ключевых ортобиологических технологий (PRP, SVF, BMAC) в лечении асептического некроза таранной кости.

Материалы и методы

В соответствии с целью работы был проведен обзор литературы. Процедура обзора соответствовала рекомендациям PRISMA (Preferred Reporting Items for Systematic Reviews and Meta-Analyses). Мета-анализ не проводился ввиду клинической и методологической гетерогенности включенных исследований.

Поиск публикаций осуществлялся в электронных базах данных: Elibrary, Google Scolar, Scopus, Pubmed, Web of Science с ограничением по дате с 1 января 2015 года по 1 октября 2025 года.

Для поиска русскоязычных работ использовались ключевые слова: «аваскулярная патология\некроз таранной кости», «плазма обогащенная тромбоцитами», «стромально-васкулярная фракция жировой ткани», «концентрат костного мозга», «лечение аваскулярной патологии\ некроза таранной кости». Для поиска в зарубежных источниках использовали ключевые слова на английском языке: («platelet-rich plasma» or «stromal vascular fraction» or «bone marrow aspirate concentrate» or «treatment of talus osteonecrosis») and («talus osteonecrosis» OR “talar avascular necrosis”).

Для написания обзора нами были использованы оригинальные клинические исследования, мета-анализы и обзорные статьи, опубликованные в рецензируемых научных изданиях на русском и английском языках. Из выборки были исключены материалы конференций, главы книг, монографии, экспериментальные работы на животных, а также публикации вне указанного временного диапазона.

На первом этапе отбора после проведенного поиска по вышеуказанным запросам суммарно было обнаружено 64 исследования. На втором этапе был проведен анализ статей на соответствие критериям включения, удалены дублирующиеся статьи. В результате для анализа была отобрана 41 статья. На третьем этапе были выбраны 5 статей.

Для включения в обзор нами были отобраны работы, в которых затрагивалось лечение аваскулярной патологии таранной кости, без повреждения хрящевых поверхностей суставов, применение клеточных технологии в клинической практике травматологии и ортопедии, в частности для лечения патологии таранной кости, принималась во внимание доступность полного текста и соответствие теме статьи.

На третьем этапе отобранные публикации проанализированы соответственно критериям PICOS: P (Population) – Взрослые пациенты от 18 до 70 лет с асептическим некрозом таранной кости. I (Intervention) – Лечение с применением ортобиологических методов (PRP, SVF, BMAC). C (Comparison) – Наличие контрольной группы (стандартная декомпрессия, консервативное лечение в 2 исследованиях [17, 24]). O (Outcomes) – Основные исходы-были оценены по функциональным шкалам (AOFAS, ВАШ и др.), а также проводилась оценка прогрессирования заболевания,

необходимость в последующих вмешательствах. S (Study Design) – Дизайн исследований: отдельные клинические случаи и клинические исследования. Исследование было направлено на выявление и обобщение устойчивых паттернов и тенденций в эффективности вмешательств. Результаты были сгруппированы по типу применяемого ортобиологического препарата и проанализированы в контексте динамики функциональных шкал, болевого синдрома и частоты прогрессирования заболевания.

Обработка информации проводилась с использованием программного обеспечения для управления библиографией Zotero.

Этические аспекты включения данных отражены в оригинальных публикациях, использованы только вторичные данные, дополнительные этические разрешения не требовались.

Результаты

Обобщенные характеристики включенных в анализ исследований представлены в Таблице 3. Данные охватывали 97 пациентов (97 таранных костей). Сроки наблюдения варьировали от 1 года до 20 лет.

Таблица 3

Характеристика включенных исследований

Tab. 3

Baseline Characteristics of Included Studies

Автор, год	Дизайн	Кол-во пациентов (n)	Вмешательство (основная группа)	Контроль	Срок наблюдения	Основные оцениваемые исходы
Hernigou P. et al., 2018 [24]	Сравнительное когортное	79	Декомпрессия+BMAC	Только декомпрессия	До 20 лет	Шкала Mazur, прогрессирование, гистология
Калинский Б.М. и соавт., 2021 [17]	Проспективное сравнительное	15	Декомпрессия+PRP	Артроскопический дебридмент	2 года	AOFAS
Sousa R. et al., 2025 [14]	Описание случая	1	SVF+PRP (артроскопически)	нет	18 мес.	AOFAS, ВАШ, FAAM
Nevalainen M.T. et al., 2018 [15]	Описание случая	1	BMAC+PRP (внутрикостно)	нет	15 мес.	Клинический осмотр, МРТ
Orgiu A. et al., 2022 [16]	Описание случая	1	Внутрикостное введение PRP	нет	4 мес.	Клинический осмотр, МРТ

Из общего количества пациенты распределены по стадиям по ARCO 1 ст.—1 случай; по классификации Ficat&Arlet: I -II -III—55 случаев. 56 пациентов получили лечение с применением клеточных технологий, остальные 41 пациент вошли в контрольную группу. В двух исследованиях пациенты были разделены на две группы, в контрольной группе пациентам выполнялась декомпрессионная остеотомия, в группе сравнения —введение плазмы обогащенной тромбоцитами или концентрата клеток костного мозга.

При проведении анализа было выявлено, что предоперационные и отдаленные результаты оценивали по изменениям в оценках по функциональным шкалам AOFAS (American Orthopaedic Foot & Ankle Society) [39], ВАШ, FAAM (Foot and Ankle Ability Measure), Global Mazur Score.

Шкала Global Mazur Score представляет собой 100-балльную шкалу для оценки боли, амплитуды движений, уровня активности и использования вспомогательных средств. [52]

AOFAS Ankle-Hindfoot Scale Шкала клиническои оценки заболевании голеностопного сустава и заднего отдела стопы Американскои Ассоциации Ортопедов Стопы и Голеностопного Сустава (AOFAS) является клинической шкалой, разработанной для стандартизированной оценки функциональных исходов у пациентов с патологией голеностопного сустава и заднего отдела стопы [53].

FAAM The Foot and Ankle Ability Measure (FAAM) — это валидированный инструмент для оценки, основанный на самоотчете пациента (patient-reported outcome measure-PROM), предназначенный для измерения физической функции у лиц с широким спектром ортопедических патологий нижней конечности, голеностопного сустава и стопы. В отличие от клинических шкал, оцениваемых врачом (например, AOFAS), FAAM фокусируется на субъективном восприятии пациентом ограничений в повседневной и спортивной деятельности [52].

Во всех исследованиях, где проводилась оценка по стандартизированным шкалам, было зафиксировано улучшение показателей после применения ортобиологических методов. Оценка по шкале Global Mazur Score проводилась в 1 сравнительном исследовании, результаты в группе с введением концентрата клеток костного мозга были лучше, чем результаты группы с туннелизацией. Изменение показателя ВАШ, а также данные клинических оценок таких как Global Mazur Score, AOFAS Ankle-Hindfoot Scale, FAAM показали значительное улучшение при применении клеточных технологий как в случаях отдельных клинических наблюдений, так и в исследованиях с группой сравнения.

Hernigou P. и соавторы [21] с 1985 по 2012 провели сравнительное клиническое исследование, включившее 79 пациентов с посттравматическим остеонекрозом таранной кости после перелома таранной кости. Группа 1 состояла из 34 пациентов, которым была выполнена чрескожная костная декомпрессия. Группа 2 из 45 пациентов, которым проведена костная декомпрессия с последующим введением концентрата клеток костного мозга (BMAC).

Пациенты из 1 группы (только туннелизация) имели предоперационный средний балл по шкале Global Mazur Score 64 балла (диапазон 40–74), и 1-2 стадию остеонекроза по Ficat and Arlet. Во второй группе средний балл по Global Mazur Score 58 в диапазоне (37–72) до оперативного лечения.

После проведенного лечения в первой группе Global Mazur Score 74 (64–82), во второй группе 86 (78–92). Процент повреждения остеонекрозом блока таранной кости уменьшился в первой группе с 19.3 до 18.5 %, во второй группе с 27.1 до 17.8% от площади купола таранной кости. Ухудшение в виде коллапса суставной поверхности и последующей необходимостью в проведении артродеза в первой группе произошло в 24 случаях, во второй группе в 12. В 16 случаях артродезирование из первой группы прошло успешно, в 4 случаях потребовался графт для сращения, в 2 несостоятельность артродеза. Во второй группе все 9 случаев, окончившихся артродезом, завершились полным сращением.

Во время операции артродезирования были взяты на гистологический анализ фрагменты костной ткани. Средняя концентрация мезенхимальных стволовых клеток (МСК), наблюдаемых в остеонекротической таранной кости, обработанной BMAC (как в некротической зоне, так и в таранной кости), увеличилась с 46 (диапазон 12–65) предшественников на см3, полученных при аспирации перед инъекцией, до 743 предшественников на см3 (диапазон 110–1200). В случаях, где была выполнена только костная декомпрессия костная ткань не имела изменений, и было очень мало МСК (<10 предшественников на см3). Репарация остеонекротического поражения, куда ранее был введен BMAC, привела к формированию новой костной ткани, что было подтверждено гистологическим исследованием фрагментов фиксированных фрагментов таранной кости, полученных во время артродеза. Морфологический анализ костной ткани пациентов из второй группы показал, статистически значимо большее образование новой костной ткани (в среднем 35%; диапазон 20–50%) по сравнению с анализом костной ткани пациентов из первой группы (в среднем 9%; диапазон 2–15%; p <0,01).

В статье Калинский Б. М. и соавт. [17], сообщается об исследовании, в которое вошли 15 человек от 18 до 40 лет со стадией асептического некроза 1-2 по ARCO. По этиологии из них 9 случаев-посттравматических, 6 идиопатических. Внутрикостное введение плазмы обогащенной тромбоцитами с предварительной костной декомпрессией выполнено 8 из 15 пациентов, остальным 7 проведена санационно-диагностическая артроскопия и дебридмент. После 6 месяцев проведана оценка клинического результата по шкале AOFAS-хороший результат отмечен у 6 пациентов группы с введением PRP и 4 пациентов контрольной группы; удовлетворительный результат у 2 пациентов основной группы и 1 пациента контрольной, неудовлетворительный результат у 1 пациента контрольной группы. После 2 лет наблюдения средний балл по AOFAS у пациентов основной группы вырос с 62 до 92 после оперативного лечения и у пациентов контрольной группы с 62 до 82.

В клиническом случае, представленном Sousa R. и соавт. [14] сообщают о 60-летнем пациенте мужчине с диагнозом асептический некроз таранной кости 2 стадии по ARCO коллапса с прогрессирующими болями в голеностопном суставе, ранее пациенту проводилась терапия гипербарической оксигенации в течение 6 месяцев, после которой пациент отметил незначительное уменьшение боли в голеностопном суставе. Для уменьшения болей при бытовой физической нагрузке требовался постоянный прием НПВС. До оперативного лечения функциональные возможности согласно AOFAS Ankle-Hindfoot Scale 36, ВАШ 10, FAAM 26/84 (31%) по шкале бытовой активности и 0/32 (0%) по шкале спортивной активности. После чего пациенту было предложено лечение с внутрисуставным введением стромально-васкулярной фракции, полученной из жировой ткани с плазмой обогащенной тромбоцитами под артроскопическим контролем. После проведенного оперативного лечения в течение 4 недель проводилась иммобилизация

и разгрузка голеностопного сустава. Спустя 18 месяцев после проведенного лечения пациент отметил устойчивый положительный клинический эффект, что позволило вернуться к спорту без ударных осевых нагрузок-езде на велосипеде. Функциональные показатели отразили это клиническое улучшение: оценка по шкале AOFAS составила 77 баллов, по шкале ВАШ – 5 баллов, по шкале FAAM – 55/84 (65%) по шкале активности повседневной жизни и 4/32 (13%) по шкале активности в спорте. Пациент не принимает анальгетики как на исходном уровне, жалуясь лишь на незначительную боль и дискомфорт во время повседневной деятельности.

В клиническом случае Nevalainen M. T.и соавт. [15] описан следующий вариант клеточной терапии с применением комбинации концентрата костного мозга (BMAC) и плазмы обогащенной тромбоцитами (PRP). В исследовании участвовал 45-летний мужчина, который отметил боль и отек в области голеностопного сустава после того, как подвернул ногу, по рентгенографии данных о переломе не было. По прошествии 3 месяцев консервативного лечения включавшего разгрузку сустава боли прогрессировали. Было выполнено МРТ, на котором обнаружен участок асептического некроза таранной кости ARCO I стадии. Под контролем электоронно-оптического преобразователя в условиях операционной был приготовлен и введен аутологичный клеточный препарат внутрикостно, состоящий из BMAC и PRP. Через 4 недели после введения пациенту была позволена дозированная нагрузка на голеностопный сустав в ортезе, а через 3 месяца полная нагрузка. Уже через 4 недели после оперативного вмешательства пациент отметил отсутствие болей в суставе. Наблюдение за пациентом продолжалось с 2014 по 2016 года. Спустя 15 месяцев по МРТ признаков асептического некроза не было обнаружено.

Следующий клинический случай представлен в статье Orgiu A.и соавт. [16] 26-летний мужчина после ДТП с болями в области подтаранного сустава. В течение 6 недель проводилась консервативная терапия-иммобилизация голеностопного сустава, затем в течение 6 недель реабилитация и физиотерапия. Однако на фоне проводимого лечения отмечалась утренняя скованность и боли при физической нагрузке. По данным МРТ-перелом таранной кости с минимальным смещением в стадии сращения, субхондральная киста в области подтаранного сустава, с участком отека вокруг.

После 6 месяцев не эффективного консервативного лечения, пациенту выполнено внутрикостное введение плазмы обогащенной тромбоцитами в область кисты. После операции в течение 4 недель проводилось ограничение нагрузки без иммобилизации с последующей разработкой сустава. Спустя 8 недель пациент отметил значительное снижение степени утренней скованности и уменьшение болей. Спустя 4 месяца: AOFAS 88/100, FAOS 76/100 (данные об изначальных значениях отсутствуют); без ограничений в повседневных делах, возврат к работе. Спустя 12 месяцев: AOFAS 90/100, FAOS 90/100; возврат ко всем видам спорта, минимальная боль при интенсивных нагрузках. Контрольное МРТ проводилось через: 10 недель-ремоделирование кости, уменьшение отека; 4 месяца-уменьшение костного отека вокруг кисты и через 12 месяцев-отсутствие перифокального отека. Пациент наблюдался в течение 1 года после проведенного лечения.

Анализ функциональных результатов

В сравнительном исследовании Hernigou P. и соавт. [21] в группе с применением BMAC средний балл по шкале Mazur достиг 86, тогда как в группе изолированной декомпрессии он составил 74 (различие статистически значимо по данным авторов). Калинский Б.М. и соавт. [17] через 2 года наблюдения зафиксировали средний балл AOFAS 92 в группе PRP против 82 в контрольной группе ($p < 0,05$, согласно публикации). В описаниях серий клинических случаев отмечалось повышение баллов по шкалам AOFAS, FAAM и снижение интенсивности боли по ВАШ; статистическая оценка этих изменений в большинстве подобных наблюдений не проводилась.

Вероятность прогрессирования заболевания (по данным отдельных исследований)

В ряде включённых в обзор сравнительных исследований анализировалась частота прогрессирования заболевания. В работе Hernigou P. и соавт. [21] сообщается о меньшей доле случаев с переходом в следующую стадию или необходимостью артродеза в группе BMAC по сравнению с контрольной. Схожая направленность результатов прослеживается в публикации Калинского Б.М. и соавт. [17], где частота неблагоприятных исходов в группе PRP была ниже. Включённые в обзор описания клинических случаев не содержат контрольных групп, поэтому прямое количественное сопоставление с ними не проводилось. Объединённый статистический анализ всех наблюдений не выполнялся вследствие выраженной гетерогенности дизайнов, вмешательств, критериев оценки и сроков наблюдения.

Гистологическое исследование, выполненное Hernigou P. и соавт. [21] при повторных операциях, показало статистически значимо больший объём образованной костной ткани в областях, куда ранее вводился BMAC (в среднем 35% против 9%, $p < 0,01$ по данным авторов). В клинических наблюдениях, описанных Nevalainen M.T. [15] и Orgiu A. [16], по данным контрольной МРТ на разных сроках зарегистрированы разрешение отёка костного мозга и признаки ремоделирования кости.

Обсуждение

Проведенный обзор литературы свидетельствует о растущем интересе к применению ортобиологических методов

в лечении АНТК. Собранные данные, несмотря на ограниченное число крупных исследований, демонстрируют устойчивую тенденцию: комбинация костной декомпрессии с введением аутологичных биопрепаратов (PRP, SVF, BMAC) ассоциирована с более благоприятными функциональными и рентгенологическими исходами по сравнению со стандартным хирургическим лечением.

Полученные результаты имеют патофизиологическое обоснование. PRP, содержащая факторы роста, стимулирует ангиогенез и пролиферацию клеток-предшественников [41, 42, 43]. SVF содержит мезенхимальные стромальные клетки с остеогенным потенциалом и оказывает иммуномодулирующее действие [32, 37]. BMAC обеспечивает доставку как мезенхимальных, так и гемопоэтических стволовых клеток непосредственно в очаг ишемии, способствуя восстановлению микроокружения и костной архитектоники [13, 40, 47]. Синергический эффект при комбинированном использовании этих методов также находит подтверждение в литературе [39].

Ограничения настоящего обзора связаны с методологической гетерогенностью включенных исследований, небольшим общим размером выборки, вариабельностью протоколов получения и введения биопрепаратов, а также различиями в сроках наблюдения. Преобладание описаний клинических случаев и серий не позволяет сделать однозначных выводов об уровне доказательности.

Перспективы дальнейших исследований видятся в проведении многоцентровых рандомизированных контролируемых исследований с длительным сроком наблюдения, направленных на сравнение эффективности различных ортобиологических препаратов и их комбинаций между собой, а также на определение четких показаний для каждой стадии АНТК. Важным направлением является разработка и внедрение стандартизированных протоколов приготовления и применения клеточных продуктов. Научный интерес представляет также изучение комбинированных технологий, например, использования клеточных препаратов в сочетании с остеокондуктивными материалами или 3D-скаффолдами для механической поддержки субхондральной кости.

Заключение

На основании анализа современных литературных данных можно заключить, что ортобиологические методы (PRP, SVF, BMAC) являются перспективным дополнением к хирургическому лечению асептического некроза таранной кости на ранних и промежуточных стадиях. Их применение позволяет достичь более выраженного улучшения функции, снижения болевого синдрома и, что наиболее важно, снижения риска прогрессирования заболевания по сравнению со стандартной декомпрессией. Для интеграции этих методов в широкую клиническую практику необходима дальнейшая работа по стандартизации и накоплению доказательств высокого уровня.

Список литературы/References:

1. Очкуренко А.А., Базаров А.В., Зуев П.А. и др. Современные тенденции хирургического лечения полнослойных костно-хрящевых дефектов таранной кости // *Политравма.* – 2023. – №3. – С.69-79. [Ochkurenko AA, Bazarov AV, Zuev PA, et al. Modern trends in surgical treatment of full-thickness osteochondral defects of the talus. *Polytrauma.* 2023;(3):69-79. (In Russ.)]

2. Canale ST, Belding RH. Osteochondral lesions of the talus. J *Bone Joint Surg Am*. 1980;62(1):97-102.

3. Торгашин А.Н., Мурсалов А.К., Родионова С.С., Загородний Н.В. Особенности лечения асептического некроза таранной кости. Проект клинических рекомендаций // *Гений ортопедии.* – 2021. – Т.27. – №2. – С.153-162. [Torgashin AN, Mursalov AK, Rodionova SS, Zagorodniy NV. Specific features of treatment of aseptic necrosis of the talus. Draft clinical guidelines. *Genij Ortopedii.* 2021;27(2):153-162. (In Russ.)] https://doi.org/10.18019/1028-4427-2021-27-2-153-162

4. Yamamoto T, Bullough PG. Spontaneous osteonecrosis of the knee: the result of subchondral insufficiency fracture. *J Bone Joint Surg Am*. 2000;82(6):858-866. https://doi.org/10.2106/00004623-200006000-00013

5. Varoga D, Drescher W, Pufe M, et al. Differential expression of vascular endothelial growth factor in glucocorticoid-related osteonecrosis of the femoral head. *Clin Orthop Relat Res.* 2009;467(12):3273-3282. https://doi.org/10.1007/s11999-009-1076-3

6. Steffen RT, Smith AJ, Urban JP, et al. Avascular necrosis associated with fracture of the femoral neck after hip resurfacing: histological assessment of femoral bone from retrieval specimens. *J Bone Joint Surg Br.* 2010;92(6):787-793. https://doi.org/10.1302/0301-620X.92B6.23377

7. Hungerford DS, Lennox DW. The importance of increased intraosseous pressure in the development of osteonecrosis of the femoral head: implications for treatment. *Orthop Clin North Am.* 1985;16(4):635-654.

8. Petek D, Hannouche D, Suva D. Osteonecrosis of the femoral head: pathophysiology and current concepts of treatment. *EFORT Open Rev.* 2019;4(3):85-97. https://doi.org/10.1302/2058-5241.4.180036

9. Moya-Angeler J, Gianakos AL, Villa JC, et al. Current concepts on osteonecrosis of the femoral head. *World J Orthop*. 2015;6(8):590. https://doi.org/10.5312/wjo.v6.i8.590

10. Parekh SG, Kadakia RJ. Avascular necrosis of the talus. *J Am Acad Orthop Surg.* 2021;29(6):e267-e278.

11. Couturier S, Gold G. Imaging features of avascular necrosis of the foot and ankle. *Foot Ankle Clin.* 2019;24(1):17-33.

12. Бобров Д.С., Артемов К.Д. Эндопротезирование голеностопного сустава: особенности и исходы вмешательства (обзор литературы) // *Кафедра травматологии и ортопедии*. – 2021. – №2. – С.30-40. [Bobrov DS, Artemov KD. Ankle arthroplasty: features and outcomes of intervention (literature review). *Kafedra travmatologii i ortopedii.* 2021;(2):30-40. (In Russ.)]

13. Raciborska A, Bilska K, Malesza I, et al. Distal tibial reconstruction in the management of primary bone tumors in children and adolescents. *Foot Ankle Int.* 2021;42(11):1447-1453. https://doi.org/10.1177/10711007211012690

14. Sousa R, Babulal J, Amado P. Adipose-Derived Stem Cell Therapy Combined With Platelet-Rich Plasma for the Treatment of Avascular Necrosis of the Talus. *Cureus*. 2025;17(1):e77578. https://doi.org/10.7759/cureus.77578

15. Nevalainen MT, Repo JP, Pesola M, et al. Successful treatment of early talar osteonecrosis by core decompression combined with intraosseous stem cell injection: a case report. *J Orthop Case Rep.* 2018;8(1):23.

16. Orgiu A, Choufani C, Litrico L, et al. Intraosseous platelet rich plasma injection in treatment of a subtalar osteochondral lesion: A case report. *Foot Ankle Surg Tech Rep Cases.* 2022;2(1):100116.

17. Калинский Б.М., Кащеев А.А., Кащеев Г.А. Применение обогащенной тромбоцитами аутоплазмы в комплексном лечении больных с асептическим некрозом таранной кости 1–2 ст. // *Современная наука: актуальные проблемы теории и практики. Серия: Естественные и Технические Науки.* – 2021. – №7. – С.185-189. [Kalinskii BM, Kashcheev AA, Kashcheev GA. Use of platelet-rich plasma in complex treatment of patients with avascular necrosis of the talus stage 1–2. *Sovremennaya nauka: aktual'nye problemy teorii i praktiki. Seriya: Estestvennye i Tekhnicheskie Nauki.* 2021;(7):185-189. (In Russ.)]

18. Everts PA, Onishi K, Jayaram P, et al. Platelet rich plasma in orthopedic surgical medicine. *Platelets.* 2021;32(2):163-174.

19. Закирова А.Р., Торгашин А.Н., Родионова С.С. Использование мультипотентных мезенхимальных стромальных клеток в составе концентрата костного мозга в комплексном лечении асептического некроза головки бедренной кости: систематический обзор литературы // *Травматология и ортопедия России*. – 2024. – Т.30. – №4. – С.146-156. [Zakirova AR, Torgashin AN, Rodionova SS. Use of multipotent mesenchymal stromal cells in bone marrow concentrate in the complex treatment of avascular necrosis of the femoral head: a systematic review. *Traumatology and Orthopedics of Russia.* 2024;30(4):146-156. (In Russ.)]

20. Ficat RP. Idiopathic bone necrosis of the femoral head. Early diagnosis and treatment. *J Bone Joint Surg Br.* 1985;67(1):3-9.

21. Hernigou P, Dubory A, Homma Y, et al. Stem cell therapy in early post-traumatic talus osteonecrosis. *Int Orthop.* 2018;42(12): 2949-2956.

22. Gross CE, Haughom B, Chahal J, et al. Treatments for avascular necrosis of the talus: a systematic review. *Foot Ankle Spec*. 2014;7(5):387-397. https://doi.org/10.1177/1938640014521831

23. Bergmann G, Graichen F, Rohlmann A. Hip joint forces during walking and running, measurement in two patients. *J Biomech.* 1993;26(8):969-990. https://doi.org/10.1016/0021-9290(93)90058-m

24. Reginster JY, Malmstrom K, Mehta A, et al. Evaluation of the efficacy and safety of etoricoxib compared with naproxen in two, 138-week randomised studies of patients with osteoarthritis. *Ann Rheum Dis.* 2007;66(7):945-951. https://doi.org/10.1136/ard.2006.059162

25. Dhillon MS, Rana B, Panda I, et al. Management options in avascular necrosis of talus. *Indian J Orthop.* 2018;52(3):284-296.

26. Oliva XM, Voegeli AV. Aseptic (avascular) bone necrosis in the foot and ankle. *EFORT Open Rev.* 2020;5(10):684-690.

27. Sultan AA, Mont MA. Core decompression and bone grafting for osteonecrosis of the talus: a critical analysis of the current evidence. *Foot Ankle Clin.* 2019;24(1):107-112.

28. Sharma A, Patel UJ, Kadakia RJ, et al. Talus Avascular necrosis: demographics, epidemiology, and activity level. *J Foot Ankle Surg (Asia Pacific).* 2022;9(S1):S153-S156.

29. Moon DK. Epidemiology, etiology, and anatomy of osteonecrosis of the foot and ankle. *Foot Ankle Clin*. 2019;24(1):1-16.

30. Haskell A. Natural history of avascular necrosis in the talus: when to operate. *Foot Ankle Clin.* 2019;24(1):35-45.

31. Pearce DH, Mongiardi CN, Fornasier VL, et al. Avascular Necrosis of the Talus: A Pictorial Essay. *Radiographics.* 2005;25:399-410.

32. Bunnell BA. Adipose tissue-derived mesenchymal stem cells. *Cells.* 2021;10(12):3433. https://doi.org/10.3390/cells10123433

33. Кузнецов В.В., Тамоев С.К., Оснач С.А. и др. Эндопротезирование при лечении пациентов с аваскулярным остеонекрозом таранной кости: обзор литературы // *Гений ортопедии.* – 2023. – Т.29. – №3. – С.329-340. [Kuznetsov VV, Tamoev SK, Osnach SA, et al. Arthroplasty in the treatment of patients with avascular osteonecrosis of the talus: a review. *Genij Ortopedii.* 2023;29(3):329-340. (In Russ.)] https://doi.org/10.18019/1028-4427-2023-29-3-329-340

34. Collins T, Alexander D, Barkatali B. Platelet-rich plasma: a narrative review. *EFORT Open Rev.* 2021;6(4):225-235. https://doi.org/10.1302/2058-5241.6.200017

35. Usuelli FG, D'Ambrosi R, Maccario C, et al. Adipose-derived stem cells in orthopaedic pathologies. *Br Med Bull.* 2017;124(1):31-54. https://doi.org/10.1093/bmb/ldx030

36. Фомичев В.А., Сорокин Е.П., Коновальчук Н.С. и др. Кросс-культурная адаптация и валидация русскоязычной версии шкалы Американской ассоциации хирургов стопы и голеностопного сустава AOFAS-AHS // *Травматология и ортопедия России*. – 2023. – Т.29. – №4. – С.78-86. [Fomichev VA, Sorokin EP, Konovalchuk NS, et al. Cross-Cultural Adaptation and Validation of the Russian-Language Version of the American Orthopaedic Foot and Ankle Society Ankle-Hindfoot Scale (AOFAS-AHS). *Traumatology and Orthopedics of Russia.* 2023;29(4):78-86. (In Russ.)] https://doi.org/10.17816/2311-2905-16494

37. Wang X, Hu L, Wei B, et al. Regenerative therapies for femoral head necrosis in the past two decades: a systematic review and network meta-analysis. *Stem Cell Res Ther.* 2024;15(1):21. https://doi.org/10.1186/s13287-024-03635-1

38. Xu Y, Jiang Y, Xia C, et al. Stem cell therapy for osteonecrosis of femoral head: Opportunities and challenges. *Regen Ther.* 2020;15:295-304. https://doi.org/10.1016/j.reth.2020.11.003

39. Zhu L, Li P, Qin Y, et al. Platelet-rich plasma in orthopedics: bridging innovation and clinical applications for bone repair. *J Orthop Surg.* 2024;32(1):10225536231224952. https://doi.org/10.1177/10225536231224952

40. Nikolovska B, Miladinova D, Pejkova S, et al. Platelet-rich plasma – review of literature. *Prilozi.* 2021;42(1):11. https://doi.org/10.2478/prilozi-2021-0011

41. Fang J, Wang X, Jiang W, et al. Platelet-rich plasma therapy in the treatment of diseases associated with orthopedic injuries. *Tissue Eng Part B Rev.* 2020;26(6):571-585. https://doi.org/10.1089/ten.teb.2019.0292

42. Kale P, Shrivastava S, Balusani P, et al. Therapeutic potential of platelet-rich plasma in fracture healing: a comprehensive review. *Cureus.* 2024;16(6):e62271. https://doi.org/10.7759/cureus.62271

43. Pretorius J, Habash M, Ghobrial B, et al. Current status and advancements in platelet-rich plasma therapy. *Cureus.* 2023;15(10):e47176. https://doi.org/10.7759/cureus.47176

44. Kang Y, Park KH, Lee JW, et al. Clinical short-term analysis and effectiveness evaluation of optimally designed customized artificial talus implants. *Sci Rep.* 2025;15(1):26771. https://doi.org/10.1038/s41598-025-12295-x

45. Brown C, Park KH, Lee JW, et al. Mesenchymal stem cells: Cell therapy and regeneration potential. *J Tissue Eng Regen Med.* 2019;13(9):1738-1755. https://doi.org/10.1002/term.2914

46. Steinberg ME, Steinberg DR. Classification systems for osteonecrosis: an overview. *Orthop Clin North Am.* 2004;35(3):273-283. https://doi.org/10.1016/j.ocl.2004.02.005

47. Slim K, Nini E, Forestier D, et al. Methodological index for non-randomized studies (minors): development and validation of a new instrument. *ANZ J Surg.* 2003;73(9):712-716.

48. Arai R, Takahashi D, Inoue M, et al. Efficacy of teriparatide in the treatment of nontraumatic osteonecrosis of the femoral head: a retrospective comparative study with alendronate. *BMC Musculoskelet Disord.* 2017;18(1):24. https://doi.org/10.1186/s12891-017-1403-5

49. Мо Ц., Ригин Н.В., Бобров Д.С., Слиняков Л.Ю. Анкеты и шкалы для оценки состояния стопы и голеностопного сустава // *Кафедра травматологии и ортопедии.* – 2016. – №4. – С.5-11. [Mo Ts, Rigin NV, Bobrov DS, Slinyakov LYu. Questionnaires and scales for assessment of foot and ankle. *Kafedra travmatologii i ortopedii.* 2016;(4):5-11. (In Russ.)]

50. Anderson T, Montgomery F, Besjakov J, et al. Arthrodesis of the Ankle for Non-Inflammatory Conditions – Healing and Reliability of Outcome Measurements. *Foot Ankle Int.* 2002;23(5):390-393. https://doi.org/10.1177/107110070202300503

51. Chen C, Li Z, Zhang Y, et al. What's the clinical significance of VAS, AOFAS, and SF-36 in progressive collapsing foot deformity. *Foot Ankle Surg.* 2024;30(2):103-109.

52. Акулаев А.А., Иванов А.А., Ионова Т.И. и др. Апробация русскоязычных опросников FADI и FAAM для определения функции стопы до и после хирургического лечения // *Гений ортопедии.* – 2024. – Т.30. – №3. – С.384-393. [Akulaev AA, Ivanov AA, Ionova TI, et al. Validation of Russian-language questionnaires FADI and FAAM for assessment of foot function before and after surgical treatment. *Genij Ortopedii.* 2024;30(3):384-393. (In Russ.)]

53. Stroie OM, Vu VH. Osteonecrosis Imaging. In: StatPearls [Internet]. Treasure Island (FL): StatPearls Publishing; 2024 [cited 2026 Jan 10]. Available from: https://www.ncbi.nlm.nih.gov/books/NBK604199/. PMID: 38861639.

Информация об авторах:

Рыбалко Аделина Александровна- аспирант кафедры травматологии, ортопедии и хирургии катастроф ФГАОУ ВО Первый МГМУ им. И. М. Сеченова Минздрава России, врач травматолог-ортопед травматологического отделения №26 Центра травматологии и ортопедии ГБУЗ ММНКЦ им. С.П. Боткина, 2-й Боткинский проезд, д. 5, г. Москва, 125284, Россия. rybalkoadelina@gmail.com

Мурылев Валерий Юрьевич- д.м.н., профессор кафедры травматологии, ортопедии и хирургии катастроф ФГАОУ ВО Первый МГМУ им. И. М. Сеченова Минздрава России, заведующий Московским центром эндопротезирования костей и суставов ГБУЗ ММНКЦ им. С.П. Боткина, 2-й Боткинский проезд, д. 5, г. Москва, 125284, Россия. nmuril@yandex.ru

Бобров Дмитрий Сергеевич – к. м. н., доцент кафедры травматологии, ортопедии и хирургии катастроф лечебного факультета ФГАОУ ВО Первый МГМУ им. И.М. Сеченова Минздрава России (Сеченовский Университет), город Москва, Россия. Адрес электронной почты: dsbmed@mail.ru

Куковенко Григорий Андреевич- к.м.н., ассистент кафедры травматологии, ортопедии и хирургии катастроф ФГАОУ ВО Первый МГМУ им. И. М. Сеченова Минздрава России. Научный сотрудник, врач травматолог-ортопед Московского центра эндопротезирования костей и суставов ГБУЗ ММНКЦ им. С.П. Боткина, 2-й Боткинский проезд, д. 5, г. Москва, 125284, Россия. gKukovenko@gmail.com

Елизаров Павел Михайлович- к.м.н., доцент кафедры травматологии, ортопедии и хирургии катастроф ФГАОУ ВО Первый МГМУ им. И. М. Сеченова Минздрава России. Врач травматолог-ортопед Московского центра эндопротезирования костей и суставов ГБУЗ ММНКЦ им. С.П. Боткина, 2-й Боткинский проезд, д. 5, г. Москва, 125284, Россия. elizarov_07@mail.ru

Сметанин Сергей Михайлович – доктор мед. наук, профессор кафедры травматологии, ортопедии и хирургии катастроф, Первый Московский государственный медицинский университет им. И. М. Сеченова (Сеченовский университет), e-mail: dr.smetaninsm@gmail.com

Калинский Борис Маркович – врач травматолог-ортопед, заведующий травматологическим отделением №26 Центра травматологии и ортопедии ГБУЗ ММНКЦ им. С.П. Боткина, 2-й Боткинский проезд, д. 5, г. Москва, 125284, Россия. kalinskiybm@botkinmoscow.ru

Найманн Андрей Игоревич – к.м.н., врач травматолог-ортопед стационара кратковременного пребывания №1 ГБУЗ ММНКЦ им. С.П. Боткина, 2-й Боткинский проезд, д. 5, г. Москва, 125284, Россия. naimann.a@mail.ru

Автор, ответственный за переписку:

Рыбалко А. А. Тел.: раб. +7 (499) 490-03-03, моб. 89296802707 E-mail: rybalkoadelina@gmail.com

Information about authors:

Rybalko Adelina A., Postgraduate Student, Department of Traumatology, Orthopedics and Disaster Surgery, I.M. Sechenov First Moscow State Medical University (Sechenov University); Orthopedic Surgeon, Trauma Department No. 26, Center of Traumatology and Orthopedics, S.P. Botkin Moscow Multidisciplinary Clinical Center. Address: 5, 2nd Botkinsky Proezd, Moscow, 125284, Russia. rybalkoadelina@gmail.com

Murylev Valery Yu., PhD, DSc, Professor of the Department of Traumatology, Orthopedics and Disaster Surgery, I.M. Sechenov First Moscow State Medical University (Sechenov University); Head of the Moscow Bone and Joint Arthroplasty Center, S.P. Botkin Moscow Multidisciplinary Clinical Center. Address: 5, 2nd Botkinsky Proezd, Moscow, 125284, Russia.

nmuril@yandex.ru

Bobrov Dmitriy S., PhD, Associate Professor of Department of Traumatology, Orthopedics and Disaster Surgery, I.M. Sechenov First Moscow State Medical University (Sechenov University), Moscow, 119991

Kukovenko Grigory A., PhD, Assistant Lecturer, Department of Traumatology, Orthopedics and Disaster Surgery, I.M. Sechenov First Moscow State Medical University (Sechenov University); Research Fellow, Orthopedic Surgeon, Moscow Bone and Joint Arthroplasty Center, S.P. Botkin Moscow Multidisciplinary Clinical Center. Address: 5, 2nd Botkinsky Proezd, Moscow, 125284, Russia. gKukovenko@gmail.com

Elizarov Pavel M., PhD, Associate Professor, Department of Traumatology, Orthopedics and Disaster Surgery, I.M. Sechenov First Moscow State Medical University (Sechenov University); Orthopedic Surgeon, Moscow Bone and Joint Arthroplasty Center, S.P. Botkin Moscow Multidisciplinary Clinical Center. Address: 5, 2nd Botkinsky Proezd, Moscow, 125284, Russia. elizarov_07@mail.ru

Sergey M. Smetanin, I.M.Sechenov First Moscow State Medical University of the Ministry of Health of the Russian Federation (Sechenov University). The Department of Traumatology, Orthopedics and Disaster Surgery, Dr. of Sci.(Med.), professor, e-mail: dr.smetaninsm@gmail.com

Kalinsky Boris M., Orthopedic Surgeon, Head of Trauma Department No. 26, Center of Traumatology and Orthopedics, S.P. Botkin Moscow Multidisciplinary Clinical Center. Address: 5, 2nd Botkinsky Proezd, Moscow, 125284, Russia. kalinskiybm@botkinmoscow.ru

Naimann Andrey I., PhD, Orthopedic Surgeon, Short-Stay Inpatient Department No. 1, S.P. Botkin Moscow Multidisciplinary Clinical Center. Address: 5, 2nd Botkinsky Proezd, Moscow, 125284, Russia. naimann.a@mail.ru

Corresponding author:
Rybalko Adelina A. Tel.: +7 (499) 490-03-03, 89296802707 E-mail: rybalkoadelina@gmail.com

Научно-практический журнал №2 октябрь 2026

КАФЕДРА ТРАВМАТОЛОГИИ И ОРТОПЕДИИ